

بررسی اثر تغییر زاویه پلن مندیبل بر روی دقت ابعاد تصاویر توموگرافی خطی مندیبل

دکتر حوریه باشی زاده فخار^۱ - دکتر اکبر عباس زاده^{۲+}

۱- استادیار گروه آموزشی رادیولوژی دهان و فک و صورت دانشکده دندانپزشکی، دانشگاه علوم پزشکی و خدمات بهداشتی، درمانی تهران

۲- متخصص رادیولوژی دهان و فک و صورت

Effect of mandibular plane angle on image dimensions in linear tomography

Bashizadeh Fakhar H¹, Abbaszadeh A²

1- Assistant Professor, Department of Oral and Maxillofacial Radiology, School of Dentistry, Tehran University of Medical Sciences

2- Oral and Maxillofacial Radiologist

Background and Aims: Accurate bone measurements are essential for determining the optimal size and length of proposed implants. The radiologist should be aware of the head position effects on image dimensions in each imaging technique. The purpose of this study was to evaluate the effect of mandibular plane angle on image dimensions in linear tomography.

Materials and Methods: In this in vitro study, the vertical dimensions of linear tomograms taken from 3 dry mandibles in different posteroanterior or mediolateral tilts were compared with actual condition. In order to evaluate the effects of head position in linear tomography, 16 series of images while mandibular plane angle was tilted with 5, 10, 15 and 20 degrees in anterior, posterior, medial, or lateral angulations as well as a series of standard images without any tilt in mandibular position were taken. Vertical distances between the alveolar crest and the superior border of the inferior alveolar canal were measured in posterior mandible and the vertical distances between the alveolar crest and inferior rim were measured in anterior mandible in 12 sites of tomograms. Each bone was then sectioned through the places marked with a radiopaque object. The radiographic values were compared with the real conditions. Repeat measure ANOVA was used to analyze the data.

Results: The findings of this study showed that there was significant statistical difference between standard position and 15° posteroanterior tilt ($P < 0.001$). Also there was significant statistical difference between standard position and 10° lateral tilt ($P < 0.008$), 15° tilt ($P < 0.001$), and 20° upward tilt ($P < 0.001$). In standard mandibular position with no tilt, the mean exact error was the same in all regions (0.22 ± 0.19 mm) except the premolar region which the mean exact error was calculated as 0.44 ± 0.19 mm. The most mean exact error among various posteroanterior tilts was seen in 20° lower tilt in the canine region (1 ± 0.88 mm) and for various mediolateral tilts the most exact error was seen in the canine region in 20° upper tilt (2.9 ± 2 mm).

Conclusion: The mean exact errors in various regions and various 5° to 20° posteroanterior and mediolateral mandibular tilts were in the range of acceptable values (≤ 1 mm) except for the canine region. However, this effect is more considerable in mediolateral tilt compared with posteroanterior tilt, posterior region compared with anterior region, and upper tilt compared with lower tilt.

Key Words: Tomography; Mandible bone; Implant; Position

Journal of Dental Medicine-Tehran University of Medical Sciences 2011;24(1):42-49

چکیده

زمینه و هدف: اندازه‌گیری دقیق استخوان توسط رادیوگرافی برای تعیین ابعاد ایمپلنت ضروری است. رادیولوژیست بایستی برای نیل به موفقیت، از اثر موقعیت سر بر روی ابعاد تصویر در روش‌های مختلف تصویربرداری آگاهی کافی داشته باشد. هدف از این مطالعه بررسی میزان اثر تغییر زاویه پلن مندیبل بر روی دقت ابعادی تصاویر توموگرافی خطی مندیبل بود.

+ مؤلف مسؤول: نشانی: ارومیه - خیابان خیام شمالی - کوچه خان بابا خان - ساختمان پزشکان رویان - کلینیک دندانپزشکی حکیم
تلفن: ۰۴۴۱۲۲۴۸۰۹۴ نشانی الکترونیک: a_abbaszadeh@razi.tums.ac.ir

روش بررسی: این مطالعه از نوع بررسی روش‌ها و *in vitro* بود. جهت بررسی اثر موقعیت سر روی ابعاد تصاویر توموگرافی خطی، تصاویری با تغییر زاویه پلن مندیبل در جهات طرفی و قدامی خلفی از ۳ مندیبل خشک تهیه و با واقعیت مقایسه شده است. یک سری تصویر در حالت زاویه صفر درجه و ۱۶ سری تصویر با ایجاد شیب ۵، ۱۰، ۱۵ و ۲۰ درجه در پلن مندیبل در جهات فوقانی، تحتانی، لترال و میدیال تهیه و فواصل عمودی از رأس کرس تا حاشیه فوقانی کانال مندیبل در خلف و از رأس کرس تا حاشیه تحتانی مندیبل در قدام در ۱۲ ناحیه از هر مندیبل در هر توموگرام اندازه‌گیری و با اندازه‌های واقعی در مندیبل برش خورده در نواحی مشخصی که با نشانگرهای رادیوپاک علامت‌گذاری شده بودند مقایسه شده است. برای تحلیل داده‌ها از آنالیز Repeated measure ANOVA استفاده گردید.

یافته‌ها: آنالیز نشان داد که بین حالت استاندارد و شیب قدامی خلفی ۱۵ درجه به سمت بالا اختلاف معنی‌دار وجود داشت ($P=0/001$). همچنین بین حالت استاندارد و شیب‌های طرفی ۱۰ درجه ($P<0/008$)، ۱۵ درجه ($P<0/001$) و ۲۰ درجه ($P<0/001$) به سمت بالا اختلاف معنی‌دار وجود داشت. میانگین قدر مطلق خطا در حالت استاندارد یعنی شیب صفر درجه برای همه نواحی یکسان و به میزان ($0/22 \pm 0/19$ mm) بود و بیشترین میانگین قدر مطلق خطا در حالت استاندارد در ناحیه پرمولرها ($0/44 \pm 0/19$ mm) دیده شد. بیشترین میانگین قدر مطلق خطا در تغییر شیب قدامی خلفی در شیب ۲۰ درجه به سمت پایین در ناحیه کاین‌ها ($1 \pm 0/88$ mm) مشاهده گردید. بیشترین میانگین قدر مطلق خطا در تغییر شیب طرفی نیز در شیب ۲۰ درجه به سمت بالا در ناحیه کاین‌ها ($2/9 \pm 2$ mm) به دست آمد.

نتیجه‌گیری: در تصاویر توموگرافی مندیبل، به طور کلی بدون در نظر گرفتن ناحیه کاین‌ها در بیشتر موارد میانگین قدر مطلق خطا در شیب‌های ۵ تا ۲۰ درجه در جهت قدامی خلفی و طرفی در حد یک میلی‌متر یا کمتر یعنی در محدوده قابل قبول قرار داشته است. هر چند این اثر در شیب طرفی بیشتر از شیب فوقانی تحتانی، در خلف مندیبل بیشتر از قدام آن و در شیب به سمت پایین بیش از شیب به سمت بالا بوده است.

کلید واژه‌ها: توموگرافی؛ استخوان مندیبل؛ ایمپلنت؛ موقعیت

وصول: ۸۹/۰۴/۲۰ اصلاح نهایی: ۸۹/۱۲/۰۹ تأیید چاپ: ۸۹/۱۲/۱۱

مقدمه

می‌شود. در این راستا توموگرافی تکنیکی مناسب برای کسب اطلاعات در مورد عرض باکولینگوال استخوان و نیز شناسایی ساختارهای آناتومیک در نواحی دارای پتانسیل برای قرار دادن ایمپلنت است (۵۶). مطالعات مختلف نشان داده‌اند که تغییر موقعیت سر بیمار موجب تغییرات ابعادی در تصاویر توموگرافیک می‌شود (۷)، ولی در مورد میزان تغییرات اطلاعات کافی موجود نیست. هدف از این مطالعه تعیین اثر موقعیت سر بیمار بر دقت ابعاد تصاویر توموگرافی خطی در مندیبل بود.

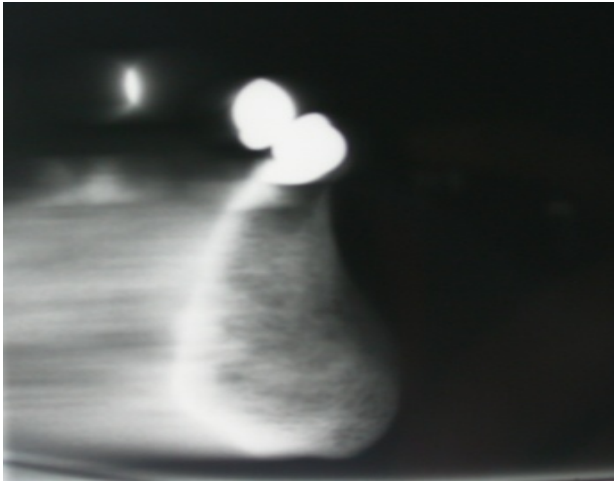
روش بررسی

این مطالعه از نوع بررسی روش‌ها بوده و به صورت *in vitro* طراحی شد. حجم نمونه با توجه به مقالات و مطالعات مشابه ۱۲ ناحیه بر روی ۳ مندیبل خشک تعیین شد. مندیبل‌ها سالم، بدون ترک خوردگی و پوسیدگی بودند. جهت بررسی کنتراست ذاتی و اطمینان از عدم پوسیدگی، رادیوگرافی پانورامیک از هر نمونه به عمل آمد. برای ایجاد کنتراست مطلوب و افزایش دانسیته مندیبل و معادل سازی نسج نرم، ۸ لایه موم قرمز در سطوح باکال و لینگوال محل‌های مورد نظر جمعاً به ضخامت ۸ میلی‌متر قرار داده شد. در چهار ناحیه سانترال،

هدف دندانپزشکی نوین بازسازی کانتور، فانکشن، راحتی، زیبایی، تکلم و سلامت بافت‌های تخریب شده بر اثر افزایش سن، بیماری یا صدمات وارده بر سیستم دهان و دندان می‌باشد (۱). با افزایش میانگین سنی جامعه و تعداد دندان‌های از دست رفته و از طرفی ناتوانی طرح‌های پروتز سنتی نیاز به استفاده از ایمپلنت‌های دندانی به طور گسترده رو به افزایش است (۲). تشخیص صحیح، طرح درمان مناسب و پیگیری مداوم درمان، ضامن رسیدن به این اهداف مهم می‌باشد. روش‌های رادیوگرافی مناسب که بتوانند ارزیابی نسبتاً دقیقی از ابعاد استخوان داشته باشند، در تشخیص صحیح و ارائه طرح درمان مناسب برای بیماران بسیار مؤثر خواهند بود (۳). در حال حاضر بسیاری از جراحان به دلیل سهولت و دسترسی آسان از رادیوگرافی پانورامیک برای تشخیص و ارائه طرح درمان اولیه کمک می‌گیرند (۴). با توجه به اینکه روش‌های تصویربرداری داخل دهانی و پانورامیک صرفاً ارائه دهنده اطلاعات دو بعدی هستند، مشاهده مورفولوژی مقطع باکولینگوال استخوان (بعد سوم) در این نگاره‌ها مقدور نیست. برای اطمینان از موفقیت درمان، تهیه تصاویر در مقاطع عرضی نیز توصیه

کاست Kodak jx-omat (Ektavision) بر روی فیلم های تک امولسیون CEA به ابعاد ۳۰×۱۵ سانتی متر تهیه شد. شرایط اکسپوژر برای نواحی قدامی، ۵۴ کیلو ولت و ۰/۵ میلی آمپر و برای نواحی خلفی ۶۰ کیلوولت و ۰/۵ میلی آمپر در نظر گرفته شد. ضخامت مقطع نیز ۳ میلی متر بود.


کانین، پرمولر دوم و مولر اول مارکر رادیوپاک به شکل گوی های فلزی به قطر ۳ میلی متر در ناحیه کرسر آلوتول نصب شد (شکل ۱). به منظور مشخص کردن نواحی برش از نقطه تحتانی و وسط هر مارکر، خطی عمود بر لبه تحتانی مندیبل رسم گردید. دستگاه مخصوصی برای تنظیم دقیق زاویه پلن مندیبل با افق طراحی و ساخته شد (شکل ۲).



شکل ۳- تصویر توموگرافیک دندان سانترال، زاویه ۰ درجه



شکل ۱- مندیبل ها در نقاط قرارگیری مارکر توسط اره مویی برش زده شد



شکل ۴- تصویر توموگرافیک دندان سانترال، زاویه ۵ درجه شیب فوقانی



شکل ۲- تنظیم زاویه قرارگیری پلن مندیبل به کمک دستگاه طراحی شده

در مجموع از هر ناحیه مشخص شده، ۱۷ مقطع توموگرافیک در زاویه های مختلف تهیه شد. نگاره ها در اطاق نیمه تاریک روی نگاتوسکوپ مناسب بررسی و خطوط مربوطه روی کاغذ نیمه شفاف ترسیم شد. فاصله رأس کرسر تا حاشیه فوقانی کانال در نواحی خلفی

مقاطع توموگرافیک توسط دستگاه Planmeca Promax (Helsinki, Finland) تهیه گردید (شکل ۳). توموگرافی از هر ناحیه در ۱۶ زاویه مختلف انجام شد (شکل ۴). زاویای شامل ۵، ۱۰، ۱۵ و ۲۰ درجه با شیب به سمت قدام، خلف، مدیال و لترال بود. تصاویر به وسیله

آنالیز Repeated measure ANOVA و تست تعقیبی LSD نشان داد که بین حالت استاندارد و شیب قدامی خلفی ۱۵ درجه به سمت بالا اختلاف معنی‌دار وجود داشت ($P < 0/001$). همچنین این آنالیز نشان داد که اختلاف بین حالت استاندارد و شیب‌های طرفی ۱۰ درجه ($P < 0/008$)، ۱۵ درجه ($P < 0/001$) و ۲۰ درجه ($P < 0/001$) به سمت بالا معنی‌دار بود.

جدول ۲ نشان دهنده دامنه خطا در حالت استاندارد و شیب‌های قدامی خلفی یاد شده می‌باشد. یافته‌ها نشان می‌دهند که بیشترین میزان تخمین بیش از واقعیت (Over estimation) در شیب ۱۵ درجه به سمت پایین به میزان ۲/۳۳ میلی‌متر و بیشترین تخمین کمتر از واقعیت (Under estimation) در شیب ۵ درجه به سمت بالا به میزان ۱/۶۳ میلی‌متر بوده است.

جدول ۳ نشان دهنده دامنه خطا در حالت استاندارد و شیب‌های طرفی می‌باشد. یافته‌ها نشان می‌دهد که بیشترین میزان تخمین بیش از واقعیت (Over estimation) در حالت استاندارد و شیب‌های ۱۵ درجه به سمت بالا و پایین به میزان ۰/۶۷ میلی‌متر و بیشترین تخمین کمتر از واقعیت (Under estimation) در شیب ۲۰ درجه به سمت پایین به میزان ۵/۳۳ میلی‌متر بوده است. در جدول ۴ میانگین و انحراف معیار قدر مطلق خطا در نواحی سانترال، کانین، پرمولر و مولر در حالت استاندارد و شیب‌های قدامی خلفی ۵، ۱۰، ۱۵ و ۲۰ درجه به سمت بالا و پایین به تفکیک نشان داده شده است. مقادیر نشان داد که همواره میانگین قدر مطلق خطا مساوی یا کمتر از یک میلی‌متر یعنی در حد خطای قابل قبول کلینیکی بود. همچنین بر اساس یافته‌های گزارش شده در این جدول بیشترین میانگین قدر مطلق خطا در ناحیه کانین‌ها و در شیب ۲۰ درجه به سمت پایین دیده شد.

در جدول ۵ میانگین و انحراف معیار قدر مطلق خطا در نواحی سانترال، کانین، پرمولر و مولر در حالت استاندارد و شیب‌های طرفی ۵، ۱۰، ۱۵ و ۲۰ درجه به سمت بالا و پایین نشان داده شده است. مقادیر نشان داد که میانگین قدر مطلق خطا در بسیاری از حالات بیشتر از ۱ میلی‌متر یعنی خطای قابل قبول کلینیکی بود و بیشترین خطا نیز در شیب ۲۰ درجه طرفی به سمت بالا و پایین در ناحیه کانین‌ها دیده شد. همانطور که در جداول ۴ و ۵ مشاهده می‌شود در زاویه صفر درجه که وضعیت استاندارد تصویربرداری است، بیشترین میانگین قدر مطلق

و زاویه رأس کرس‌ت تا لبه تحتانی مندیبل در نواحی قدامی به وسیله کالیپر اندازه‌گیری و ثبت گردید. با توجه به توصیه کارخانه سازنده، بزرگنمایی ۱/۵ برای تصاویر در نظر گرفته شد. مندیبل‌ها در نقاط قرارگیری مارکر توسط اره مویی برش زده شدند (شکل ۱). فواصل مورد نظر توسط کالیپر اندازه‌گیری و اختلاف ابعاد عمودی هر تصویر با واقعیت در نقاط تعیین شده مشخص گردید. میانگین و انحراف معیار قدر مطلق خطا در هر محل برای هر زاویه محاسبه شد. در این مطالعه هر ناحیه به عنوان یک نمونه در نظر گرفته شد و از آزمون Repeated measure ANOVA و تست LSD به عنوان Post Hoc به منظور بررسی معنی‌داری رابطه زاویه پلن مندیبل بر روی قدر مطلق خطا در تصاویر توموگرافی خطی استفاده گردید.

یافته‌ها

در این مطالعه از چهار ناحیه (سانترال، کانین، پرمولر دوم و مولر اول) روی سه مندیبل خشک، مجموعاً ۱۲ ناحیه توموگرافی خطی به عمل آمد. ابتدا با زاویه صفر درجه سپس با زاویه ۵، ۱۰، ۱۵ و ۲۰ درجه با شیب‌های قدامی خلفی به طرف بالا و پایین و سپس با همین زوایا و با شیب طرفی به طرف بالا و پایین تصاویر توموگرافی خطی تهیه شد. در مجموع ۲۱۶ تصویر به دست آمد.

در جدول ۱ میانگین و انحراف معیار قدر مطلق خطا بر حسب زاویه شیب مندیبل مشاهده می‌شود، همچنین میانگین قدر مطلق خطا در حالت استاندارد یعنی شیب صفر درجه برای همه نواحی یکسان و به میزان $(0/22 \text{ mm} \pm 0/19)$ بوده و بیشترین میانگین قدر مطلق خطا در حالت استاندارد در ناحیه پرمولرها $(0/44 \text{ mm} \pm 0/19)$ بود. بیشترین میانگین قدر مطلق خطا در تغییر شیب طرفی به میزان ۲۰ درجه به سمت بالا در ناحیه کانین‌ها $(2/9 \text{ mm} \pm 2)$ به دست آمد. نتایج نشان می‌دهد که میانگین قدر مطلق خطا در شیب‌های طرفی در اکثر موارد بیشتر از شیب‌های قدامی خلفی مشابه بود. همچنین مشاهده شد که روند افزایشی قدر مطلق خطا با افزایش شیب مندیبل در شیب‌های قدامی خلفی تا شیب ۱۵ درجه به طرف بالا و پایین وجود داشت ولی در شیب ۲۰ درجه قدامی خلفی به سمت بالا و پایین میانگین قدر مطلق خطا کاهش یافت. در خصوص شیب‌های طرفی روند افزایشی میانگین قدر مطلق خطا با افزایش شیب در همه موارد وجود داشت.

جدول ۱- میانگین و انحراف معیار قدر مطلق خطا بر حسب زاویه شیب در همه نواحی مندیبل

شیب	زاویه (درجه)					
	۰	۵	۱۰	۱۵	۲۰	
قدامی خلفی	بالا	۰/۲۸±۰/۱۱	۰/۳۳±۰	۰/۶۸±۰/۱۲	۰/۹۵±۰/۰۶	۰/۶۷±۰/۳۳
	پایین	۰/۲۸±۰/۱۱	۰/۵۵±۰/۳۳	۰/۴۴±۰/۲۴	۰/۷۱±۰/۴۸	۰/۵۸±۰/۲۹
طرفی	بالا	۰/۲۸±۰/۱۱	۰/۳۳±۰/۱۶	۰/۷۲±۰/۱۴	۱/۴±۰/۲۶	۲/۰۸±۰/۶۷
	پایین	۰/۲۸±۰/۱۱	۰/۳۰±۰/۱۴	۰/۶۳±۰/۱۷	۱/۲۵±۰/۱۷	۱/۶۵±۰/۷۸

جدول ۲- دامنه خطای اندازه‌گیری در شیب قدامی خلفی مندیبل بر حسب میلی‌متر

زاویه	شیب به سمت بالا (درجه)					شیب به سمت پایین (درجه)			
	۰	۵	۱۰	۱۵	۲۰	۵	۱۰	۱۵	۲۰
تخمین بیش از واقعیت (mm)	۰/۶۷	۱	۱	۱/۳۳	۱/۳۳	۱/۳۳	۱	۲/۳۳	۱
تخمین کمتر از واقعیت (mm)	۱/۳۳	۱/۶۳	۱/۳۳	۱/۳۳	۱/۳۳	۰/۳۳	۰/۳۳	۱	۲

جدول ۳- دامنه خطای اندازه‌گیری در شیب طرفی مندیبل بر حسب میلی‌متر

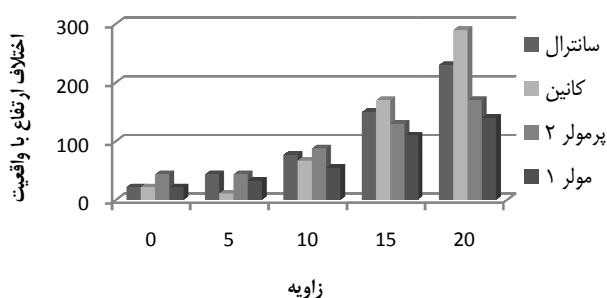
زاویه	شیب به سمت بالا (درجه)					شیب به سمت پایین (درجه)			
	۰	۵	۱۰	۱۵	۲۰	۵	۱۰	۱۵	۲۰
تخمین بیش از واقعیت (mm)	۰/۶۷	۰/۳۳	۰/۳۳	۰/۶۷	۰/۶۷	۰/۳۳	۰/۳۳	۰/۶۷	۱
تخمین کمتر از واقعیت (mm)	۰/۳۳	۱	۲/۳۳	۵	۵	۱/۳۳	۱/۳۳	۲/۶۶	۵/۳۳

جدول ۴- قدر مطلق میانگین خطا و انحراف معیار در فاصله بین رأس کمرست تا لبه فوقانی کانال مندیبل در خلف و بر در تحتانی مندیبل در قدام، بر حسب میلی‌متر بر اساس شیب فوقانی و تحتانی

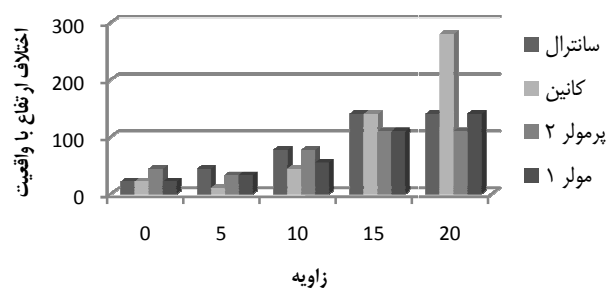
ناحیه	n	شیب به سمت بالا (درجه)					شیب به سمت پایین (درجه)				
		۰	۵	۱۰	۱۵	۲۰	۵	۱۰	۱۵	۲۰	
سانترال	۳	۰/۲۲±۰/۱۹	۰/۳۳±۰/۵۸	۰/۵۲±۰/۵۱	۰/۸۹±۰/۵۱	۰/۷۸±۰/۳۹	۰/۵۵±۰/۳۹	۰/۴۴±۰/۵۱	۰/۴۴±۰/۵۱	۰/۵۵±۰/۳۹	
کانین	۳	۰/۲۲±۰/۱۹	۰/۳۳±۰/۳۳	۰/۷۷±۰/۶۹	۰/۸۹±۰/۳۸	۰/۲۲±۰/۳۸	۱±۰/۳۳	۰/۷۸±۰/۱۹	۱/۴±۰/۸۳	۱±۰/۸۸	
پرمولر	۳	۰/۴۴±۰/۱۹	۰/۳۳±۰/۳۳	۰/۷۷±۰/۵۰	۱±۰/۳۳	۰/۶۶±۰/۶۶	۰/۳۳±۰/۳۳	۰/۳۳±۰/۳۳	۰/۶۶±۰/۵۷	۰/۴۴±۰/۳۸	
مولر	۳	۰/۲۲±۰/۱۹	۰/۳۳±۰/۳۳	۰/۶۶±۰/۳۳	۱±۰/۳۳	۱±۰/۳۳	۱±۰/۳۳	۰/۲۲±۰/۱۹	۰/۳۳±۰	۰/۳۳±۰	

جدول ۵- قدر مطلق میانگین خطا و انحراف معیار در فاصله بین رأس کمرست تا لبه فوقانی کانال در خلف و بر در تحتانی مندیبل در قدام، بر حسب میلی‌متر بر اساس شیب طرفی مندیبل

ناحیه	n	شیب به سمت بالا (درجه)					شیب به سمت پایین (درجه)			
		۰	۵	۱۰	۱۵	۲۰	۵	۱۰	۱۵	۲۰
سانترال	۳	۰/۲۲±۰/۱۹	۰/۴۴±۰/۵۰	۰/۷۷±۰/۵۰	۱/۵±۰/۵۰	۲/۳±۰/۳۳	۰/۴۴±۰/۵۰	۰/۷۷±۰/۷۸	۱/۴±۰/۷۰	۱/۴±۰/۸۴
کانین	۳	۰/۲۲±۰/۱۹	۰/۱۱±۰/۸۹	۰/۶۷±۰	۱/۷±۰/۸۴	۲/۹±۰/۲	۰/۴۴±۰/۱۹	۰/۴۴±۰/۱۹	۱/۴±۰/۸۳	۲/۸±۱/۹
پرمولر	۳	۰/۴۴±۰/۱۹	۰/۴۴±۰/۱۹	۰/۸۸±۰/۵۰	۱/۳±۰/۳۳	۱/۷±۰/۱۹	۰/۷۷±۰/۷۰	۰/۳۳±۰/۳۳	۱/۱±۰/۱۹	۱/۱±۰/۳۸
مولر	۳	۰/۲۲±۰/۱۹	۰/۳۳±۰	۰/۵۵±۰/۳۸	۱/۱±۰/۵۰	۱/۴±۰/۳۸	۰/۵۵±۰/۲۰	۰/۳۳±۰/۳۳	۱/۱±۰/۷۰	۱/۳±۰/۶۶



نمودار ۳- مقایسه بین اختلاف ارتفاع باواقعیت در نواحی مختلف مندیبل بر حسب شیب‌های طرفی به سمت بالا



نمودار ۴- مقایسه بین اختلاف ارتفاع باواقعیت در نواحی مختلف مندیبل بر حسب شیب‌های طرفی به سمت پایین

بحث و نتیجه‌گیری

توموگرافی روشی دقیق برای تعیین عرض و ارتفاع استخوان آلوئول است که برای درمان‌های ایمپلنت در نواحی محدود کاربرد دارد. یکی از عوامل مهم در جاگذاری ایمپلنت‌ها تصمیم‌گیری در مورد طول ایمپلنت با توجه به ارتفاع استخوان آلوئول می‌باشد (۸).

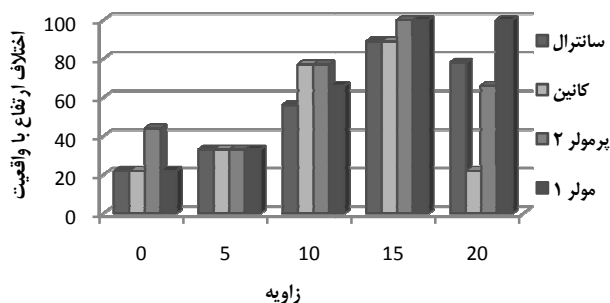
استفاده از تصاویر کراس سکشنال از جمله توموگرافی معمولی، در ۷۰٪ موارد باعث ایجاد تغییراتی در طرح درمان ایمپلنت، از جمله تغییر در ابعاد ایمپلنت‌های انتخاب شده می‌گردد (۹). Todd و همکاران (۱۰) در بررسی‌های خود به این نتیجه رسیدند که استفاده از توموگرافی بیشتر باعث تغییر در طول ایمپلنت می‌شود تا ضخامت آن. جالب این که تغییر در سایز ایمپلنت انتخاب شده بدون توموگرافی در مقایسه با زمانی که از تصاویر توموگرافی استفاده می‌شود، بیشتر در ناحیه پرمولرهای مندیبل دیده شده است. چرا که در ناحیه پرمولرهای مندیبل به دلیل گوناگونی آناتومیک در محل فورامن متال، اغلب ایمپلنت‌های

خطا در ناحیه پرمولر مشاهده شد. ولی مقدار آن کمتر از ۱ میلی‌متر یعنی در حد خطای قابل قبول کلینیکی بود.

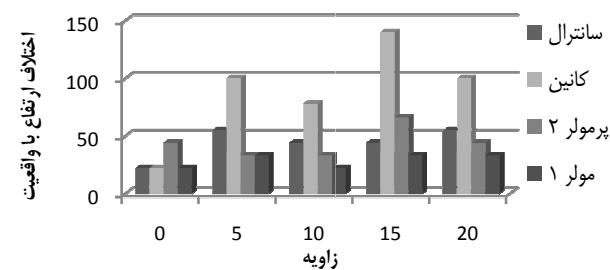
مقایسه جداول ۴ و ۵ نشان می‌دهد که در بیشتر موارد شیب‌های طرفی بیشتر از شیب‌های قدامی خلفی موجب افزایش میانگین قدر مطلق خطا شده اند. از مقایسه جداول ۲ و ۳ نیز مشخص می‌شود که در مطالعه حاضر شیب طرفی موجب خطای بزرگتری شده که این خطا بیشتر در جهت تخمین کمتر از واقعیت بوده است.

نمودارهای ۱ و ۲ نشان می‌دهند که میانگین خطا در نواحی قدامی مندیبل، بیشتر از نواحی خلفی تحت تأثیر شیب مندیبل در جهت قدامی خلفی قرار می‌گیرد. در شیب قدامی خلفی به سمت پایین فاصله رأس کرس تا برادر تحتانی مندیبل در ناحیه کانین بیشتر از نواحی دیگر، تحت تأثیر زاویه قرارگیری مندیبل قرار گرفت.

نمودارهای ۳ و ۴ نشان می‌دهد که، تأثیر شیب طرفی مندیبل بر دقت ابعادی توموگرافی خطی، بیشتر از شیب فوقانی و تحتانی مندیبل بوده است و ابعاد توموگرافی خطی در ناحیه کانین بیش از نواحی دیگر تحت تأثیر شیب طرفی مندیبل قرار گرفت.



نمودار ۱- مقایسه بین اختلاف ارتفاع باواقعیت در نواحی مختلف مندیبل بر حسب شیب‌های قدامی خلفی به سمت بالا



نمودار ۲- مقایسه بین اختلاف ارتفاع باواقعیت در نواحی مختلف مندیبل بر حسب شیب‌های قدامی خلفی به سمت پایین

کوتاه‌تر انتخاب می‌شود (۱۰).

طی فرآیند تصویربرداری توموگرافیک برای درمان‌های ایمپلنت، موقعیت مناسب سر بیمار یکی از مهم‌ترین مراحل این پروسه می‌باشد. به طوریکه موقعیت فک در دستگاه تصویربرداری می‌تواند بر اندازه‌گیری‌های پیش از ایمپلنت اثر گذار باشد (۱۱). در توموگرافی مندیبل، کانال آلوئولار تحتانی معمولاً به صورت افقی قرار می‌گیرد. در توموگرافی از ماگزینا کرسٹ آلوئول فک بالا به صورت موازی افق تنظیم می‌شود (۱۲). از نشانگرهای نوری دستگاه برای تنظیم دقیق محل توموگرافی استفاده می‌شود. نوری که از عرض ریح می‌گذرد معمولاً بر خط مماس بر ریح عمود بوده و محل هدف یا ناحیه برش را نشان می‌دهد و نوری که از روی ریح عبور می‌کند در قسمت وسط ریح با توجه به میزان تحلیل استخوان تنظیم می‌گردد (۱۳).

در این مطالعه از چهار ناحیه آناتومیک که از نظر درمان‌های ایمپلنت و پیچیدگی‌های جراحی حائز اهمیت هستند، توموگرافی خطی به عمل آمد. در مورد ناحیه سانترال و کانین مطالعات Ekestubbe و همکاران نشان می‌دهد که اکثر درمان‌های ایمپلنت در بیماران بی‌دندانی کامل در این نواحی صورت می‌گیرد (۱۴). همچنین Ismail و همکاران (۵) به ارزش استفاده از تصاویر کراس سکشن در بررسی نواحی قدامی مندیبل در طرح درمان ایمپلنت تأکید داشته‌اند (۱۵). در مورد ناحیه پرمولرها، Fernandes و همکاران (۱۶) و Bou Serhal و همکاران از روی نتایج *in vitro* و *in vivo* به این نتیجه رسیدند که ناحیه پرمولرها بخاطر تنوع آناتومیک فورامن منتال ناحیه مهمی برای طرح درمان ایمپلنت بوده که به اندازه‌گیری دقیق توسط تصاویر کراس سکشن الزام بیشتری می‌بخشد. از طرفی هیچ ناحیه‌ای از مندیبل به اندازه خلف آن مورد بحث و بررسی قرار نگرفته است. انتخاب ناحیه مولرها در مطالعه حاضر نیز بیش از هر چیز به سبب شیوع

منابع:

گوناگونی‌های آناتومیک و بی‌دندانی در این ناحیه بوده است. براساس نتایج به دست آمده از مقایسه تغییرات ارتفاع بین زاویه‌های مختلف قرارگیری مندیبل، تغییر در نواحی مختلف متفاوت بوده است. در ناحیه سانترال‌ها، وقتی مندیبل به سمت بالا شیب پیدا می‌کند تفاوت مشاهده شده بین اندازه‌گیری‌ها زیاد است، در صورتی که شیب به سمت پایین باشد تفاوت بین اندازه‌ها کمتر است. در ناحیه کانین در شیب مندیبل به سمت بالا، تفاوت بین اندازه‌ها کمتر از حالتی است که شیب مندیبل به سمت پایین باشد. در ناحیه مولرها و پرمولرها وقتی شیب مندیبل به سمت بالا است، تفاوت بین اندازه‌ها بیشتر از زمانی است که شیب به سمت پایین می‌باشد، که در مورد مولرها این تغییرات را می‌توان به دلیل مسیر رو به پایین کانال مندیبل دانست. وقتی پلن مندیبل از قدام به سمت خلف شیب پیدا می‌کند، کانال در بالاترین وضعیت خود قرار گیرد و مسیر مورب خط توموگرافی را جبران می‌کند ولی در وضعیت عکس، مسیر رو به پایین کانال، باعث تشدید مسیر مورب خط توموگرافی می‌شود.

Dantas و همکاران در مطالعات خود در سال ۲۰۰۵ که به بررسی تأثیر زاویه گانتری و موقعیت مندیبل روی عرض و ارتفاع استخوان در تصاویر CT پرداخته بودند، به نتایج مشابهی با نتایج مطالعه حاضر دست یافتند (۱۷).

با مطالعه جداول ۱، ۴ و ۵ می‌توان به این نتیجه رسید که چون در شیب طرفی و فوقانی تحتانی مندیبل بیشتر اندازه‌ها در زوایای صفر و ۵ و ۱۰ درجه در محدوده ± 1 میلی‌متری یعنی محدوده قابل قبول کلینیکی قرار دارند، تغییر شیب مندیبل در محدوده صفر تا ۱۰ درجه تأثیر قابل توجهی روی ابعاد تصاویر توموگرافی ندارد. همچنین کیفیت نگاره‌ها از نظر تشخیص دیواره‌ها و ساختارهای آناتومیک با تغییر زاویه مندیبل چندان دستخوش تغییر نمی‌گردد.

- 1- Mische CE. Contemporary implant dentistry. 2nd ed. United States: Mosby; 1999.
- 2- White SC, Pharoah MJ. Oral radiology principle and interpretation. 5th ed. St. Louis: Mosby; 2003.
- 3- Dharmar S. Locating the mandibular canal in panoramic radiographs. Int J Oral Maxillofac Implants. 1997;12(1):113-7.
- 4- Tyndall DA, Brooks SL. Selection criteria for dental implant site imaging: a position paper of the American Academy of Oral and Maxillofacial Radiology. Oral Surg Oral Med Oral Pathol Oral Radiol Endod. 2000;89(5):630-7.

- 5- Bou serhal C, Van Steenberghe D, Quirynen M, Jacobs R. Localisation of the mandibular canal using conventional spiral tomography: a human cadaver study. Clin Oral Implants Res. 2001;12(3):230-6.
- 6- Bou serhal C, Jacobs R, Persoons M, Hermans R, Van Steenberghe D. The accuracy of spiral tomography to assess bone quantity for the preoperative planning of implants in the posterior maxilla. Clin Oral Implants Res. 2000;11:242-7.
- 7- Kim KD, Jeong HG, Choi SH, Hwang EH, Park CS. Effect of mandibular positioning on preimplant site measurement on

- the mandible in reformatted CT. *Int J Periodontics Restorative Dent.* 2003;23(2):177-83.
- 8-** Petrikowski CG, Phoroah MJ, Schmitt A. Presurgical radiographic assessment for implants. *J Prosthet Dent.* 1989;61(1):59-64.
- 9-** Stella JP, Tharanon W. A precise radiographic method to determine the location of the inferior alveolar canal in the posterior edentulous mandible: implications for dental implants. Part 1: technique. *Int J Oral Maxillofac Implants.* 1990;5(1):15-22.
- 10-** Todd AD, Gher ME, Quintero G, Richardson AC. Interpretation of linear and computed tomograms in the assessment of implant recipient sites. *J Periodontol.* 1993;64(12):1243-9.
- 11-** Kohavi D, Bar-Ziv J, Marmary y. Effect of axial plane deviation on cross-sectional height in reformatted computed tomography of the mandible. *Dentomaxillofac Radiol.* 1997;26(3):189-91.
- 12-** Naitoh M, Kawamata A, Iida H, Arijji E. Cross-sectional imaging of the jaws for dental implant treatment : accuracy of linear tomography using a panoramic machine in comparison with reformatted computed tomography. *Int J Oral Maxillofac Implants.* 2002;17(1):107-12.
- 13-** Kassebaum DK, Nummikoski PV, Triplett RG, Langlais RP. Cross-sectional radiography for implant site assessment. *J Colo Dent Assoc.* 1991;70(1):9-12.
- 14-** Ekestubbe A, Thilander A, Grondahl K, Grondahl HG. Absorbed doses from computed tomography for dental implant surgery: comparison with conventional tomography. *Dentomaxillofac Radiol.* 1993;22(1):13-7.
- 15-** Ismail YH, Azarbal M, Kapa SF. Conventional linear tomography: protocol for assessing endosseous implant sites. *J Prosthet Dent.* 1995;73(2):153-7.
- 16-** Fernandes RJ, Azarbal M, Ismail YH, Curtin HD. A cephalometric tomographic technique to visualize the buccolingual and vertical dimensions of the mandible. *J Prosthet Dent.* 1987;58(4):466-70.
- 17-** Dantas JA, Montebello filho A, Campos PS. Computed tomography for dental implants: the influence of the gantry angle and mandibular positioning on the bone height and width. *Dentomaxillofac Radiol.* 2005;34(1):9-15.