

بررسی بزرگنمایی عمودی رادیوگرافی پانورامیک توسط مقاطع CT اسکن تهیه شده برای ایمپلنت

دکتر حوریه باشی زاده^۱ - دکتر ندا مولایی^{۲†} - دکتر علی تیموری نژاد^۳

۱- استادیار گروه آموزشی رادیولوژی دهان و فک و صورت، دانشکده دندانپزشکی، دانشگاه علوم پزشکی و خدمات بهداشتی، درمانی تهران، تهران، ایران

۲- دستیار تخصصی رادیولوژی دهان و فک و صورت، دانشکده دندانپزشکی، دانشگاه علوم پزشکی و خدمات بهداشتی، درمانی تهران، تهران، ایران

۳- دندانپزشک

Evaluation of vertical magnification of panoramic radiography by CT scan sections for dental implant

Horie Bashizade¹, Neda Molaei^{2†}, Ali Teimoorinezhad³

1- Assistant Professor, Department of Radiology, School of Dentistry, Tehran University of Medical Sciences, Tehran, Iran

2†- Post-graduate, Department of Radiology, School of Dentistry, Tehran University of Medical Sciences, Tehran, Iran

3- Dentist

Background and Aims: The Panoramic radiography is one of the routine techniques in implant imaging. Although there are some limitations with this technique, panoramic radiography is radiographic choice for basic evaluation for implant treatment. Many studies have been designed to determine magnification in panoramic images but most of them were performed on dry skulls or radiographic phantoms. In recent studies CT or CBCT are used as gold standard. The aim of this study was to determine vertical magnification of panoramic images using renovated CT sections in anterior and posterior regions of both jaws.

Materials and Methods: 30 panoramic radiographs (Planmeca EC or CC Proline) were selected from patients of implant department and Particular anatomic landmarks were selected in those images. Vertical dimensions of these landmarks were measured in both panoramic and renovated cross sectional CT images by a digital caliper and vertical magnification was calculated as the ratio of image dimensions to the real dimensions.

Results: The mean vertical magnification of panoramic radiographs in anterior and posterior maxillae were 1.22 ± 0.02 and 1.16 ± 0.02 , respectively. The mean vertical magnification of panoramic radiograph in anterior and posterior mandible were 1.20 ± 0.02 and 1.13 ± 0.02 , respectively. The differences between magnification in mandible and maxillae were significant ($P < 0.001$). The differences between magnification in anterior and posterior regions of both jaws were not significant ($P = 0.11$).

Conclusion: Vertical magnification of panoramic images (Planmeca EC or CC Proline) in different regions in both jaws were between 1.13 to 1.22.

Key Words: Panoramic radiography; Computed tomography; Magnification; Dental implant

Journal of Dental Medicine-Tehran University of Medical Sciences 2013;26(1):64-70

† مولف مسوول: تهران- انتهای کارگر شمالی بعد از انرژی اتمی- دانشکده دندانپزشکی دانشگاه علوم پزشکی تهران- گروه آموزشی رادیولوژی دهان و فک و صورت
تلفن: ۰۱۵۹۵۰۱۸۸ نشانی الکترونیک: ndmolaei@yahoo.com

چکیده

زمینه و هدف: رادیوگرافی پانورامیک یکی از تکنیک‌های معمول در تصویربرداری از ایمپلنت است. با وجود برخی محدودیت‌های این تکنیک، رادیوگرافی پانورامیک، همچنان رادیوگرافی انتخابی جهت بررسی اولیه در درمان ایمپلنت می‌باشد. از معایب این رادیوگرافی می‌توان به عدم وجود دقت ابعادی آن اشاره کرد. مطالعات زیادی برای تعیین میزان بزرگنمایی تصاویر پانورامیک انجام گرفته است که عمده آنها بر روی فانتوم یا اسکال خشک بوده است. اخیراً در این مطالعات از CT یا CBCT (Cone Beam CT) به عنوان استاندارد طلایی استفاده می‌شود. هدف از این مطالعه تعیین بزرگنمایی عمودی تصاویر پانورامیک در نواحی قدام و خلف با استفاده از مقاطع کراس سکشنال بازسازی شده در CT بود.

روش بررسی: تعداد ۳۰ کلیشه پانورامیک تهیه شده با دستگاه‌های Planmeca EC or CC Proline از پرونده بیماران بخش ایمپلنت انتخاب شد و لندمارک‌های خاص روی آنها مشخص شد. ابعاد عمودی لندمارک‌ها روی رادیوگرافی پانورامیک و تصاویر بازسازی شده کراس سکشنال CT توسط کالیبر اندازه‌گیری و بزرگنمایی عمودی تصاویر پانورامیک به صورت نسبت ابعاد تصویر به ابعاد واقعی محاسبه شد. آنالیز آماری داده‌ها با استفاده از آزمون آماری Generalized Estimation matrix با Exchangeable correlation matrix و مدل Linear انجام شد.

یافته‌ها: میانگین بزرگنمایی عمودی تصاویر پانورامیک در نواحی قدامی فک بالا $1/22 \pm 0/02$ ، در نواحی خلفی فک بالا $1/16 \pm 0/02$ ، در نواحی قدام فک پایین $0/2 \pm 1/20$ و در نواحی خلفی فک پایین $0/2 \pm 1/13$ بود. اختلاف بزرگنمایی بین ماگزینا و مندیبل معنی‌دار بود ($P < 0/001$). اختلاف بزرگنمایی بین نواحی قدام و خلف در فک بالا و فک پایین معنی‌دار نبود ($P = 0/11$).

نتیجه‌گیری: بزرگنمایی عمودی تصاویر پانورامیک (دستگاه Planmeca EC or CC Proline) در نواحی مختلف دو فک بین $1/13$ تا $1/22$ درصد متفاوت است.

کلید واژه‌ها: رادیوگرافی پانورامیک؛ توموگرافی کامپیوتری؛ بزرگنمایی؛ ایمپلنت دندان

وصول: ۹۱/۰۵/۲۰؛ اصلاح نهایی: ۹۲/۰۲/۰۱؛ تایید چاپ: ۹۲/۰۲/۰۶

مقدمه

امکان تهیه تصاویر متعدد به صورت بازسازی شده وجود دارد (۱).

از مهم‌ترین مزایای رادیوگرافی پانورامیک می‌توان به توانایی بررسی مناطق وسیع فکین، مشاهده استخوان آلوئولار کرسنال، حدود کورتیکال کانال مندیبولار، سینوس ماگزیلاری و حفره بینی، ارزانی، در دسترس بودن و پرتوگیری اندک اشاره کرد که از آن ابزاری ایده‌آل برای غربالگری و ارزیابی اولیه درمان ایمپلنت ساخته است. محدودیت مهم رادیوگرافی پانورامیک حساسیت آن نسبت به موقعیت بیمار در داخل دستگاه است که می‌تواند موجب ایجاد اطلاعات ناقص و خدشه‌دار شود. از طرفی ساز و کار تشکیل تصویر در رادیوگرافی پانورامیک که باعث ایجاد تصویر تخت از اجسام فضایی می‌شود، از دقت ابعادی این تصویر می‌کاهد. اگرچه اندازه زوایا در این نما تا حدی دقیق است ولی این امر در مورد اندازه‌گیری‌های خطی صدق نمی‌کند و بسته به دستگاه مورد استفاده این میزان در نواحی مختلف یک نگراره نیز متغیر است. اندازه‌گیری عمودی نیز قابل اطمینان نمی‌باشد، زیرا زاویه عمودی پرتو X منفی می‌باشد که این مسأله موجب Foreshortening و Elongation می‌شود و ساختارهای واقع در لینگوال در سطحی بالاتر روی نگراره تصویر می‌شود. دقت پانورامیک

ایمپلنت در حال حاضر یکی از پیشرفته‌ترین درمان‌ها در جایگزینی دندان‌های از دست رفته است. تکنیک‌های تصویربرداری اطلاعات گوناگونی در تمامی مراحل درمان ارائه می‌کنند که شامل تشخیص قبل از جراحی، حین جراحی و ارزیابی بعد از جراحی می‌باشد. تکنیک تصویربرداری ایده‌آل باید دارای چندین خصوصیت اساسی باشد، از جمله توانایی نمایش ابعاد مزیدستال، فاسیولینگوال و فوقانی تحتانی محل ایمپلنت، امکان اندازه‌گیری دقیق، دسترسی، هزینه قابل قبول و حداقل دوز اشعه. معمولاً از ترکیبی از تکنیک‌های تصویربرداری مختلف استفاده می‌شود (۱).

در سال ۱۹۷۲ گودفری هانسفیلد (۱) یک تکنیک تصویربرداری متحول‌کننده را ارائه کرد. او از علم بازسازی تصویر که توسط آلن کورمک ارائه شده بود استفاده کرد. CT فواید متعددی نسبت به رادیوگرافی‌های معمول دارد. اولاً تصاویر CT سوپرایمپوزیشن ساختارهای بیرون از ناحیه موردنظر را حذف می‌کند. ثانیاً به علت کنتراست و رزولوشن ذاتی بالای آن، تفاوت بین بافت‌های با اختلاف در دانسیته فیزیکی کمتر از ۱٪ در آن قابل افتراق است. از طرف دیگر

برداشتن نقاط آناتومیکی خاص مورد بررسی قرار گرفتند. با توجه به اینکه خطاهای موقعیت‌دهی به بیمار از جمله عدم قرارگیری مناسب سر در لایه تصویر و عدم تنظیم صحیح میدلاین می‌تواند منجر به کاهش وضوح تصویر و دیستورشن در نواحی قدامی و خلفی شود، از این رو بررسی کیفیت تصاویر از معیارهای مهم انتخاب تصاویر جهت نمونه‌گیری بود. تعداد ۳۰ مورد از تصاویر جهت ورود به مطالعه انتخاب شدند.

نواحی خاصی از تصاویر پانورامیک که دارای ساختارهای آناتومیکی مشخصی بودند در نظر گرفته شد. فاصله عمودی بین دو نقطه مشخص A و B در کلیشه پانورامیک اندازه‌گیری شد. کلیشه‌های CT در این مطالعه همه دارای تصویر Scout برای هر فک بودند که به دهها قسمت شماره‌گذاری تقسیم شده بودند به طوری که قطعات دارای نقاط آناتومیکی موردنظر به راحتی قابل رهگیری بودند. تصاویر شبه پانورامیک مربوط به فکین در کلیشه‌های CT نیز کمک‌کننده بودند. برای پیدا کردن نقاط متناظر ابتدا از طریق مراجعه به تصویر Scout، شماره سکشن موردنظر تعیین و سپس اندازه‌گیری بر روی سکشن موردنظر انجام می‌شد. نقاط متناظر A و B بر روی تصاویر CT تحت عنوان A' و B' با کالیبر اندازه‌گیری شدند. از حاصل تقسیم A-B بر A'-B' ضریب بزرگنمایی رادیوگرافی پانورامیک در ناحیه موردنظر به دست آمد. اندازه‌گیری در چهار ناحیه انجام گرفت. شامل: خلف فک بالا و پایین و قدام فکین

۱- ناحیه قدام فک بالا: محل تلاقی سپتوم بینی و بوردر تحتانی بینی، در پانورامیک تحت عنوان A1 نامگذاری شد. از نقطه A1 تا لبه کرست خطی رسم شده و محل تلاقی به عنوان B1 در نظر گرفته شد. فاصله A1-B1 در پانورامیک و A'1-B'1 متناظر در CT اندازه‌گیری شد.

ضریب بزرگنمایی عمودی در قدام فک بالا:

$$\alpha_1 = \frac{A1-B1}{A'1-B'1}$$

۲- ناحیه خلف فک بالا: بوردر تحتانی سینوس نقطه‌ای مشخص به نام A2 به عنوان رفرنس نامگذاری شد. سپس از این نقطه به نقطه B2 در کرست آلوئول خط A2-B2 رسم گردید. طول A2-B2 در

در صفحه افقی نیز وابسته به محل مورد بررسی نسبت به پلن مرکزی بدن است (۱،۲).

در مطالعه TAL و Moses (۳) مقایسه بین رادیوگرافی پانورامیک و CT در طرح درمان ایمپلنت انجام شد و فاصله بین کرست و بوردر فوقانی کانال اندازه‌گیری شد که طبق نتایج این بررسی با وجود دقیق‌تر بودن CT، پانورامیک جهت اهداف بالینی دارای دقت کافی می‌باشد.

در سال ۲۰۱۱ نیز مقاله‌ای توسط Kim و همکاران (۴) با هدف بررسی میزان بزرگنمایی رادیوگرافی پانورامیک دیجیتال در ارزیابی قبل از جراحی ایمپلنت به چاپ رسید که استاندارد طلایی در این مطالعه با استفاده از CT بود. هیچ تفاوت قابل توجهی بین این دو روش یافت نشد و این مطالعه نشان داد که رادیوگرافی پانورامیک همچنان به عنوان یک متد قابل اعتماد در ارزیابی ابعاد عمودی قبل جراحی ایمپلنت قابل استفاده می‌باشد.

هرچند سازندگان دستگاه‌های پانورامیک مدعی بزرگنمایی یکسان در تمامی نواحی آناتومیکی هستند ولی از آنجا که تغییر موقعیت بیمار در دستگاه و تفاوت‌های آناتومیکی افراد می‌تواند موجب تغییرات ابعاد عمودی ساختارها شود، بررسی‌های بیشتر در مورد تغییرات ابعاد رادیوگرافی پانورامیک با توجه به اهمیت این روش تصویربرداری در ارزیابی اولیه و طرح درمان ایمپلنت ضروری است.

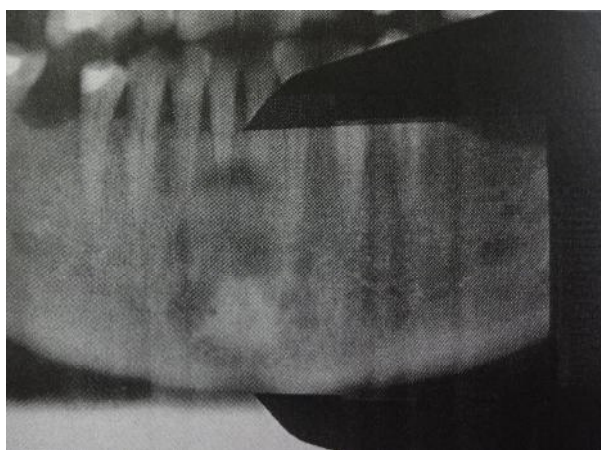
با توجه به اهمیت رادیوگرافی پانورامیک در ارزیابی اولیه برای ارایه طرح درمان ایمپلنت، بررسی‌های بیشتر در مورد تغییرات ابعادی این روش حائز اهمیت است.

هدف از مطالعه حاضر بررسی بزرگنمایی عمودی تصاویر پانورامیک بود. بدین منظور از مقاطع سی‌تی‌اسکن که قادر به نمایش ابعاد واقعی استخوان هستند استفاده گردید.

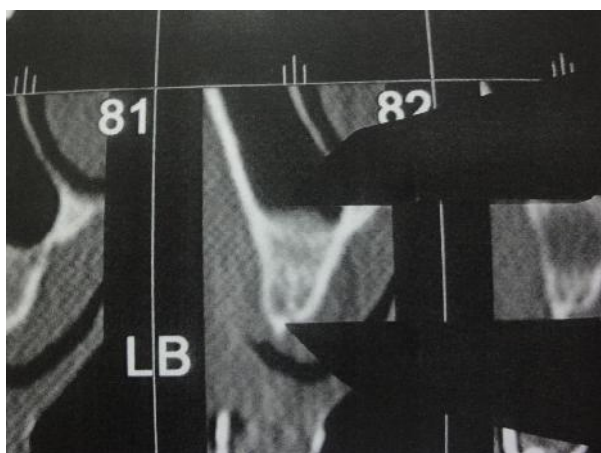
روش بررسی

مطالعه از نوع بررسی روش‌ها و هدف از آن تعیین بزرگنمایی رادیوگرافی پانورامیک بود که از مقاطع CT به عنوان استاندارد طلایی استفاده شد.

جهت جمع‌آوری اطلاعات اولیه برای انجام مطالعه از پرونده‌های بایگانی بیماران استفاده گردید. پرونده‌هایی که حاوی رادیوگرافی پانورامیک و CT بودند انتخاب شدند. تصاویر از نظر کیفیت، وضوح و در



شکل ۱- اندازه‌گیری در ناحیه قدام فک پایین در رادیوگرافی پانورامیک



شکل ۲- اندازه‌گیری در ناحیه خلف فک بالا در CT

پانورامیک و $A'2-B'2$ در CT اندازه‌گیری شد.

ضریب بزرگنمایی در خلف فک بالا:

$$\alpha_2 = \frac{A2-B2}{A'2-B'2}$$

۳- ناحیه قدام فک پایین: در این ناحیه محل تلاقی میدلاین

(سمفیز مندیبل) با کرست آلوئول نقطه $A3$ و محل تلاقی میدلاین با

بوردر تحتانی مندیبل نقطه $B3$ نامگذاری شد. طول خط $A3-B3$ در

پانورامیک و $A'3-B'3$ در CT اندازه‌گیری شد.

ضریب بزرگنمایی در قدام فک پایین:

$$\alpha_3 = \frac{A3-B3}{A'3-B'3}$$

۴- ناحیه خلف فک پایین: در این ناحیه فورامن منتال به عنوان

رفرنس در نظر گرفته شد. کل طول عمودی فک پایین در محل فورامن

منتال مدنظر قرار گرفت. محل برخورد خط مربوطه با کرست $A4$ و با

بوردر تحتانی مندیبل $B4$ در نظر گرفته شد. طول $A4-B4$ در

پانورامیک و طول $A'4-B'4$ در CT اندازه‌گیری شد.

ضریب بزرگنمایی عمودی در ناحیه خلف فک پایین:

$$\alpha_4 = \frac{A4-B4}{A'4-B'4}$$

یافته‌ها

میانگین بزرگنمایی عمودی و انحراف معیار در نواحی مورد مطالعه به تفکیک هر ناحیه در جدول ۱ آمده است.

مقایسه میزان بزرگنمایی بین فک بالا و فک پایین از نظر آماری تفاوت معنی‌داری نشان داد ($P < 0.001$ و $\beta = 0.03$).

همچنین میزان بزرگنمایی بین ناحیه قدام و خلف فکین نیز از نظر آماری تفاوت معنی‌داری داشت ($P < 0.001$ و $\beta = 0.07$).

در آزمون آماری به عمل آمده Interaction بین نواحی قدام-خلف با بالا-پایین وجود نداشت، به این مفهوم که تفاوت بزرگنمایی بین ناحیه قدام و خلف در فک بالا و پایین تقریباً یکسان است و از نظر آماری معنی‌دار نیست ($P = 0.11$).

در هر یک از نواحی چهارگانه مورد بررسی در صورتی که وضوح نقاط مورد بررسی کافی نبود از طول اپیکوکرونالی دندان موجود در آن ناحیه جهت بررسی بزرگنمایی استفاده شد.

اندازه‌گیری در هر منطقه سه بار انجام گرفت و میانگین حاصل از آن به عنوان عدد نهایی ثبت شد. نرم‌افزار آماری مورد استفاده SPSS 11.5 بود.

جهت آنالیز تحلیلی داده‌ها، میانگین بزرگنمایی نواحی مختلف با استفاده از آزمون آماری Generalized Estimation Equation با Exchangeable correlation matrix و مدل Linear با لحاظ کردن Interaction بین این نواحی استفاده شد. سطح معنی‌دار آماری کوچک‌تر از 0.05 در نظر گرفته شد (اشکال ۱ و ۲).

جدول ۱- میانگین بزرگنمایی و انحراف معیار در نواحی مورد مطالعه

ناحیه مورد بررسی	میانگین بزرگنمایی برحسب نسبت	میانگین بزرگنمایی برحسب درصد	حداقل بزرگنمایی	حداکثر بزرگنمایی	انحراف معیار
قدام فک بالا (n=۳۰)	۱/۲۲	۲۲	۱/۱۸	۱/۲۵	۰/۰۲±
قدام فک پایین (n=۳۰)	۱/۲۰	۲۰	۱/۱۸	۱/۲۲	۰/۰۲
خلف فک بالا (چپ یا راست، n=۶۰)	۱/۱۶	۱۶	۱/۱۳	۱/۱۸	±۰/۰۲
خلف فک پایین (چپ یا راست، n=۶۰)	۱/۱۳	۱۳	۱/۱۰	۱/۱۵	±۰/۰۲

بحث و نتیجه گیری

در مطالعه حاضر هدف، به دست آوردن ضریب بزرگنمایی عمودی رادیوگرافی پانورامیک در نواحی مشخص بود. بررسی بر روی مقاطع CT اسکن و رادیوگرافی‌های واقعی موجود در پرونده بیماران انجام شد. مطالعه‌ای که در سال ۱۹۹۱ توسط Tal و Moses (۳) با موضوع مقایسه رادیوگرافی پانورامیک و CT در طرح درمان ایمپلنت انجام شد نیز بررسی بر روی نمونه‌های انسانی انجام گرفت.

در مطالعه‌ای که توسط Lam و همکاران (۵) در سال ۱۹۹۵ با موضوع مقایسه دو بعدی رادیوگرافی پانورامیک و CT reformatted انجام شد، نیز بررسی بر روی نمونه انسانی صورت گرفت.

در سال ۱۹۹۷ مطالعه‌ای توسط Potter و همکاران (۶) با موضوع بررسی محل قرارگیری ایمپلنت با استفاده از رادیوگرافی پانورامیک و Cross sectional tomographic imaging بر روی ۳ عدد مندیبل خشک انجام شد.

Catic و همکاران (۷) نیز در سال ۱۹۹۸ با هدف بررسی سه بعدی دندان در رادیوگرافی پانورامیک، تعداد ۲۵ عدد مندیبل خشک را مورد بررسی قرار دادند.

Laster و همکاران (۸) در سال ۲۰۰۵ صحت اندازه‌گیری در پانورامیک را در پیش‌بینی آسیمتری بر روی ۳۰ عدد نمونه اسکال خشک مورد بررسی قرار دادند.

در مطالعه Reddy و همکاران (۹) در سال ۱۹۹۴ مقایسه مزایای رادیوگرافی پانورامیک در مقابل CT در جایگذاری ایمپلنت به صورت in-vitro و بر روی ریج بی‌دندان انجام گرفت.

در بررسی Lazzerini و همکاران (۱۰) در سال ۱۹۹۶ با عنوان اندازه‌گیری پارامترها در رادیوگرافی دندان‌های از دو مدل قوس پلاستیکی فک بالا و پایین و ۱۴ دندان کشیده که در موقعیت‌های آناتومیک خود قرار گرفته بودند استفاده شد.

در مطالعه Kim و همکاران (۴) با عنوان میزان بزرگنمایی رادیوگرافی پانورامیک دیجیتال و سودمندی آن در بررسی قبل از جراحی ایمپلنت که در سال ۲۰۱۱ به چاپ رسید، میزان بزرگنمایی رادیوگرافی پانورامیک دیجیتال مورد سنجش قرار گرفت. بررسی بر روی رادیوگرافی پانورامیک ۸۶ بیمار کاندید ایمپلنت انجام شد.

در مطالعه حاضر بررسی بر روی لندمارک‌های آناتومیک انجام گرفت.

Tal و Moses (۳) ارزیابی ارتفاع مندیبل را در نقاط قرار دادن ایمپلنت با اندازه‌گیری فاصله بین کرس‌ت بی‌دندان و بوردر فوقانی کانال مندیبولار انجام دادند.

Potter و همکاران (۶) فواصل کرس‌ت آلتول تا کانال مندیبولار، کل ارتفاع مندیبل و ضخامت استخوان کورتیکال را در دو نوع رادیوگرافی پانورامیک دارای توانایی تهیه تصاویر کراس سکشنال مورد مقایسه قرار دادند.

ولی در مطالعه Catic و همکاران (۷) از مارکرهای فلزی بر روی مندیبل خشک جهت اندازه‌گیری و مقایسه استفاده شد.

در مطالعه‌ای که توسط Reddy و همکاران (۹) انجام گرفت از ایمپلنت‌های جایگذاری شده به عنوان لندمارک استفاده شد.

در مطالعه Kim و همکاران (۴) فاصله بین ساختارهای آناتومیک و

پانورامیک در خلف بالا نسبت به خلف پایین بود. این یافته‌ها با نتایج مطالعه حاضر مطابقت داشت.

در مطالعه Lazzerini و همکاران (۱۰) میزان بزرگنمایی عمودی پانورامیک دیجیتال در ناحیه قدامی ۱۴٪ محاسبه شد. در مطالعه حاضر بزرگنمایی رادیوگرافی پانورامیک در ناحیه قدام فکین ۲۰٪ تا ۲۲٪ به دست آمد که بیشتر از مطالعه به دست آمده توسط Lazzerini و همکاران (۱۰) می‌باشد. دلیل تفاوت نتایج می‌تواند تعداد کمتر نمونه‌های مورد بررسی در مطالعه Lazzerini و همکاران باشد. همچنین در مطالعه آنها بررسی بر روی رادیوگرافی پانورامیک دیجیتال انجام گرفت درحالیکه مطالعه حاضر بر روی تصاویر پانورامیک آنالوگ صورت گرفت.

نتایج حاصل از مطالعاتی مانند مطالعه حاضر در طرح‌ریزی ایمپلنت به خصوص در محل‌هایی نزدیک به کانال دندانی تحتانی و سینوس ماگزایلا به ویژه وقتی از نگاره‌های پانورامیک برای طرح‌ریزی درمان استفاده می‌شود سودمند خواهد بود.

با توجه به مطالعه حاضر می‌توان نتیجه گرفت که تصاویر پانورامیک همواره دارای بزرگنمایی عمودی هستند و موجب تخمین بیش از حد واقعی فواصل عمودی می‌شوند. بزرگنمایی در نواحی قدام هر دو فک بیش از خلف و در فک بالا در نواحی مشابه بیش از فک پایین است. بدین ترتیب هنگام استفاده از تصاویر پانورامیک جهت طرح‌ریزی درمان ایمپلنت نواحی بی‌دندانی قدامی و بی‌دندانی کامل، در نظر گرفتن بزرگنمایی عمودی بالاتر در کوادران قدامی نسبت به نواحی خلفی ضروری می‌باشد.

پیشنهاد می‌شود مطالعات مشابه بر روی تصاویر پانورامیک دیجیتال و CBCT با توجه به فراگیر شدن این روش‌ها انجام گیرد.

تشکر و قدردانی

این مقاله حاصل پایان‌نامه دانشجویی به شماره ۴۷۰۲ دانشکده دندانپزشکی، دانشگاه علوم پزشکی و خدمات بهداشتی، درمانی تهران می‌باشد. همچنین بدین‌وسیله از گروه آموزشی ایمپلنت‌های دندانی دانشکده دندانپزشکی دانشگاه علوم پزشکی و خدمات بهداشتی، درمانی تهران تشکر و قدردانی می‌شود.

طول و عرض ایمپلنت بر روی رادیوگرافی پانورامیک دیجیتال توسط سیستم IMPAX اندازه‌گیری شد.

تاکنون مطالعات گوناگونی درباره صحت اندازه‌گیری در رادیوگرافی پانورامیک با استفاده از روش‌های گوناگون انجام شده است (۱۰-۳). در مطالعه حاضر بزرگنمایی عمودی رادیوگرافی پانورامیک به تفکیک محل مورد بررسی قرار گرفت. طبق نتایج به دست آمده متوسط بزرگنمایی عمودی نگاره‌های پانورامیک در فک بالا در ناحیه قدام ۱/۲۲ و در ناحیه خلف ۱/۱۶ بود. متوسط بزرگنمایی عمودی در تصاویر پانورامیک در فک پایین در ناحیه قدام ۱/۲۰ و در ناحیه خلف ۱/۱۳ می‌باشد. میانگین بزرگنمایی عمودی ۱۳٪ تا ۲۲٪ به دست آمد. در میان اعداد به دست آمده، بیشترین میزان بزرگنمایی مربوط به ناحیه قدام فک بالا و کمترین میزان بزرگنمایی مربوط به ناحیه خلف فک پایین بود.

در مطالعه Kim و همکاران (۴) بزرگنمایی عمودی و افقی رادیوگرافی پانورامیک دیجیتال به تفکیک محل مورد بررسی قرار گرفت. براساس نتایج این مطالعه میزان بزرگنمایی عمودی و افقی به طور قابل توجهی براساس ناحیه موردنظر متفاوت می‌باشد. بیشترین میزان بزرگنمایی افقی در ناحیه قدام مندیبل و بیشترین میزان بزرگنمایی عمودی مربوط به ماگزایلا بود. نتایج به دست آمده در این مطالعه در رابطه با بزرگنمایی عمودی رادیوگرافی پانورامیک مشابه نتایج بررسی ما می‌باشد و بالاتر بودن میزان بزرگنمایی عمودی در ماگزایلا نسبت به مندیبل را تایید می‌کند.

در مطالعه Larheim و Svanaes (۱۱) بزرگنمایی عمودی رادیوگرافی پانورامیک متغیر و حدود ۱۸٪ تا ۲۱٪ بود. در مطالعه حاضر میزان بزرگنمایی عمودی رادیوگرافی پانورامیک ۱۳٪ تا ۲۲٪ به دست آمد. تفاوت میزان بزرگنمایی به دست آمده در این دو مطالعه می‌تواند به علت تعداد محدود نمونه‌های مورد بررسی در مطالعه Larheim و Svanaes (۱۱) باشد. اگرچه بالاترین میزان بزرگنمایی در این مطالعات تقریباً مشابه می‌باشد.

در مطالعه Thanykarn و همکاران (۱۲) میزان بزرگنمایی پانورامیک در ناحیه پره‌مولرهای مندیبل ۱۳ تا ۱۵٪ و در ناحیه پره‌مولرهای ماگزایلا ۱۷٪ تا ۲۸٪ بود که نشانه بیشتر بودن بزرگنمایی

منابع:

- 1- White SC, Pharoah MJ. Oral radiology principles and interpretation. 6th ed. St Louis: Mosby; 2009. Chapter 11, 14.
- 2- Ezoddini F, Navab Azam A. Radiological findings in panoramic radiographs of Iranian edentulous patients. *Oral Radiol.* 2008;23(1):1-5.
- 3- Tal H, Moses O. A comparison of panoramic radiography with computed tomography in the planning of implant surgery. *Dentomaxillofac Radiol.* 1991;20(1):40-2.
- 4- Kim YK, Park JY, Kim SG, Kim JS, Kim JD. Magnification rate of digital panoramic radiographs and its effectiveness for pre-operative assessment of dental implants. *Dentomaxillofac Radiol.* 2011;40(2):76-83.
- 5- Lam E, Ruprecht A, Yang J. Comparison of two-dimensional orthoradially reformatted computed tomography and panoramic radiography for dental implant treatment planning. *J Prosthet Dent.* 1995;74(1):42-6.
- 6- Potter B, Shrout M, Russell C, Sharawy M. Implant site assessment using panoramic cross-sectional tomographic imaging. *Oral Surg Oral Med Oral Pathol Oral Radiol Endod.* 1997;84(4):436-42.
- 7- Catic A, Celebic A, Valentic-Peruzovic M, Catovic A, Kuna T. Dimensional measurement on the human dental panoramic radiograph. *Coll Antropol.* 1998;22 Suppl:139-45.
- 8- Laster WS, Ludlow JB, Bailey LJ, Hershey HG. Accuracy of measurements of mandibular anatomy and prediction of asymmetry in panoramic radiographic images. *Dentomaxillofac Radiol.* 2005;34(6):343-9.
- 9- Reddy MS, Mayfield-donahoo T, Vanderven FJ, Jeffcoat MK. A comparison of the diagnostic advantages of panoramic radiography and computed tomography scanning for placement of root form dental implants. *Clin Oral Implants Res.* 1994;5(4):229-38.
- 10- Lazzarini F, Minorati M, Nessi R, Gagliani M, Uslenghi CM. The measurement of parameters in dental radiography: a comparison between traditional and digital techniques. *Radiol Med.* 1996;91(4):364-9.
- 11- Larheim TA, Svanaes DB. Reproducibility of rotational panoramic radiography: Mandibular linear dimensions and angles. *Am J Orthod Dentofacial Orthop.* 1986;90(1):45-51.
- 12- Thanykarn C, Hansen K, Rohlin M, Akesson L. Measurement of tooth length in panoramic radiographs. 1. The use of indicators. *Dentomaxillofac Radiol.* 1992;21(1):26-30.