

## ارزیابی کلینیکی پُست‌های چسبنده (Adhesive)

### در ترمیم‌های وسیع کامپوزیت

دکتر مرجانه قوام نصیری\* - دکتر سید علی اکبر حسینی\*\* - دکتر حسن فرزانه\*\*\*

\*دانشیار گروه آموزشی ترمیمی و زیبایی، دانشکده دندانپزشکی، دانشگاه علوم پزشکی و خدمات بهداشتی، درمانی مشهد

\*\*استاد گروه آموزشی ترمیمی و زیبایی، دانشکده دندانپزشکی، دانشگاه علوم پزشکی و خدمات بهداشتی، درمانی مشهد

\*\*\*دندانپزشک

**Title:** A clinical evaluation on adhesive posts in extensive composite restorations.

**Authors:** Ghavannasiri M. Associate Professor\*, Hosseini SAA. Professor\*, Farzaneh H. Dentist.

**Address:** \*Dept of Operative Dentistry, Faculty of Dentistry, Mashhad University of Medical Sciences

**Statement of Problem:** A few studies have been conducted about bioglass posts.

**Aim:** The aim of this study was to compare bioglass posts with prefabricated metallic posts in clinical performance of extensive composite restorations for anterior endodontically treated teeth.

**Materials and Methods:** Sixty endodontically maxillary anterior teeth, with horizontally or vertically destruction, were selected. Teeth were divided into two groups based on the kind of post: Metallic prefabricated parapost and bioglass post. Each group was divided into three subgroups based on anterior bite: normal, deep bite and edge to edge. Gutta-percha was removed from 2/3 of canal length for parapost and 1/3 for bioglass post. After etching with phosphoric-acid (37%) and applying dentine bonding syntac, Duo cement was used for the adhesion of bioglass post and a self cured composite (Degufil) for parapost. Restoration was done with a hybrid composite (Heliomolar). Follow up studies, radiographically and clinically, were done every three months for a 1.5-year period. Exact Fisher and Pearson tests were used for data analysis.

**Results:** Apical lesion was not observed in any of the radiographs. Post seal was increased by resin cement and dentin bonding agent. Post type did not significantly affect on the clinical success rate of the restorations. The retention of restoration, for both posts, was the same. Crown destruction had no significant effect on success rate. The type of anterior bite had a significant effect on success rate, as the total 6.6% failure rate was related to the patients with anterior deep bite.

**Conclusion:** It is suggested to use metallic paraposts and bioglass posts, in extensive composite restorations for patients with deep-bite, more conservatively.

**Key words:** Post-Composite restoration-anterior teeth-Parapost.

*Journal of Dentistry. Tehran University of Medical Sciences (Vol. 16; No.1; 2003)*

### چکیده

**بیان مسأله:** در مورد استفاده از پُست‌های شیشه‌ای (بایوگلاس) تحقیقات اندکی صورت پذیرفته است.

**هدف:** این مطالعه کلینیکی با هدف مقایسه تأثیر دو نوع پُست شیشه‌ای و فلزی پیش‌ساخته در اجرای کلینیکی ترمیم‌های وسیع کامپوزیت در دندانهای قدامی بالا انجام شد.

**روش بررسی:** تعداد ۶۰ عدد دندان قدامی اندو شده فک بالا که دارای انهدام افقی یا عمودی در تاج بودند، انتخاب شدند. دندانها بر اساس نوع پُست، به دو گروه ۳۰ تایی پاراپست فلزی و پست بایوگلاس تقسیم شدند. هر گروه بر اساس نوع بایت

قدامی بیمار به سه زیرگروه نرمال، بایت عمیق و نوک به نوک تقسیم گردید. برای پست شیشه‌ای به میزان  $\frac{1}{3}$  طول کانال و برای پست فلزی  $\frac{2}{3}$  طول کانال خالی شد. پس از اچ کردن با اسید فسفریک ۳۷٪ و کاربرد ماده باندینگ عاجی Syntac در عاج تاج و ریشه، از Duo Cement برای چسباندن پست بایوگلاس و از کامپوزیت رزین خود سخت‌شونده Degufil برای چسباندن پست فلزی پیش ساخته استفاده شد. ترمیم تاج دندانها با استفاده از کامپوزیت هیبرید Heliomator انجام شد. بیماران از نظر یافته‌های کلینیکی، رادیوگرافیک و شکست ترمیم هر سه ماه یک بار و تا  $\frac{1}{5}$  سال پیگیری شدند. جهت تحلیل نتایج از آزمون دقیق فیشر و پیرسون استفاده شد ( $P=0.05$ ).

**یافته‌ها:** در هیچ یک از موارد رادیوگرافی ضایعه پری‌آپیکال را نشان نداد. استفاده از سیمان رزینی و ماده باندینگ عاجی موجب افزایش سیل پست گردید. نوع پست تأثیر قابل ملاحظه آماری در میزان موفقیت کلینیکی ترمیم‌ها نداشت و گیر ترمیم نیز با دو نوع پست یکسان بود. نوع انهدام تاج تأثیر قابل ملاحظه‌ای در میزان موفقیت ترمیم نداشت. نوع بایت قدامی بیمار تأثیر قابل ملاحظه‌ای در میزان موفقیت داشت؛ زیرا در کل نمونه‌ها ۶۶٪ شکست مشاهده شد که شامل کننده شدن ماده ترمیمی و مربوط به بیماران بود که دارای بایت عمیق بودند.

**نتیجه‌گیری:** در ترمیم‌های وسیع کامپوزیت در بیماران با بایت عمیق لازم است از پست شیشه‌ای و پاراپست به صورت محتاطانه‌تری استفاده شود.

**کلید واژه‌ها:** پست - کامپوزیت - دندانهای قدامی - پاراپست

مجله دندانپزشکی دانشگاه علوم پزشکی و خدمات بهداشتی، درمانی تهران (دوره ۱۶، شماره ۱، سال ۱۳۸۲)

## مقدمه

سختی است، قادر خواهد بود در برابر نیروها مقاومت بیشتری نماید و تنش را به جزء ضعیف‌تر منتقل کند؛ در نتیجه جزء ضعیف‌تر دچار شکست می‌گردد و تنش‌ها آزاد می‌شوند (۹). پست‌های فلزی سبب تمرکز تنش بیشتری در ریشه می‌شوند و در نتیجه ریشه می‌شکند (۱۰)؛ پست و گُر ریختگی باعث افزایش استحکام دندان نمی‌شود، اما سبب گیر گُر می‌گردد (۱۱،۱۲).

در حال حاضر تحقیقات در مورد روشهای چسبنده (Adhesive)، پست‌گذاری کانال و سپس ترمیم دندانهای اندو شده با و بدون استفاده از کراون ادامه دارد و نتایج کلینیکی رضایت‌بخشی با تقویت نسج ضعیف توسط رزین و Dowel Core گزارش شده است (۱۳). برای تقویت ریشه‌های نازک نیز روش کلینیکی رضایت‌بخشی از نظر رفتار کششی و برشی هنگام باندینگ کامپوزیت به عاج دیواره‌ها ارائه شده است (۱۴).

استفاده از پست یکی از مهمترین مراحل ترمیم دندانهای اندوشده محسوب می‌شوند. برخی از محققان عقیده دارند که پست، دندان را تقویت و ترمیم را قویتر می‌نماید (۳،۲،۱). به عقیده عده‌ای دیگر، به دلیل حذف مقداری از عاج ریشه، دندان را ضعیف می‌کند (۵،۴).

Reel و همکاران به این نتیجه رسیدند که حفره دسترسی برای اندو، باعث کاهش ضریب کشسانی در حدود ۵٪ می‌شود؛ در حالی‌که بعد از تهیه یک حفره سه سطحی، ضریب کشسانی بیش از ۶۰٪ کاهش می‌یابد (۷،۶)؛ زیرا از دست رفتن مارجینال ریج‌ها باعث بیشترین کاهش در استحکام می‌شود.

استحکام دندان اندوشده، با حجم عاج باقیمانده ارتباط مستقیم دارد (۸،۷،۶)؛ وقتی یک سیستم هتروژن با سختی مختلف تحت نیرو قرار گیرد، جزئی که دارای بیشترین

قویترین تماس بین دندان و پُست توسط سیمان رزینی و ضعیف‌ترین آن با زینک فسفات حاصل گردید.

پست بایوگلاس، یک پست غیر فلزی است و ترکیب آن شامل  $\text{SiO}_2$  و  $\text{CaO}_2$  می‌باشد (۲۶). این پُست برای اولین بار در یک بررسی In-vitro در کانال‌های ریشه دندانهای قدامی قرار گرفت و مشخص شد که پست شیشه‌ای با طول  $1/3$  کانال و قطر  $1/8$  میلی‌متر می‌تواند از نظر استحکام تاج و ریشه مانند پست با طول  $2/3$  کانال و قطر  $1/2$  میلی‌متر عمل نماید؛ پست‌ها بعد از آماده‌سازی با سیمان دوکاره رزینی، چسبانده شدند و به‌میزان پنج سال تحت نیرو در دستگاه دهان مصنوعی قرار گرفتند و پس از این مدت با متوسط نیروی ۶۰ کیلوگرم شکسته شدند (۲۷).

در مطالعه دیگری مشخص شد که پُست‌های فلزی یا شیشه‌ای تأثیری در افزایش استحکام شکست دندانهای پرمولر اندوشده پس از ترمیم با کامپوزیت ندارند و ترمیم‌های سه سطحی کامپوزیت توانستند استحکامی حدود ۵۰٪ دندانهای دست نخورده را بدست آورند (۲۸).

پس از انجام مطالعات آزمایشگاهی بر روی پُست‌های شیشه‌ای، انجام مطالعات کلینیکی در مورد آنها ضروری به نظر می‌رسید؛ همچنین از آنجا که علت استفاده از پُست‌ها، گیر ماده کُر، در انهدام‌های افقی یا عمودی وسیع تاجی می‌باشد، مطالعه حاضر با هدف مقایسه کلینیکی تأثیر دو نوع پُست شیشه‌ای و فلزی پیش‌ساخته در ترمیم‌های وسیع کامپوزیت در دندانهای قدامی بالا انجام شد.

### روش بررسی

در این مطالعه مداخله‌ای تعداد ۶۰ دندان سنترال، لترال و کانین فک بالا که به طور متوسط شش ماه قبل از شروع مطالعه در بخش اندودنتیکس روت‌کانال شده بودند، مورد بررسی قرار گرفتند.

از طرفی کامپوزیت یکی از مواد متداول برای ترمیم تاج دندانهای اندوشده است؛ زیرا دارای مزایایی چون استحکام، قابلیت باند شدن، سهولت کاربرد و زمان سخت شدن سریع می‌باشد (۱۶، ۱۵). در ارتباط با پُست و کُرهای ریختگی قدیمی، معایبی مانند گیر کم پست، استعداد پست برای شکستن ریشه و کروژن وجود دارد (۱۷).

در سال ۱۹۹۰ Duret و همکاران از یک ماده غیر فلزی به نام Composipost برای پست استفاده کردند (۱۸). این پست شامل ترکیبی از فیبرهای کربن مدفون شده در آپوکسی رزین می‌باشد و اینترفیس رزین و کربن یک ترکیب آلی است.

پست باید بتواند یک باندینگ یکنواخت مکانیکی و شیمیایی را برای عاج و ماده کُر ایجاد نماید تا باعث تقویت دیواره‌های ریشه نیز بشود و از طرفی دارای ضریب کشسانی همگون با عاج نیز باشد تا از شکستگی ریشه جلوگیری نماید؛ کارخانه سازنده Composipost نیز چنین ادعایی دارد (۲۱، ۲۰، ۱۹). مقایسه برخی خواص مکانیکی سیستم Composipost با پُست‌های فلزی، نشان داد که این سیستم در مقایسه با دیگر سیستم‌های پُست از خواص استحکامی پایین‌تری برخوردار می‌باشد (۲۲).

از مدتها قبل، زینک فسفات، سیمان انتخابی برای چسباندن پست بوده است؛ اگر چه مواد جدید مانند گلاس آینومر، گیری همچون زینک فسفات دارد، ضمن آن که به نسج دندان باند شیمیایی می‌دهد و استحکام فشاری بالاتری از زینک فسفات دارد (۲۳). اخیراً از سیمان‌های رزینی برای سیمان کردن پست‌ها استفاده می‌شود؛ زیرا به پست و دندان باند می‌شوند و گیر بیشتری از سایر سیمان‌ها دارند (۲۴).

یک مطالعه نشان داد که گیر پست با سیمان رزینی C & B Meta Bond بالاتر از گلاس آینومر و پاناویا می‌باشد (۲۵). در مطالعه دیگر در اثر نیروهای برشی،

زیرگروه ۵ تایی طبقه‌بندی شدند. دندانها در انهدام افقی به دلیل شکستگی و در انهدام عمودی به دلیل پوسیدگی کلاس IV وسیع نیاز به پُست داشتند.

در مراحل تهیه حفره و ترمیم ابتدا پوسیدگی باقیمانده حذف و سپس دندان بروساژ شد و لبه‌های مینایی باقیمانده Bevel گردید؛ پس از آن برای قرار دادن پست فلزی به میزان  $\frac{1}{2}$  طول کانال و پست شیشه‌ای به میزان  $\frac{1}{2}$  طول کانال از گوتاپرکای داخل کانال توسط پیژوریمر برداشته شد. در مرحله آماده‌سازی کانال ابتدا عاج ریشه و تاج و مینایی باقیمانده با اسید فسفریک ۳۷٪ به مدت ۳۰ ثانیه اچ شد و سپس شسته و خشک گردید؛ پس از آن از ماده چسبنده عاجی (Vivadent, Schaan, Liechtenstein) طبق دستور کارخانه سازنده استفاده و به آن نور داده شد. پست‌های شیشه‌ای به قطر  $\frac{1}{8}$  میلیمتر توسط اسید هایدروفلوریک ۱۰٪ به مدت ۸ دقیقه اچ شد و پس از شستشو با آب کاملاً خشک گردید و سپس Ceramic Primer (3M Co.) به آن زده شد و بعد از ۲ ثانیه با هوای ملایم خشک گردید.

قبل از شروع ترمیم، دندانها توسط پُست، به منظور تعیین وضعیت پرکردگی کانال، رادیوگرافی پری‌اپیکال تهیه شد تا از نظر وجود یا عدم وجود ضایعه اپیکالی، تغییر اندازه ضایعه پری‌اپیکال پس از درمان بررسی شود؛ همچنین دندانها توسط شاخصهای لمس ناحیه اپیکال، حساسیت به دق، وجود یا عدم وجود فیستول مورد ارزیابی قرار گرفتند. شرایط پرپودنتال دندانها توسط شاخصهای ایندکس پلاک (۲۹)، ایندکس لثه (۳۰)، ایندکس خونریزی (۳۱) و عمق پاکت (۳۲) بررسی شد. معیارهای کلینیکی و رادیوگرافیک مورد ارزیابی در این مطالعه در جدول ۱ ارائه شده است (۳۳).

در این تحقیق از پُست شیشه‌ای بایوگلاس (ساخت کارخانه‌ای لعاب مشهد) و پاراپُست فلزی (Gold Plated Post Dentatus, Screw Post) استفاده گردید.

دندانها براساس کاربرد نوع پُست به دو گروه ۳۰ تایی تقسیم شدند و هر گروه به سه زیرگروه، براساس نوع بایت قدامی بیماران به صورت کلاس I نرمال، بایت عمیق (Deep Bite) و نوک به نوک طبقه‌بندی شدند.

در نهایت هر زیر گروه براساس نوع و انهدام به دو

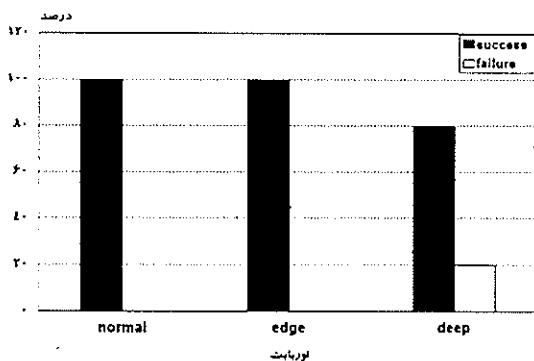
جدول ۱- طبقه بندی معیارهای کلینیکی و رادیوگرافیک

معیارهای کلینیکی	
Alpha (A)	دندان بدون علامت بافت نرم بدون تورم فیستول وجود ندارد
Bravo (B)	دندان دارای درد در هنگام لمس و دق است بافت نرم از بین رفته و تخریب در آن مشاهده می‌شود. فیستول ممکن است مشاهده شود.
معیارهای رادیوگرافی	
Alpha (A)	در زمان درمان ضایعه‌ای وجود داشته یا نداشته ولی در زمان کنترل وجود ندارد یا کوچکتر شده است.
Bravo (B)	در زمان کنترل ضایعه کوچکتر نشده یا از بین نرفته است.
Charlie (C)	در زمان کنترل ضایعه ایجاد شده یا بزرگتر شده است.

## یافته‌ها

چگونگی توزیع عامل انهدام تاج (افقی - عمودی)، نوع پُست (پاراپست فلزی - پُست شیشه‌ای) و نوع بایت قدامی (نرمال - عمیق - نوک به نوک) در جدول ۲ ارائه شده است. برای مشخص نمودن ارتباط نوع انهدام و پست از آزمون دقیق فیشر استفاده شد؛ در حالی که نوع پست و نوع انهدام تاج دندان تأثیری در میزان موفقیت یا شکست ترمیم نداشت ( $P > 0.05$ ) ولی نوع بایت بر میزان موفقیت کلینیکی تأثیر معنی داری داشت ( $P < 0.05$ ). برای انجام این مقایسه آماری از آزمون  $\chi^2$  استفاده شد (جدول ۳) (تصویر ۱).

در بایت قدامی نرمال و نوک به نوک هیچ گونه شکستگی یا خارج شدن ماده ترمیمی مشاهده نشد؛ در حالی که در بیماران با بایت عمیق ۴ مورد (۲۰٪) مشاهده شد (تصویر ۱).



تصویر ۱- میزان موفقیت کلینیکی در ارتباط با نوع انهدام تاج

جدول ۲- میزان (درصد) موفقیت کلینیکی در رابطه با انواع متغیرها بعد از ۱/۵ سال

متغیرها	انهدام افقی	انهدام عمودی	پست فلزی	پست شیشه‌ای	بایت نرمال	بایت عمیق	نوک به نوک
درصد موفقیت ترمیم	۸۶/۷	۱۰۰	۱۰۰	۸۶/۷	۱۰۰	۸۰	۱۰۰
	$P=0.11^*$	$P=0.11^*$	$P=0.11^*$	$P=0.11^*$	$P=0.11^*$	$P=0.11^{**}$	

\* اختلاف معنی‌دار نمی‌باشد. \*\* اختلاف معنی‌دار می‌باشد.

جدول ۳- آزمون  $\chi^2$  پی‌رسون برای تأثیر نوع بایت در میزان شکست کلینیکی

نوع آزمون	مقادیر	درجه آزادی	P-value (دودامنه)
Pearson chi-square	۸/۵۷۱	۲	۰.۰۴
Likelihood Ratio	۹/۳۷	۲	۰.۰۰۹
Linear by Linear Association	۶/۳۲۱	۱	۰.۰۱۲

سیمان دوکاره (Duo Cement (Colten, Whaledent, Inc.) توسط لنتولو داخل کانال برده شد. پست شیشه‌ای بایو گلاس آماده شده در محل قرار گرفت و به مدت ۱۲۰ ثانیه به آن نور داده شد. بازسازی تاج با کامپوزیت هیبرید Heliomolar (Vivadent, Schaan, Liechtenstein) به صورت لایه لایه انجام شد. پس از قرار دادن هر لایه با دستگاه لایت کیور Coltolux (Colten, Whaledent Inc.) به مدت ۴۰ ثانیه نور داده شد. بعد از تصحیح اکلوژن اولین رادیوگرافی در پایان عمل گرفته شد.

روش کار برای نمونه‌های پُست فلزی مانند مراحل فوق بود؛ جز آن که به جای سیمان Duo Cement از کامپوزیت خود سخت‌شونده Degufil (Degussa Co.) رقیق شده برای سیمان کردن پست استفاده شد. بیماران هر سه ماه یکبار از نظر ارزیابی پری آپیکال، پرئودنتال و گیر و نوع شکستگی‌های ناحیه ترمیم شده پیگیری شدند.

به منظور تحلیل آماری داده‌ها از جداول توافقی دوعده‌ای و آزمون دقیق فیشر و Chi-Square با ضریب احتمال ۹۵٪ استفاده شد.

## بحث

این مطالعه به منظور بررسی مقایسه تأثیر پست‌های پیش‌ساخته فلزی و پست‌های شیشه‌ای بر اجرای کلینیکی ترمیم‌های وسیع هم‌رنگ دندان در دندانهای اندو شده قدامی به صورت مستقیم در کلینیک انجام شد. دندانها قبل از ترمیم از نظر رادیوگرافیک و کلینیکی طبق معیارهای ارائه شده توسط Seltzer (۳۳) بررسی شدند.

براساس مطالعات Seltzer زمان لازم برای بررسی موفقیت و عدم موفقیت بین شش ماه تا دو سال می‌باشد؛ همچنین بررسی رادیوگرافیک دندانها در تمام طول مدت پیگیری، هر سه ماه انجام شد. بررسی شرایط پرئودنتال نیز قبل از درمان و در طول درمان انجام شد.

در این بررسی دندانهایی که دارای انهدام تاجی وسیع (از جهت افقی و یا عمودی) به صورت حفره‌های کلاس IV بودند، انتخاب شدند؛ به همین دلیل از دو نوع پُست پیش‌ساخته استفاده گردید و از پُست‌های ریختگی استفاده نشد؛ زیرا مطالعات مختلفی نشان داده‌اند که شکست با این نوع پُست‌ها به صورتی است که دندان را بعداً غیر قابل ترمیم می‌سازد؛ زیرا تنش‌های وارد به پست به دلیل سختی زیاد پُست، به نسج عاجی باقیمانده منتقل می‌شود و در نتیجه شکستگی در نواحی مختلفی از ریشه اتفاق می‌افتد و از طرفی روشهای پُست و کُر ریختگی وقت‌گیر و گران هستند و به روشهای لابراتواری نیاز دارند ولی باید توجه داشت که با توجه به شرایط کلینیکی باید مناسب‌ترین روش درمان را انتخاب نمود (۳۴).

پُست پیش‌ساخته فلزی با دیواره موازی به عنوان گروه کنترل انتخاب شد؛ زیرا کاربرد آنها برای دندانهای قدامی قبلاً توسط محققین پیشنهاد شده است؛ همچنین تمرکز تنش آنها کمتر است و دارای گیر بیشتری می‌باشند (۳۵، ۳۶).  $\frac{1}{2}$  طول کانال جهت پُست‌گذاری آماده گردید و به دلیل تقویت ریشه

پُست توسط یک نوع کامپوزیت رزین چسبانده شد (۳۷، ۳۸). از طرفی محققین نشان داده‌اند که خطر شکستگی ریشه هنگام کاربرد سیستم‌های داول پیچ شونده بالاتر است (۳۵)؛ به همین علت پُست در داخل کانال پیچانده نشد و گیر از طریق وارد شدن سیمان رزینی در تضاریس پست با دیواره کانال بدست آمد.

برای نیمی از دندانها از بایوگلاس استفاده شد. پُست بایوگلاس در  $\frac{1}{3}$  طول کانال قرار گرفت. برای این پست‌ها از سمان رزینی دوکاره جهت چسباندن در کانال استفاده شد. از آنجایی که پست شفاف است و طول  $\frac{1}{3}$  کانال را می‌پیماید، بنابراین پس از سخت‌شدن با نور، سخت‌شدن شیمیایی انجام می‌گیرد (۲۵). دو متغیر دیگر مطالعه مذکور نوع بایت بیماران و طریق انهدام تاج بود. هبیریداسیون عاج توسط یک نوع ماده باندینگ عاجی دو مرحله‌ای (اچ+محلول باندینگ عاجی) انجام شد (۳۹) و سپس تاج دندان توسط یک نوع کامپوزیت هبیرید بازسازی شد (۴۰، ۴۱). نتایج مطالعه مذکور نشان داد که نوع پُست در میزان موفقیت ترمیم تأثیری ندارد. گیر کامپوزیت به قسمت سر هر دو نوع پُست یکسان بود که این امر با مطالعه Purton و Payne تناقض داشت؛ آنها نشان دادند که گیر کر توسط پست‌های پیش‌ساخته فلزی خیلی بالاتر از Composipost است (۴۲). در مطالعه مذکور گیر ترمیم کامپوزیت به هر دو نوع پست یکسان بود؛ زیرا شکستگی در هیچ‌یک از ترمیم‌ها از ناحیه حد واسط بین سر پست و ترمیم کامپوزیت اتفاق نیفتاد که علت آن را می‌توان چنین توجیه کرد که پست شیشه‌ای پس از اچ شدن و سایلانیزه شدن با رزین کامپوزیت می‌تواند یک باند قوی برقرار نماید و در پاراپست‌های پیش‌ساخته تضاریس سر پست باعث گیر مناسبی بین پست و کامپوزیت می‌شود؛ همچنین این مطالعه برای اولین بار مشخص نمود که نوع انهدام تاج (افقی یا عمودی) نیز به تنهایی در میزان موفقیت ترمیم

نوع انهدام) آزمون دقیق فیشر انتخاب شد که اختلاف قابل ملاحظه‌ای را نشان نداد؛ در حالی که برای متغیر بایت از آزمون پیرسون با آماره  $\chi^2$  استفاده شد که اختلاف قابل ملاحظه‌ای را بین بایت‌های مختلف نشان داد ولی ۴ عدد شکستگی (۶/۶٪) از ناحیه طوق دندان در نمونه‌هایی مشاهده شد که اوربایت عمیق داشتند، دارای انهدام افقی از ناحیه طوق دندان بودند و برای ترمیم آنها از پست شیشه‌ای استفاده شده بود. شکستگی ترمیم یا دندان توسط نیروی جویدن ایجاد نشده بود بلکه ۲ مورد به دلیل ضربه و ۲ مورد دیگر به علت شکستن اجسام سخت اتفاق افتاده بود.

Trabert و همکاران معتقدند که انرژی Impact در گردن دندانهای قدامی می‌تواند باعث شکستگی شود؛ آنها اختلاف قابل ملاحظه‌ای را در انرژی شکستن (Impaction) بین دندانهای خشک و تر مشاهده نمودند. محققین معتقدند استفاده از روکش با فرول یک میلیمتری در دندانهای روت‌کانال شده، باعث می‌شود که اختلافی در استحکام به شکست دندانها هنگامی که از پست‌های مختلف و یا اشکال مختلف پست استفاده می‌شود، مشاهده نگردد (۴۶، ۴۷).

این مطلب ممکن است چنین تفسیر شود که می‌توان در اکلوزن‌هایی با اوربایت عمیق از پست شیشه‌ای استفاده کرد تا یک ساختمان یکنواخت بین نسج عاج ریشه‌ای و سر پست و کُر کامپوزیتی به‌وجود آید؛ به این شرط که بعد از روکش تاج با یک فرول یک میلیمتری استفاده شود. لازم است با انجام مطالعات بیشتر از پست‌های بایوگلاس با Stiffness بیشتر همراه ترمیم کامپوزیت استفاده شود و نتایج کلینیکی آنها ارزیابی گردد.

در این مطالعه ۱/۵ ساله، میزان شکست کلینیکی ۶/۶٪ بود که در افراد با اوربایت عمیق مشاهده شد. Morgano و Milot معتقدند که خروج پست از کانال به دلیل کوتاه بودن بدنه پست‌های فلزی و شکستگی ریشه و عدم هماهنگی

تأثیری ندارد. به نظر می‌رسد تاکنون مطالعه دیگری این مسأله را مشخص ننموده است؛ در حالی که نوع بایت بیمار در میزان موفقیت ترمیم تأثیر قابل ملاحظه‌ای داشت. آزمون پیرسون مشخص نمود که در افراد دارای اوربایت عمیق، بعد از گذشت ۱/۵ سال، از بین ۳۰ عدد ترمیم، در ۴ عدد از آنها شکستگی از ناحیه طوق دندانها ایجاد گردید ولی هیچ‌گونه شکستگی در ریشه مشاهده نشد؛ در ضمن این دندانها قابل درمان مجدد بودند که این امر با یک تحقیق کلینیکی هفت ساله مطابقت داشت (۴۳)؛ این مطالعه نشان داد که ۹۸٪ از موارد دندانهای بازسازی شده با کامپوزیت به نوع بایت بیمار مربوط می‌شود و افراد دارای دندانهایی با بایت عمیق (Deep Bite)، بیشتر از بقیه در معرض شکست کلینیکی قرار دارند. یک مطالعه قدیمی نشان داد که متغیرهایی چون موقعیت دندانی و مورفولوژی عمودی صورت می‌توانند بر روی نیروهای اکلوزالی مؤثر باشند؛ سن، جنس و میزان اوربایت در یک رابطه مستقیم بین نیروهای Biting دندانهای قدامی با متغیرهای جنس، تماس دندانهای اینسیزال و اوربایت بیمار می‌باشند. بیمارانی که دارای اوربایت عمیق هستند از نیروهای Biting سنگین‌تری برخوردار می‌باشند (۴۶).

Robbins معتقد است به هنگام جویدن، نیروهای وارده به دندانهای قدامی به صورت نیروهای برشی هستند که بر روی تاج کلینیکی و ریشه وارد می‌شوند (۴۵). چند عامل می‌تواند در مقاومت به شکست ترمیم و دندان و یا هر دو دخالت داشته باشند که شامل نوع دندان (اینسیزور در برابر مولرها)، درجه انهدام تاج، فاصله نیروی وارده شده به دندان قدامی تا CEJ و جهت نیروهای وارد شده می‌باشد (۱۰). آزمونهای آماری انجام شده به صورت جداول توافقی دو بعدی بود که چون بیش از ۵۰٪ خانه‌های آنها خالی بود، در نتیجه در بین آزمونهای مورد نظر برای متغیرها (نوع پست و

رزین و کامپوزیت رزین با DBA بعد از کاربرد کاندیشنر عاجی نتوانستند اختلافی از نظر سیل انتهایی کانال در مطالعه Vitroin مشاهده نمایند (۴۸)؛ البته ماده باندینگ مورد استفاده در مطالعه کنونی از نسل پنجم بود و در مطالعه Fogel از Tenure (نسل سوم DBA) بود. لازم است مطالعات کلینیکی در مدت زمان طولانی نیز مورد ارزیابی قرار گیرد.

### تشکر و قدردانی

این تحقیق با حمایت مالی معاونت محترم پژوهشی دانشگاه علوم پزشکی مشهد انجام شد که بدین وسیله مراتب تشکر و قدردانی اعلام می‌گردد.

ضریب کشسانی عاج ریشه‌ای با پست، دو علت شکست کلینیکی مهم تلقی می‌شوند (۳۴) و Fogel معتقد است پست‌گذاری و استفاده از ماده ترمیمی باید به نحوی انجام شود که از ریزش بعدی ترمیم جلوگیری نماید. ریزش در نهایت به ضایعات آپیکالی پس از ترمیم در یک دندان اندوشده منجر می‌شود. در مطالعه کلینیکی حاضر پس از ۱/۵ سال، هیچ‌گونه ضایعه آپیکالی در دندانها ایجاد نشد و اندازه دندانهایی که قبل از روت کانال ضایعه داشتند، کوچکتر شد و یا به‌طور کلی از بین رفت که این خود نشانگر یک سیل مطلوب، در نحوه ترمیم و انواع سیمان‌های رزینی و ماده باندینگ مورد استفاده می‌باشد؛ در حالی که Fogel و همکاران به هنگام استفاده از پست استنلس استیل با سیمان‌های زینک فسفات و پلی کربوکسیلات و کامپوزیت

### منابع:

- 1- Kantor MF, Pines MS. A comparative study of restorative technique for pulpless teeth J Prosthet Dent 1997; 38: 405-12.
- 2- Guzy FE, Nicholls JI. In vitro comparison of intact endodontically treated teeth with and without endo- post reinforcement. Prosthet Dent 1979;42:39-44.
- 3- Trabert KC, Caputo AA, About - Rass M. Tooth fracture. A comparison of endodontic and restorative treatment. J Endod 1978; 4: 341-345.
- 4- Milstein M, JU Z. When and where are posts indicated for endodontically treated teeth (ETT)? Oral Health 1999 Dec; 9-13.
- 5- Reel DC, Hinton T, Riggs G, Mitchell RJ. Effect of cementation method on the retention of anatomic cast post and cores. J Prosthet Dent. 1989 Aug;62(2):162-5.
- 6- Donald HL, Jeansonne BG, Gardiner DM, Sarkar NK. Influence of dentinal adhesives and a prefabricated post on fracture resistance of silver amalgam cores. J Prosthet Dent 1997;77:17-22.
- 7- Gluskin AH, Radke RA, Farost SL, Watanabe LG. The mandibular incisor: Rethinking guidelines for post and core design. J Endod 1995;21:33-37.
- 8- Koc C, Chu CS, Chung KH. Effects of posts on dentin stress distribution in pulpless teeth. J Prosthet Dent 1992; 68:421-27.
- 9- Caputo AA, Standlee JP. Biomechanics in Clinical Dentistry. 1st ed. Chicago: Quintessence; 1987:134-38.
- 10- Assif D, Bitenski A, Pilo R, Oren E. Effect of post design on resistance to fracture of endodontically treated teeth with complete crowns. J Prosthet Dent 1993;69:36-40.
- 11- Shillingurg HT, Kessler JC. Restoration of the endodontically treated tooth. Chicago: Quintessence; 1982: 13 - 40.



- 12- Rosensteil SF, Land MF, Fujimoto J. Restoration of the endodontically treated tooth. In: Contemporary fixed prosthodontics. St Louis: Mosby; 1995; 238-67.
- 13- Freedman G, Glassman G, Serota K. Endoesthetics. Part I: Intra-radicular rehabilitation. *Ont Dent*. 1992 Nov; 69(9): 28-31. Review.
- 14- Saupe WA, Gluskin AH, Radke RA. A comparative study of fracture resistance between morphologic dowel and cores and a resin reinforced dowel system in the intraradicular restoration of structurally compromised roots. *Quintessence Int* 1996; 27:483-91.
- 15- Cohen BI, Musikant BL, Deutsch AS. The flexi- flange post and its clinical use. *Compend Contin Educ Dent* 1994;15:1124-28.
- 16- Cohen BI, Pagnillo M, Musikant BL, Deutsch AS, Cofrancesco G. Comparison of the Young's modulus for six reinforced dental materials. *Oral Health* 1997 Apr; 87(4): 47-8, 51-2, 55.
- 17- Fredriksson M, Astback J, Pamenius M, Arvidson K. Retrospective study of 216 patients with teeth restored by carbon fiber reinforced epoxy resin posts. *J Prosthet Dent* 1998; 80:151-57.
- 18- Duret B, Reynaud H, Duret F. New concept of coronoradicular reconstruction the composipost (I). [ In French ] *Chir Dent France* 1990 ; 60 : 131-41.
- 19- Asmussen E, Peutzfeldt A, Heitmann T. Stiffness, Elastic limit and strength of newer type of endodontic posts. *J Dent* 1999; 27:275-78.
- 20- Fazekas A, Menyhart K, Bodi K, Jako E. Restoration of root canal treated teeth using carbon fiber posts. *Fogorv Sz* 1998 Jun; 91(6): 163-70. Hungarian.
- 21- Chalifoux PR. Esthetic restoration on endodontically treated teeth: factors that affect prognosis . *J Esthet Dent* 1998;10:75-83.
- 22- Sidoli GE, King PA, Setchell DJ. An in vitro evaluation of a carbon fiber-based post and core system. *J Prosthet Dent* 1997; 78:5-9.
- 23- Insua AM, Silva LD, Rilo B, Santana U. Comparison of the fracture resistance of pulpless teeth restored with a cast post and core or a carbon fiber post with a composite core. *J Prosthet Dent* 1998; 80:527-32.
- 24- Mendoza DB, Eakle WS. Retention of posts cemented with various dentinal bonding cement. *J Prosthet Dent* 1994 : 72: 591-94.
- 25- Mojon P, Hawbolt EB, Macentee MI, Ma PH. Early bond strength of luting cement to a precious alloy . *J Dent Res* 1992; 71:1633-39.
- 26- Kokubo T, Kushitani H. Chemical reaction of bioactive glass and glass ceramics with a simulated body fluid. *Mater Med Pol* 1992; 3:79-82.
- ۲۷- قوام نصیری، مرجانه؛ حسینی، علی‌اکبر؛ یوسفی، عباس؛ قاری‌زاده، نغمه. مطالعه استحکام ترمیم دندانهای قدامی با استفاده از پست شیشه‌ای هادی نور و کامپوزیت تحت اثر نیروهای بازسازی شده. *مجله دندانپزشکی دانشگاه شهید بهشتی، تابستان ۱۳۷۸* جلد هفتم (۲) ص ۱۳۱-۱۲۰
- ۲۸- قوام نصیری، مرجانه؛ حسینی، علی‌اکبر؛ نوبر، فرهاد. مقایسه آزمایشگاهی استحکام دندانهای پرمولر اندو شده پس از کاربرد پست‌های مختلف داخل کانال و ترمیم کامپوزیت. *مجله دانشکده دندانپزشکی مشهد. پاییز و زمستان ۱۳۸۰*. جلد ۲۵ شماره ۳ و ۴ ص ۱۵۰-۱۴۱.
- 29- Silness J, Loe H. Periodontal disease in pregnancy in correlation between disease in hygiene and periodontal condition. *Acta Odontol Scand* 1964;22: 121-35.
- 30- Loe H, Silness J. Periodontal disease in pregnancy I. in Prevalence and severity. *Acta Odontol Scand* 1963; 21:533-51.
- 31- Lenox JA, Kop Czigic RA. A clinical system for scoring a patient oral hygiene performance. *J Am Dent Assoc* 1973; 86; 549-52.
- 32- Glavindi L, Loe H. Errors in the clinical assessment of periodontal destruction. *J Periodont Res* 1967; 2:180-84.

- 33- Seltzer S. Endodontolgy Biologic Consideration in Endodtic Procedures. 2nd ed Philadelphia Lee & Febiger;1988: 440-448.
- 34- Margano SM, Milot P. clinical success of cast metal post and cores. J Prosthet Dent 1993; 70:11-16.
- 35- Standlee JP, Caputo AA. Aralysis of stress distribution by endodontic posts. Oral Surg 1972; 33:925-60.
- 36- Sivers JE, Johnson WT. Restoration of endodontically treated teeth. Dent Clin North Am 1992; 36:631-50.
- 37- Krejci I, Muller E, Lutz F. Effect of thermocycling and occlusal force on adhesive composite crowns. J Dent Res 1994; 73:1228-32.
- 38- Lui JL. Depth of composite polymerization within simulated root canals using light transmitting posts. Oper Dent 1994; 19: 165-68.
- 39- Van Meerbeek VB, Vargas M, Inoue S, Yoshida Y, Peumans M. Adhesive and cements to promate preservation dentistry. Oper Dent (supplement) 2001; 119-44.
- 40- Philips R. Science of Dental Material. 9th ed. Philadelphia: Saunders; 1991:212.
- ۴۱- باقری، جمشید؛ قوام نصیری، مرجانه. پیش‌بینی طول عمر ترمیم شکستگی دندانهای قدامی تحت اثر نیروهای بازسازی شده جویدن. مجله دندانپزشکی دانشگاه علوم پزشکی مشهد. بهار و تابستان ۱۳۷۶؛ دوره ۲۱، شماره ۱ و ۲: صفحه: ۱۵-۲۶
- 42- Purton DG, Payne JA. Comparison of carbon fiber and stainless steel root canal posts. Quintessence Int 1969; 27:93-97.
- ۴۳- باقری، جمشید؛ ازدری، رویا. بررسی ترمیم شکستگی دندانهای سنترال و لترال فک بالا. پایان نامه دوره دکترای دندانپزشکی. شماره ۶۶۱ دانشکده دندانپزشکی دانشگاه علوم پزشکی مشهد. سال تحصیلی ۶۹-۱۳۶۸.
- 44- Ganner LD, Kotwal NS. Corrlation study of insicor billing for case with age, sex and anterior occlusion. J Dent Res 1972;32:698-702.
- 45- Robbins JW. Guidelines for restoration of endodontically treated teeth. J Am Dent Assoc 1990;120:558-66.
- 46- Barkhordar RA, Radhe R, Abbasi J. Effect of metal collars on resistance of endodontically treated to root fracture. J Prosthet Dent 1989,61:676-78.
- 47- Volwiler RA, Nicholls JL, Harrington GW. A Comparison of three build up materials used in conyjunction with two post systems in endodontically treated anterior teeth. J Endod 1989;15:355-61
- 48- Fogel HM. Microleakage of posts used to restore endodontically treated teeth. J Endod 1995, 21: 376-379.