

گزارش مورد:

جایگزینی دندان ثنایای میانی بعد از یک دوره خارج آلوئولی طولانی

دکتر بهمن سراج* - دکتر نینت هاکوپیان**

*استادیار گروه آموزشی دندانپزشکی کودکان دانشکده دندانپزشکی دانشگاه علوم پزشکی و خدمات بهداشتی، درمانی تهران

**دستیار گروه آموزشی ارتدسنسی دانشکده دندانپزشکی دانشگاه علوم پزشکی و خدمات بهداشتی، درمانی تهران

Title: Replantation of an Avulsed Central Incisor after Long Extra- Alveolar Period. (Case Report)

Authors: Seraj B.* Assistant Professor, Hakoupian N.** Resident

Address: *Dept of Pediatric Dentistry, Faculty of Dentistry, Tehran University of Medical Sciences.

** Dept. of Orthodontic, Faculty of Dentistry, Tehran University of Medical Sciences.

Abstract: A case involving the replantation of an avulsed incisor after long extra-oral period (8 days) is reported. After cleaning the root surface, the tooth was soaked in fluoride gel for 20 minutes and root canal therapy was performed extraorally. The tooth was stabilized by wire and composite for six weeks. The patient has been periodically recalled and the tooth monitored for 36 months after replantation. Only minor external surface resorption was observed in the periapical area on the rodiograph, which was taken immediately before removal of the splint and the rate of subsequent replacement resorption has been acceptable. It should be considered that and extended extraoral period is not an absolute contraindication to replantation. Teeth replanted after long extra- alveolar periods can function for a long period of time and thus postpone prosthetic treatment.

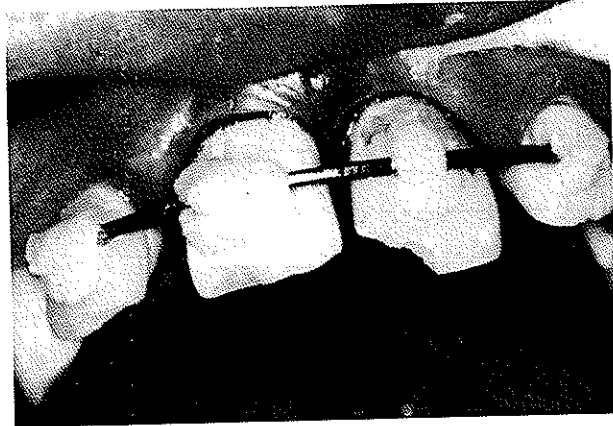Key Words: Exarticulation (Avulsion)- Transplantation- Replocement resorption

Journal of Dentistry, Tehran University of Medical Sciences (Vol. 13, No:2, 2000)

چکیده

یک دندان ثنایای میانی بعد از یک دوره ۸ روزه که در محیط خارج آلوئولی نگهداری شده بود، جایگزین گردید. پس از تمیزشدن کامل سطح ریشه، دندان برای ۲۰ دقیقه در ژل فلوراید غوطه‌ور شد و سپس کانال دندان تمیز و قبل از جایگزینی به وسیله گوتا‌پرکا پر شد. دندان به وسیله سیم و کامپوزیت به مدت ۶ هفته اسپلینت گردید. بیمار برای مدت ۳ سال بعد از جایگزینی تحت نظر بود و از دندان وی رادیوگرافی‌های دوره‌ای تهیه شد. تنها میزان جزئی از تحلیل سطحی خارجی در ناحیه پری‌آپیکال در رادیوگرافی که بلافاصله قبل از برداشت اسپلینت تهیه شده بود، مشاهده گردید و میزان تحلیل جایگزینی بعدی در حد قابل قبولی بود؛ بنابراین یک دوره خارج آلوئولی طولانی، حتی در شرایط خشک نیز نمی‌تواند علت موجهی برای جایگزین نکردن دندان باشد. دندانهایی که بعد از یک مدت خارج آلوئولی طولانی (حتی چند روز) جایگزین می‌شوند، می‌توانند برای مدت زیادی فانکشن داشته باشند و بنابراین درمان پروتز را به تعویق اندازند؛ به علاوه باید در نظر داشت که این روش به عنوان یک درمان موقت تلقی می‌شود و جهت پیشگیری از مشکلات آتی


در کنترل ۱ و ۱/۵ ساله، وضعیت کلینیکی دندان در مقایسه با ۶ ماه بعد از جایگزینی تغییری نکرده بود و در رادیوگرافی‌های تهیه شده میزان تحلیل جایگزینی حداقل بود (تصویر شماره ۵-ب).



در کنترل ۲ ساله پیشرفت تحلیل جایگزینی به وضوح در رادیوگرافی قابل ملاحظه بود ولی هنوز هیچ اثری از *Infraposition* دندان مشاهده نشد (تصویر شماره ۶-الف).

در کنترل ۳ ساله دندان از نظر کلینیکی کارایی خوبی داشت ولی به وضوح نسبت به دندانهای مجاور دچار *Infraposition* شده بود. تحلیل منتشر استخوان که جزئی از روند تحلیل جایگزینی می‌باشد در اطراف ریشه دندان مشاهده شد (تصویر شماره ۶-ب).

تصویر شماره ۳- جایگزینی دندان و قرار دادن اسپلینت کانتور پرپودنتال به راحتی قابل ردیابی (*Trace*) بود. بعد از برداشتن اسپلینت، تحرک دندان کمی بیشتر از دندانهای مجاور بود؛ ولی در حد نرمال تلقی گردید. در کنترل سه ماهه، لقی دندان در مقایسه با دندان مجاور کمی کاهش یافته بود. صدای فلزی حاصل از دق دندان حاکی از شروع تحلیل جایگزینی بود. رادیوگرافی پری‌آپیکال یک کانتور نامنظم پرپودنتال روی سطح دیستالی ریشه را نشان می‌داد (تصویر شماره ۴-ب).

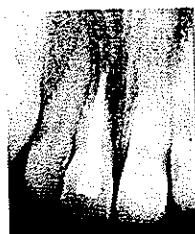

(ب)

(الف)

تصویر شماره ۵- نمای رادیوگرافی در کنترل ۶ ماهه و یک ساله

در کنترل ۶ ماهه، آزمایش دق و عدم وجود حرکت در دندان تأییدی بر پیشرفت آنکلیوز بود. رادیوگرافی تهیه شده، تحلیل استخوان را بخصوص در مجاور ناحیه آپیکال و سطح مزیال دندان نشان داد (تصویر شماره ۵-الف)



(ب)

(الف)

تصویر شماره ۶- نمای رادیوگرافی در کنترل ۲ و ۳ ساله



(ب)

(الف)

تصویر شماره ۴- نمای رادیوگرافی بلافاصله پس از جایگزینی دندان و در کنترل ۳ ماهه

بحث و نتیجه گیری

لیگامان پرپودنتال زنده برای ترمیم صحیح دندانهای جایگزین شده عامل حیاتی می باشد. عوامل مهمی که نتیجه را تحت تأثیر قرار می دهند، شامل فاصله زمانی بین خروج دندان از حفره و جایگزینی آن، نحوه نگهداری و انتقال دندان، حفظ سطح ریشه و حذف یا کنترل عفونت دندان به وسیله آنتی بیوتیک ها می باشد (۴،۲).

تحلیل آهسته یا سریع ریشه حتی با کاربرد دقیقترین و محتاطانه ترین تکنیک ها نیز اتفاق می افتد (۲). در حدود ۷۵٪ تا ۸۵٪ تمام دندانهای جایگزین شده تحت تحلیل پیش رونده ریشه قرار می گیرند (۵). درمان اندودنتیک و پرکردن ریشه از نظر به حداقل رساندن خطر تحلیل التهابی ریشه مهم است (۱)؛ همچنین ذکر شده است که می توان روند تحلیل را با گذاشتن دندان در فلوراید قبل از جایگزینی به تأخیر انداخت (۵). تعدادی از عوامل کلینیکی متعاقب جایگزینی دندان با تحلیل ریشه مرتبط می باشند. از این موارد، طول دوره خارج آلوئولی ظاهراً مهمتر از سایر موارد می باشد (۴). بسیاری از مطالعات نشان داده اند که وقتی دندانها در مدت کمتر از ۳۰ دقیقه پس از افتادن جایگزین می شوند، احتمال تحلیل بسیار کم می شود (۶،۳،۲). از طرف دیگر دوره های خشک خارج دهانی که بیشتر از یک ساعت طول می کشند، معمولاً با تحلیل قابل ملاحظه ریشه مرتبط هستند. تحقیقات اخیر حاکی از این است که محیط نگهداری دندان بیشتر از مدت دوره خارج دهانی در تعیین پیش آگهی اهمیت دارند (۴).

در این مورد (مورد گزارش شده)، دوره طولانی خارج دهانی منجر به نکروز کامل لیگامان پرپودنتال شده بود؛

بنابراین آنکلیوز یا تحلیل جایگزینی از ابتدا به عنوان نتیجه مطلوب درمان در نظر گرفته شد.

توصیه شده است که درمان ریشه ۲ هفته پس از جایگزینی دندان و بلافاصله قبل از برداشتن اسپلینت انجام شود (۴)؛ ولی در مورد دندانهایی که دارای الیاف پرپودنتال نکروتیک می باشند، این عمل را می توان قبل از جایگزینی دندان انجام داد (۵).

در کنترل ۳ ماهه، آنکلیوز دندان با استفاده از آزمایش دق و کاهش حرکت دندان، حتی قبل از به وجود آمدن علائم رادیوگرافیک تشخیص داده شد. طبق نظر Andresson و همکاران، برای این که دق دندان در جهت محوری، آنکلیوز دندان را نشان دهد، حداقل ۲۰٪ سطح ریشه باید دچار آنکلیوز شده باشد (۷).

بعد از جایگزینی دندان در مورد نتیجه عمل تردید وجود داشت؛ ولی نتایج معاینات بعدی امیدوارکننده بود. طبق نظر Andreassen و همکاران اگر تحلیل قابل ملاحظه ریشه در ۲ سال اول بعد از آسیب مشاهده نشد، خطر تحلیل ریشه به طور قابل توجهی کاهش می یابد (۴). سرعت پیشرفت آنکلیوز نیز به سن بیمار یا به بیان دیگر به میزان Turn Over استخوان بستگی دارد. بر خلاف سن کم بیمار، تحلیل جایگزینی شدید نبود؛ با وجود این موقعیت Infraosition دندان که از عوارض آنکلیوز در کودکان است، در مورد دندان این بیمار نیز مشاهده شد.

به هر حال جایگزینی یک دندان خارج شده همواره یک درمان موقت محسوب می شود؛ با وجود این حتی در مواردی که پیش آگهی مشکوک است، انجام این عمل توصیه می شود و دندان تا زمان ارائه طرح درمان قطعی، به عنوان

یک ترمیم موقت عمل می‌کند (۱۰)؛ همچنین باعث ایجاد امیدواری در بیمار و والدینش می‌شود؛ با وجود این که احتمال از دست رفتن دندان در آینده به آنها گوشزد می‌شود، ولی جایگزینی دندان باعث می‌شود که شدت ضربه روحی ناشی از صدمه ایجاد شده تا حد زیادی کاهش یابد.

منابع:

- 1- Heimdahl A, Konow V. Replantation of avulsed teeth after long extra- alveolar periods. *Int J Oral Surg* 1983; 12:413-18.
- 2- Mc Donald RE, Avery KJ. *Dentistry For the Child and Adolescent*. St. Louis: Mosby; 1994: 543-44.
- 3- Andreasen JO, Hjorting HE. Replantation of teeth, radiographic and clinical study of 110 human teeth replanted after accidental loss. *Acta Odontol Scand* 1966; 24: 263-85.
- 4- Andreasen JO, Andreasen FM. *Textbook and Color Atlas of Traumatic Injuries to the Teeth*. St. Louis: Mosby; 1994.
- 5- Cohen S, Burns RC. *Pathways of the Pulp*. 6th ed. St. Louis: Mosby; 1994.
- 6- Dumsha TC. Management of avulsions. *Dent Clin North Am* 1992; 36(2): 425-37.
- 7- Andersson L, Blomlf Lindslcog S. Tooth ankylosis, clinical, radiographic and histological assessments. *Int J Oral Surg* 1984; 13:423-31.