

گزارش مورد: آنژیولیپوما در گونه

دکتر مهناز صاحب‌جمعی - دانشیار گروه آموزشی بیماریهای دهان دانشکده دندانپزشکی*
دکتر سهیلا مانی‌فر - دستیار تخصصی گروه آموزشی بیماریهای دهان دانشکده دندانپزشکی*
*دانشگاه علوم پزشکی و خدمات بهداشتی-درمانی تهران

Title: Angiolipoma of the cheek: A case report

Authors: Sahebamei M.* Associate Professor, Manifar S.* Resident.

Address: *Dept. of oral medicine, Tehran University of Medical Sciences & Health Services

Abstract: Angiolipoma is a benign mesenchymal Lesion that is mainly occurs on trunk, arm and forearm as a subcutaneous nodule. The occurrence on head and neck is rare.

In this article, we are going to review and present a new and unusual care of angiolipoma.

Key words: Lipoma- Angiolipoma- Neoplasm

چکیده

آنژیولیپوما، تومور خوش خیم بافت مزانشیمی است که بیشتر در تنه و بازو و ساعد به صورت ندول زیر جلدی دیده می‌شود و وقوع آن در ناحیه سرو گردن نادر است. در این مقاله ضمن مرور و بررسی مقالات منتشر شده در این زمینه مورد جدیدی از این ضایعه که از نظر نمای بالینی، محل وقوع و سن، جزو نوادر محسوب می‌شود، گزارش می‌گردد.
کلید واژگان: لیپوما - آنژیولیپوما - ضایعات برجسته

مقدمه

عامل ایجادکننده یا دخیل در بروز این ضایعه مطرح می‌باشد (۴، ۳، ۱).

معرفی بیمار

در تاریخ ۱۳۷۷/۲/۲۷ آقای ۴۷ ساله، ساکن تهران با شغل تراشکاری به علت پوسیدگی وسیع و درد شدید در دندان نیش سمت چپ فک پایین به بخش بیماریهای دهان دانشکده دندانپزشکی (دانشگاه علوم پزشکی و خدمات بهداشتی، درمانی تهران) مراجعه نمود. طی معاینه، ضمن رسیدگی به شکایت بیمار متوجه یک ضایعه بیرون زده در مخاط گونه سمت چپ تقریباً جلوی عضله جونده (Masseter)، ندولر و پدانکوله (Pedunculated) با سطح صاف و اپی تلیوم سالم و مخاط هم‌رنگ اطراف ضایعه شدیم. ضایعه در لمس، قوام نرم داشت و نسبت به لمس حساس و دردناک نبود و هیچ‌گونه

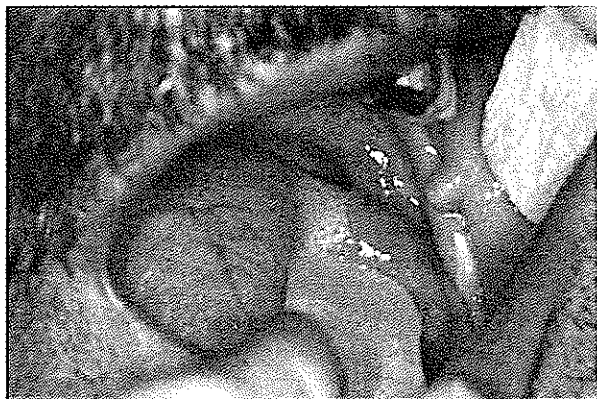لیپوما تومور مزانشیمال خوش خیم شایع بافت نرم است که انواع مختلفی دارد و بافت چربی به عنوان جزو برجسته تشکیل‌دهنده آن محسوب می‌شود (۴، ۲، ۱).

لیپوما در حدود ۲/۲ تا ۴/۴٪ تمام نئوپلاسم‌های خوش خیم داخل دهانی را تشکیل می‌دهد (۵). آنژیولیپوما یک تومور کپسول‌دار است که توسط میزان زیاد پرولیفراسیون عروقی از لیپوما قابل تشخیص است (۵، ۲).

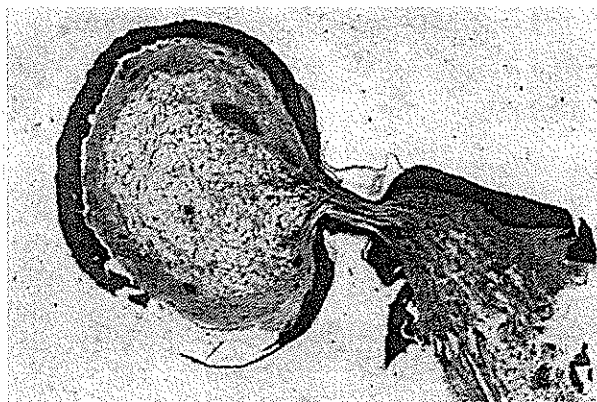
این تومور عمدتاً به صورت ندول زیر جلدی دیده می‌شود که معمولاً بروز آن بین سنین ۱۳ تا ۱۹ سالگی است (۳). آنژیولیپومای متعدد در یک فرد شایعتر از نوع منفرد آن است (۳). این ضایعه معمولاً در شروع رشد خود با لمس، حساس و دردناک است.

به نظر می‌رسد بین شدت درد و درجه واسکولاریته، گرما و سرما ارتباطی وجود ندارد (۳). تراما به عنوان یک

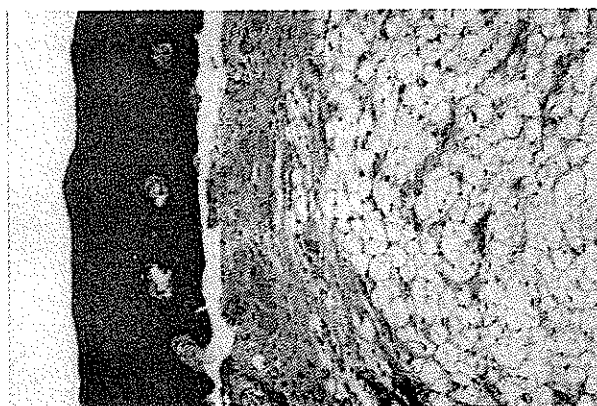تصویرهای شماره ۱-۴ گزارش تصویری مورد می باشد:



تصویر شماره ۱
نمای بالینی آنژیولیپوما



تصویر شماره ۲
توده پولیپی پایه دار پوشیده از اپی تلیوم مطبق سنگفرشی (H&E ×۲۰)



تصویر شماره ۳
پرولیفراسیون سلولهای چربی بالغ به همراه عروق خونی در زیر مخاط (H&E ×۱۰۰)

لرزش و صدایی احساس نمی شد (Brait و Thrill). اندازه تقریبی آن $۰/۵ \times ۰/۵ \times ۰/۵$ سانتی متر بود. بیمار از وجود چنین ضایعه‌ای در دهان اطلاع داشت و زمان تقریبی به وجود آمدن آن را از ۳ سال پیش، بدون هیچ گونه سابقه درد و یا تراما ذکر کرد.

بیمار از پروتز پارسیل در هر دو فک استفاده می کرد و این پروتزها هیچ گونه مشکلی برای وی ایجاد نکرده بود. هیچ گونه عدم تقارن در گونه و صورت وی مشاهده نمی شد.

بیمار از نظر تاریخچه پزشکی سابقه بیماری قلبی داشته و داروهای ایزوسورباید (Isosorbide) و پروپرانولول (Propranolol) مصرف می کرد که به نظر نمی رسد ارتباطی به ضایعه داشته باشد. بیمار با تشخیص افتراقی فیروز تحریکی (Irritation Fibrosis)، لیپوما (Lipoma)، آنژیولیپوما (Angioliipoma) جهت نمونه برداری اکسیژنال (Excisional Biopsy) به بخش جراحی دانشکده ارجاع داده شد و سپس نمونه جهت بررسی میکروسکوپی به بخش آسیب شناسی ارسال گردید.

گزارش بخش آسیب شناسی

گزارش آسیب شناسی (به شماره ۷۷/۹۷) بخش آسیب شناسی دهان دانشکده، تشخیص «آنژیولیپوما» را قطعی نمود؛ شرح گزارش به قرار ذیل می باشد:

شرح ماکروسکوپی: نمونه ارسالی شامل یک قطعه بافت نامنظم کرم قهوه‌ای پوشیده از مخاط به ابعاد $۰/۶ \times ۰/۵ \times ۰/۴$ سانتی متر می باشد. در برش سطح مقطع توپر، یکنواخت با قوام نرم می باشد.

شرح میکروسکوپی: در بررسی میکروسکوپی ساختمان نسج ثنوفرماه‌ای متشکل از سلولهای چربی بالغ و عروق خونی متعدد و متسع مشاهده می شود. اپی تلیوم مطبق سنگفرشی آکانتوتیک ضایعه را احاطه کرده است.


Biopsy from buccal Mucosa, Left side, Angioliipoma

نموده‌اند (۳). مورد فوق از نظر سنی نیز وضعیت نادری دارد؛ زیرا سن متوسط در این موارد ۱۷ سالگی اعلام گردیده است.

مورد فوق طبق گزارش آسیب‌شناسی کپسول‌دار بوده است که این نوع تحت عنوان نوع Infiltrating آنژیولیپوما گفته می‌شود و معمولاً در افراد مسن‌تر دیده شده و تمایل به عود نیز دارد؛ لذا پیگیری موارد مشابه توصیه می‌شود.

تشخیص قطعی این ضایعه بر اساس علائم بالینی و تاریخچه و آزمایش آسیب‌شناسی است که در مورد این بیمار با برداشت کامل ضایعه و انجام آزمایشات آسیب‌شناسی تشخیص قطعی آنژیولیپوما داده شد.

این مورد از آن جهت قابل گزارش است که باعث آسیمتری و عدم قرینگی در صورت بیمار نشده و منفرد می‌باشد؛ این ضایعه در این گروه سنی (۴۷سال) نادر بوده و ضایعه پدانکوله و پایه دار است.



شکل شماره ۴- سلولهای لیپوسیت بالغ به همراه عروق فراوان با درشت‌نمایی بالا (H&E ×۴۰)

بحث و نتیجه‌گیری

موردی که گزارش گردید وقوع آنژیولیپوما را در یک ناحیه غیرمعمول یعنی گونه اعلام نمود؛ زیرا این ضایعه معمولاً در تنه و بیش از همه در ساعد پیش می‌آید و وقوع آن را تنها در موارد معدودی در سر و گردن (۲٪) گزارش

منابع:

- 1- Ali MH, El-zuebi F. Angiolipoma of the cheek: report of a case. J Oral Maxilloface Surg 1996, Feb; 54(2).
- 2- Compos GM, Grandini SA, Lopes RA. Angiolipoma of the cheek. Int J Oral Surg 1980, Dec; 9(6).
- 3- Enzinger FM, Weiss SW. Soft tissue tumors. St. Low's Mosby 1994; 390-39
- 4- Sanchez Aniceto G, Salvan Saez R, Garcia Penin A. Angiolipoma of the cheek: report of a case. J Oral Maxilloface Surg 1990, May; 48(5).
- 5- Weitzner S, Moynihan PC. Angiolipoma of the cheek in a child. Oral Surg Oral pathol 1978, Jan; 45(1).

حضرت امام علی (ع) فرموده‌اند:

دانش انسان را به سوی حق هدایت می‌کند.