

## مقایسه اثر درمانی کرم کلوتریمازول ۱٪ با کرم تربینافین ۱٪ در درمان بیماران مبتلا به درماتوفیتوز بدن و کشاله ران در شهرستان کاشان

دکتر رضوان طلایی<sup>۱</sup>، دکتر محمد دخیلی<sup>۲</sup>، دکتر محمد علی اسدی<sup>۳</sup>، دکتر سید حامد شریف آرانی<sup>۴</sup>، دکتر حسین اکبری<sup>۵</sup>، افشین صالحی<sup>۶</sup>

### چکیده

**زمینه و هدف:** درماتوفیتوز بدن، عفونت درماتوفیتی پوست بدون مو و درماتوفیتوز کشاله‌ی ران، در واقع فرمی از درماتوفیتوز بدن است. برای درمان این دو بیماری معمولاً از آزول‌ها یا آلایل‌آمین‌های موضعی استفاده می‌شود. هدف از این مطالعه مقایسه و تعیین اثر درمانی کرم تربینافین ۱٪ و کلوتریمازول ۱٪، با یکدیگر بود.

**روش بررسی:** تعداد ۱۰۰ بیمار مشکوک به درماتوفیتوز بدن و ۵۰ بیمار مشکوک به درماتوفیتوز کشاله ران مراجعه کننده به آزمایشگاه رفرانس کاشان، بطور تصادفی در طول یکسال انتخاب شدند و پس از تهیه اسمیر با ۱۰٪ KOH، کشت نمونه بر روی محیط SCC، یکی از دو داروی کرم موضعی تربینافین ۱٪ یا کلوتریمازول ۱٪ به میزان روزی دو بار و به مدت ۲ هفته و در صورت نیاز ۴ هفته تجویز شد. نتیجه‌ی بهبودی از نظر بالینی و آزمایشگاهی مورد بررسی قرار می‌گرفت و با استفاده از نرم افزار SPSS و روش دانکن تحلیل آماری انجام شد.

**یافته‌ها:** ۲ هفته پس از درمان، کلوتریمازول موثرتر از تربینافین در معالجه بیماران مبتلا به درماتوفیتوز بدن بود، اما در معالجه بیماران مبتلا به درماتوفیتوز کشاله ران تاثیری برابر با تربینافین داشت؛ و کلوتریمازول موثرتر از تربینافین بود. با وجود این، تفاوت در هر گروه درماتوفیتوز و در مجموع از نظر آماری معنی‌دار نبود ( $P > 0.05$ ).

**نتیجه‌گیری:** علی‌رغم وجود داروهای جدیدتر نظیر تربینافین، کلوتریمازول را می‌توان به عنوان یک گزینه مطلوب در درمان درماتوفیتوز و کشاله ران به کار برد.

**واژه‌های کلیدی:** درماتوفیتوز بدن، درماتوفیتوز کشاله ران، کرم تربینافین ۱٪، کرم کلوتریمازول ۱٪، درمان

\* نویسنده مسئول:

دکتر محمد دخیلی؛

دانشکده پزشکی دانشگاه آزاد اسلامی

واحد قم

Email:

dr\_dakhili@yahoo.com

- دریافت مقاله: تیر ۱۳۹۴ پذیرش مقاله: مهر ۱۳۹۴

### مقدمه

درماتوفیتوز بدن در تمام نقاط دنیا دیده می‌شود، اما در آب و هوای گرم شایعتر است (۲). علائم بالینی در نتیجه‌ی فرآورده‌های متابولیکی قارچ یا پاسخ سیستم ایمنی بدن نسبت به آن‌ها به وجود خواهند آمد (۲). دوره‌ی کمون معمولاً بین ۳-۱ هفته است، و ضایعات ناشی از آن ممکن است به اشکال مختلف آگزمایی، آلرژیک و التهابی دیده شوند، اما به طور کلی ضایعات درماتوفیتوز بدن را به دو فرم غیرالتهابی یا کلاسیک و

درماتوفیتوز بدن عفونت درماتوفیتی بدن، تنه و اندام‌ها است (۱). تقریباً اکثر گونه‌های درماتوفیتی قادر به ایجاد ضایعات پوستی می‌باشند. هر چند که

<sup>۱</sup> استادیار گروه پوست، بیمارستان شهید بهشتی، دانشگاه علوم پزشکی کاشان، کاشان، ایران

<sup>۲</sup> استادیار گروه علوم آزمایشگاهی، دانشکده پزشکی، دانشگاه آزاد اسلامی واحد قم، قم،

ایران

<sup>۳</sup> مربی گروه انگل‌شناسی و قارچ‌شناسی، دانشکده پزشکی، دانشگاه علوم پزشکی کاشان،

کاشان، ایران

<sup>۴</sup> پزشک عمومی، بیمارستان کامکار، دانشگاه آزاد اسلامی واحد قم، قم، ایران

<sup>۵</sup> استادیار گروه آمار، دانشکده بهداشت، دانشگاه علوم پزشکی کاشان، کاشان، ایران

<sup>۶</sup> کارشناس ارشد میکروبیولوژی، گروه علوم آزمایشگاهی، دانشکده پیراپزشکی، دانشگاه

علوم پزشکی کاشان، کاشان، ایران

مسئله‌ای مهم در پذیرش دارو از سوی بیماران به حساب می‌آید، انجام چنین مطالعه‌ای لازم به نظر می‌رسد. لذا هدف این پژوهش مقایسه و تعیین اثر درمانی و بهبودی دو داروی کرم موضعی کلوتریمازول ۱٪ با کرم موضعی تربینافین ۱٪ در درمان درماتوفیتوز بدن و درماتوفیتوز کشاله ران با یکدیگر است.

### روش بررسی

این مطالعه به صورت کارآزمایی بالینی تصادفی یکسوکور بر روی ۱۵۰ بیمار شامل یکصد بیمار مشکوک به درماتوفیتوز بدن و پنجاه بیمار مشکوک به درماتوفیتوز کشاله ران مراجعه‌کننده به آزمایشگاه قارچ‌شناسی رفرانس کاشان، در طول سال ۹۰-۸۹ انجام شد. پس از کسب رضایت بیمار و با توجه به اینکه کرم تربینافین ۱٪ و کرم کلوتریمازول ۱٪، داروهای انتخابی برای درمان هستند با نظر پزشک معالج به طور تصادفی نیمی تربینافین ۱٪ و نیمی کلوتریمازول ۱٪، دریافت کردند.

در صورتی که بیماران سابقه مصرف کورتیکواستروئید و ضد قارچ موضعی و یا خوراکی را از دو هفته قبل تا زمان مراجعه داشتند، از مطالعه خارج می‌شدند. پس از آن‌که طی اسمیر تهیه شده با KOH، درماتوفیتوز بدن و یا کشاله ران مشخص می‌شد، ضمن کشت بر روی محیط سابورو دکستروز آگار (SCC)، به طور تصادفی یکی از دو داروی کرم موضعی تربینافین ۱٪ یا کلوتریمازول ۱٪ به میزان روزی دو بار و به مدت ۲ هفته تجویز می‌شد. پس از دو هفته، بیمار از نظر بهبود بالینی و آزمایشگاهی (اسمیر و کشت) مورد بررسی قرار گرفت. چنانچه بیمار هنوز علائم بالینی قابل توجه و یا اسمیر مثبت داشت، به مدت دو هفته‌ی دیگر با همان دارو مورد

التهابی تقسیم بندی می‌کنند. ضایعات ممکن است خارش‌دار باشند. تشخیص با دیدن میسلایوم قارچ و آرتروکنیدی و کشت تایید می‌شود. در صورت منفی بودن اسمیر تهیه شده با هیدروکسید پتاسیم، اما با شک بالینی بالا، به کمک کشت، تشخیص قطعی انجام می‌شود (۳).

درماتوفیتوز کشاله ران عارضه‌ی درماتوفیتی کشاله ران است که به خارش سربازان یا بیماری مردمان بی‌حرکت نیز معروف است (۴). بیشتر در جنس مذکر و پس از بلوغ رخ می‌دهد. بیماری اغلب دو طرفه است و از چین‌های کشاله ران شروع می‌شود و به طرف ران و گاه‌آ باسن و شکاف سرنی گسترش می‌یابد. ضایعات در قسمت حاشیه پوسته‌ریزی فعال دارند، نمایی شبیه نیمه‌ی قرص ماه را در کشاله ران ایجاد می‌کنند (۱). تشخیص آن مشابه درماتوفیتوز بدن است. به منظور پیشگیری و درمان، کاهش رطوبت ناحیه توصیه می‌شود (۳).

جهت درمان دو بیماری فوق معمولاً از ترکیبات موضعی، از گروه آزول‌ها نظیر کلوتریمازول یا مشتقات صنایع آلایل‌آمین نظیر تربینافین، به میزان دو بار در روز و به مدت ۱۰ الی ۱۴ روز، استفاده می‌شود (۵ و ۱). در مواردی که بیماری سیر مزمن را طی می‌کند و به درمان‌های موضعی پاسخ نمی‌دهد یا تظاهر بیماری به علت مصرف نادرست کورتیکواستروئیدها تغییر نماید و دارای پاپول و پوسچول منتشر (درماتوفیتوز ناشناخته) یا ضایعات متعدد و وسیع باشند، می‌توان از درمان‌های خوراکی سود جست (۳).

با توجه به شیوع بالای عفونت‌های درماتوفیتی در دهه‌های اخیر، هزینه‌هایی که دولت‌ها در سطح کلان برای درمان این عفونت‌ها باید پرداخت کنند (۱) و مسئله‌ی مهم هزینه- فایده برای بیمار، که خود


آماري نتايج آزمون‌ها با استفاده از نرم‌افزار SPSS و مقايسه ميانگين‌ها با روش آزمون چند دامنه‌اي دانکن انجام شد.

درمان قرار گرفت و مجدداً بعد از دو هفته درمان (در مجموع ۴ هفته درمان)، از نظر بهبود باليني و آزمون‌گه‌اي، مورد ارزيابي قرار مي گرفت. تحليل

## يافته‌ها

در اين مطالعه، بعد از ۲ هفته درمان ۱۵۰ بیمار مبتلا به درماتوفيتوز بدن و درماتوفيتوز كشاله ران، ۵۲ بیمار (۶۹/۳٪) در گروه تربينافين و ۵۸ بیمار (۷۷/۳٪) در گروه كلوتريمازول معالجه شدند ( $P=0/849$ ) (نمودار ۱).

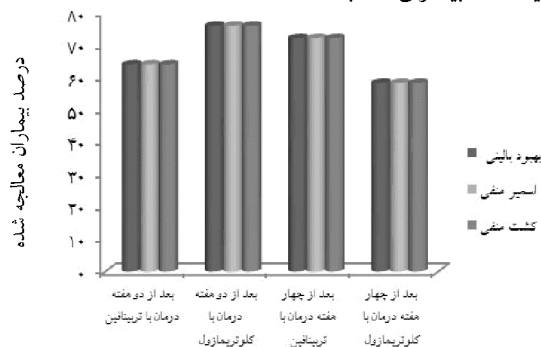
در اين مطالعه، بعد از ۲ هفته درمان ۱۵۰ بیمار مبتلا به درماتوفيتوز بدن و درماتوفيتوز كشاله ران، ۵۲ بیمار (۶۹/۳٪) در گروه تربينافين و ۵۸ بیمار (۷۷/۳٪) در گروه كلوتريمازول معالجه شدند ( $P=0/505$ )؛ همچنين، از ميان ۴۰ بيماري كه به درمان ۴ هفته‌اي



### نمودار ۱: مقايسه ي بهبود باليني و آزمون‌گه‌اي بعد از ۲ و ۴ هفته درمان با تربينافين و كلوتريمازول در بيماران مبتلا به كهلي بدن و كهلي كشاله ي ران

درمان ۴ هفته‌اي احتياج داشتند، در گروه تربينافين ۱۳ بیمار (۷۲/۲٪) از بين ۱۸ بیمار، و در گروه كلوتريمازول ۷ بیمار (۵۸/۳٪) از بين ۱۲ بیمار معالجه شدند ( $P=0/837$ ) (نمودار ۲).

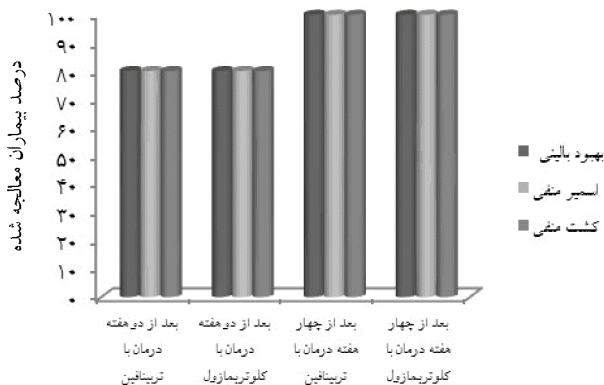
نتايج به دست آمده نشان داد بعد از ۲ هفته درمان ۱۰۰ بیمار مبتلا به درماتوفيتوز بدن، ۳۲ بیمار (۶۴٪) از بين ۵۰ بیمار در گروه تربينافين، و ۳۸ بیمار (۷۶٪) از بين ۵۰ بیمار در گروه كلوتريمازول معالجه شدند ( $P=0/432$ ). همچنين، از ميان ۳۰ بيماري كه به



### نمودار ۲: مقايسه ي بهبود باليني و آزمون‌گه‌اي بعد از ۲ و ۴ هفته درمان با تربينافين و كلوتريمازول در بيماران مبتلا به كهلي بدن

همچنین، از میان ۱۰ بیماری که به درمان ۴ هفته‌ای احتیاج داشتند، در گروه تربینافین تمام ۵ بیمار (۱۰۰٪)، و در گروه کلوتریمازول نیز هر ۵ بیمار (۱۰۰٪) معالجه شده بودند ( $P > 0.05$ ) (نمودار ۳).

در مطالعه‌ی حاضر، بعد از ۲ هفته درمان ۵۰ بیمار مبتلا درماتوفیتوز کشاله ران، ۲۰ بیمار (۸۰٪) از ۲۵ بیمار در گروه تربینافین، و ۲۰ بیمار (۸۰٪) از ۲۵ بیمار در گروه کلوتریمازول معالجه شدند ( $P > 0.05$ ).



نمودار ۳: مقایسه‌ی بهبود بالینی و آزمایشگاهی بعد از ۲ و ۴ هفته درمان

جدول ۱: جدول مقایسه‌ی میزان بهبودی کامل بعد از دو و چهار هفته درمان با گروه‌های درمانی بر حسب اندام درگیر

P.Value	درماتوفیتوز کشاله‌ی ران	درماتوفیتوز بدن	نوع درماتوفیتوز	گروه‌های درمانی	مدت درمان
۰/۱۹۱	۲۰ (۸۰٪)	۳۲ (۶۴٪)	دارد	تربینافین	بعد از دو هفته
	۵ (۲۰٪)	۱۸ (۳۶٪)	ندارد		
۰/۶۹۷	۲۰ (۸۰٪)	۳۸ (۷۶٪)	دارد	کلوتریمازول	بعد از چهار هفته
	۵ (۲۰٪)	۱۲ (۲۴٪)	ندارد		
۰/۳۰۳	۵ (۱۰۰٪)	۱۳ (۷۲/۲٪)	دارد	تربینافین	بعد از چهار هفته
	۰ (۰٪)	۵ (۲۷/۸٪)	ندارد		
۰/۲۴۵	۵ (۱۰۰٪)	۷ (۵۸/۳٪)	دارد	کلوتریمازول	بعد از چهار هفته
	۰ (۰٪)	۵ (۴۱/۷٪)	ندارد		

ترتیب ۸۰٪ و ۱۰۰٪ با  $P=0.0560$  و برای مبتلایان به اپیدرموفایتون فلوکوزوم به ترتیب ۶۶/۷٪ و ۸۰٪ با  $P=0.628$  گزارش شد. ۱۰۰٪ ضایعات، در هر دو گروه درمانی، در بیماران مبتلا به تریکوفایتون تونسورنس و میکروسپوروم کنیس بهبود یافته بودند. در بیمارانی که برای چهار هفته درمان شده بودند، میزان بهبودی با تربینافین و کلوتریمازول برای

بعد از دو هفته درمان، میزان بهبودی با تربینافین و کلوتریمازول برای مبتلایان به تریکوفایتون متاگروفایتیس به ترتیب ۵۰٪ و ۷۵٪ با  $P=0.135$ ، برای مبتلایان به تریکوفایتون وروکوزوم به ترتیب ۷۸/۹٪ و ۷۱٪ با  $P=0.742$ ، برای مبتلایان به تریکوفایتون ویولاسئوم به ترتیب ۵۰٪ و ۱۰۰٪ با  $P=0.467$ ، برای مبتلایان به تریکوفایتون روبروم به

که توسط Signal و همکاران انجام شده بود، مشاهده شد که هر چند بعد از یک هفته درمان کچلی بدن و کچلی کشاله‌ی ران، بوتینافین موثرتر از کلوتریمازول هم از نظر کلینیکی و هم از نظر فارچ‌شناسی است، اما بعد از پیگیری ۴ و ۸ هفته، تفاوت قابل توجهی از نظر بهبودی بین دو داروی مذکور وجود ندارد (۶). همچنین در مطالعه‌ای که توسط Millikan و همکاران انجام شد، مشاهده گردید که کرم نفتیفین ۱٪ در درمان کچلی بدن و کچلی کشاله‌ی ران به مدت ۴ هفته هم از نظر بهبود فارچ‌شناسی و هم از نظر بهبود بالینی تفاوت قابل توجهی با کرم ایکونازول ۱٪ ندارد (۷). با توجه به مشابهت مطالعه حاضر با دو مطالعه‌ی اخیر و مطالعه‌ی اخپانی و عزیزی مقدم که در آن عدم تفاوت قابل ملاحظه‌ای بین دو داروی کرم موضعی تربینافین ۱٪ و کرم موضعی کلوتریمازول ۱٪ در درمان ۸۰ بیمار مبتلا به درماتوفیتوزیس، در تهران، مشاهده شده بود (۸)، می‌توان نتیجه گرفت که برخی از آلایل‌آمین‌ها تفاوت قابل ملاحظه‌ای با برخی از آزول‌ها در درمان کچلی بدن و کچلی کشاله‌ی ران، ندارند و بسته به شرایط بیمار و بیماری می‌توان از هر یک از دو گروه دارویی (آزول‌ها یا آلایل‌آمین‌ها) با نظر پزشک استفاده نمود.

با توجه به مطالعه‌ی حاضر و مطالعاتی که توسط Kohl و همکاران (۹)، Beller & Gessner (۱۰) و Shiraki و همکاران (۱۱) انجام شد، نتایج به دست آمده مشخص کرد که فرم‌های خوراکی و موضعی برخی آزول‌ها یا آلایل‌آمین‌ها تأثیری برابر روی بهبودی درماتوفیتوز بدن یا کشاله ران دارند، اما به جهت کوتاهتر بودن طول دوره‌ی درمان با فرم‌های خوراکی و اهمیت کوتاهتر بودن طول دوره‌ی درمان در برخی از شرایط نظیر فعالیت ورزشی گروهی برای

مبتلایان به تریکوفایتون متاگروفاپتیس به ترتیب ۷۵٪ و ۶۶٪ ( $P > 0/05$ )، برای مبتلایان به تریکوفایتون و روکوزوم به ترتیب ۵۰٪ و ۶۶٪ ( $P > 0/05$ )، و برای مبتلایان به اپیدرموفایتون فلوکوزوم در هر دو گروه درمانی ۱۰۰٪ است. در مبتلایان به تریکوفایتون ویولاسئوم و تریکوفایتون روبروم که تنها تربینافین را برای چهار هفته دریافت نموده بودند، ۱۰۰٪ بهبودی مشاهده شد (جدول ۱).

در این مطالعه، از نظر آماری، میزان بهبودی حاصل از تربینافین پس از دو هفته درمان، برای تمام انواع فارچ‌های مورد مطالعه به جز تریکوفایتون ویولاسئوم معنی‌دار بود ( $P < 0/03$ )، اما بعد از چهار هفته درمان، تنها برای تریکوفایتون متاگروفاپتیس و اپیدرموفایتون فلوکوزوم معنی‌دار بود ( $P < 0/05$ ).

همچنین از نظر آماری، میزان بهبودی حاصل از کلوتریمازول پس از دو هفته درمان، برای تریکوفایتون متاگروفاپتیس، تریکوفایتون و روکوزوم، تریکوفایتون روبروم و اپیدرموفایتون فلوکوزوم معنی‌دار بود ( $P < 0/05$ )، اما بعد از چهار هفته درمان، برای تریکوفایتون و روکوزوم و تریکوفایتون متاگروفاپتیس ارتباط معنی‌دار به دست آمد ( $P < 0/03$ ). در تمام طول مدت مطالعه و در کل نمونه‌ی مورد مطالعه، هیچ عارضه‌ی جانبی ناشی از دارو، از دو داروی کرم موضعی تربینافین ۱٪ و کرم موضعی کلوتریمازول ۱٪ مشاهده نشد.

## بحث

در این مطالعه مشاهده شد که پاسخ بهبودی بعد از دو و چهار هفته درمان با تربینافین یا کلوتریمازول، در درماتوفیتوز بدن با درماتوفیتوز کشاله ران تفاوت قابل توجهی از نظر آماری ندارد که در مقایسه با مطالعاتی

Vismer (۲۳)، Millikan (۲۴) انجام شد، مشخص گردید که تربینافین موضعی ۱٪ نسبت به داروی حامل در درمان کچلی بدن و کچلی کشاله‌ی ران به طور قابل توجهی موثرتر است. با توجه به نتایج این مطالعات و مطالعه‌ی حاضر می‌توان تربینافین را به عنوان یک داروی مناسب از خانواده‌ی آلایل‌آمین‌ها از نظر اثربخشی کلی تایید کرد.

برابر مطالعه‌ی حاضر، میزان بهبودی بعد از دو و چهار هفته درمان با تربینافین یا کلوتریمازول، در درماتوفیتوز بدن با درماتوفیتوز کشاله ران تفاوت قابل توجهی ندارد و می‌توان نتایج کل را به هر دو گروه کچلی تعمیم داد.

### نتیجه‌گیری

با توجه به نتایج به دست آمده مشخص شد علی‌رغم وجود داروهای جدیدتر و گران‌تر، نظیر تربینافین، کلوتریمازول را می‌توان به عنوان یک انتخاب خوب در درمان درماتوفیتوز بدن و یا کشاله ران تجویز کرد، هرچند که تجویز نوع و فرم دارو به پذیرش و تحمل بیمار، و نه به ویژگی‌های فیزیکی و فارمکوشناسی بیمار، بستگی دارد.

### تشکر و قدردانی

نویسندگان وظیفه خود می‌دانند تا از مدیریت و کارکنان آزمایشگاه فارمکوشناسی رفرانس کاشان تشکر و قدردانی نمایند.

ورزشکاران، فرم‌های خوارکی، هر چند عوارض بیشتر دارند، ارجح‌تر هستند. بنابراین، می‌توان چنین نتیجه گرفت که شرایط و تحمل بیمار به ویژه در مواردی که دو دارو اثرات مشابهی با هم دارند، یک عامل مهم در تجویز فرم (موضعی یا خوراکی) دارو توسط پزشک می‌باشد.

بر طبق مطالعات Cole & Stricklin (۱۲) و Del Palacio و همکاران (۱۳)، Voravutinon (۱۴)، فامیلی و همکاران (۱۵)، Bourlond و همکاران (۱۶)، Faergemann و همکاران (۱۷) و Panagiotidou و همکاران (۱۸)، آلایل‌آمین‌ها یا آزول‌ها از نظر ایمنی و اثربخشی در درمان کچلی بدن و کچلی کشاله‌ی ران مشابه یا بهتر از گریزئوفولین هستند. بنابراین بر طبق نتایج حاصل از مطالعه‌ی حاضر و دیگر مطالعات می‌توان آلایل‌آمین‌ها و آزول‌ها را جایگزین‌های خوبی برای گریزئوفولین در درمان کچلی بدن و کچلی کشاله‌ی ران، به لحاظ هزینه-فایده و عوارض جانبی ناشی از دارو به عنوان دو عامل مهم در تحمل و پذیرش دارو توسط بیمار، دانست و مصرف گریزئوفولین را صرفاً به موارد مقاوم به درمان و کچلی سر(پوست مو دار) طبق هیبف (Habif) محدود کرد (۳).

در مطالعه‌ای که توسط Zaias و همکاران (۱۹)، Cordero و همکاران (۲۰)، Budimulja و همکاران (۲۱)، Lebwohl و همکاران (۲۲)، & Van Heerden

### منابع

1. Goldstein AO & Goldstein BG. Dermatophyte (tinea) infections. Available at: <http://www.uptodate.com/contents/dermatophyte-tinea-infections>. 2010.
2. Shadzi SH. Medical mycology. Isfahan: Jahad Daneshgahi; 2008: 95-148[Book in Persian].

3. Habif TP. Clinical dermatology: A color guide to diagnosis and therapy (expert consult - online and print). USA: Hanove Nr H; 1990: 499-505.
4. Zyni F, Mahbod ASA & Emami M. Integrated medical mycology. Thran: Tehran University Press; 2012: 111-93[Book in Persian].
5. Dehpoor AR, Haji Rahimkhan S, Khosro Gorji F, Mehregan SH, Mortazavi N & Shafiee A. The comprehensive Iran farma handbook 2007. Tehran: Tabib Publisher; 2008: 1025-6[Book in Persian].
6. Singal A, Pandhi D, Agrawal S & Das S. Comparative efficacy of topical 1% butenafine and 1% clotrimazole in tinea cruris and tinea corporis: A randomized, double-blind trial. Journal of Dermatological Treatment 2005; 16(5-6): 331-5.
7. Millikan LE, Galen WK, Gewirtzman GB, Horwitz SN, Landow RK, Nesbitt LT Jr, et al. Naftifine cream 1% versus econazole cream 1% in the treatment of tinea cruris and tinea corporis. Journal of American Academy of Dermatology 1998; 18(1): 52-6.
8. Akhyany M & Azizi Moghaddam H. Comparing the efficacy of terbinafine and clotrimazole in the treatment of patients with dermatophyte infections [Thesis in Persian]. Tehran: Tehran University of Medical Sciences, School of Pharmacy; 1995.
9. Kohl TD, Martin DC, Nemeth R, Hill T & Evans D. Fluconazole for the prevention and treatment of tinea gladiatorum. The Pediatric Infectious Disease Journal 2000; 19(8): 717-22.
10. Beller M & Gessner BD. An outbreak of tinea corporis gladiatorum on a high school wrestling team. Journal of American Academy of Dermatology 1994; 31(1-2): 197-201.
11. Shiraki Y, Hiruma M, Inoue A, Matsushita A & Oqawa H. A short-term treatment of tinea corporis and tinea cruris with oral terbinafine. Nihon Ishinkin Gakkai Zasshi 2003; 44(2): 121-5.
12. Cole GW & Stricklin G. A comparison of a new oral antifungal, terbinafine, with griseofulvin as therapy for tinea corporis. Archives of Dermatology 1989; 125(11): 1537-9.
13. Del Palacio A, Cuétara MS, Valle A, González A, Almondarain I & Ramos Castillo MJ. Dermatophytes isolated in hospital universitario 12 de Octubre (Madrid, Spain). Revista Iberoamericana de Micología 1999; 16(2): 101-6.
14. Voravutinon V. Oral treatment of tinea corporis and tinea cruris with terbinafine and griseofulvin: A randomized double blind comparative study. Journal of the Medical Association of Thailand 1993; 76(7): 388-93.
15. Family S, Banihashemi M, Pezeshkpoor F & Layegh P. Compared with Gryzofulvyn effects on Fluconazole jock itch. School of Medicine of Mashhad University of Medical Sciences 2006; 49(93): 271-4[Article in Persian].
16. Bourlond A, Lachapelle JM, Aussems J, Boyden B, Campaert H, Coninx S, et al. Double-blind comparison of itraconazole with griseofulvin in the treatment of tinea corporis and tinea cruris. International Journal of Dermatology 1989; 28(6): 410-2.
17. Faergemann J, Mork NJ, Haglund A & Odegard T. A multicentre (double-blind) comparative study to assess the safety and efficacy of fluconazole and griseofulvin in the treatment of tinea corporis and tinea cruris. British Journal of Dermatology 1997; 136(4): 575-7.
18. Panagiotidou D, Kousidou T, Chaidemenos G, Karakatsanis G, Kalogeropoulou A, Teknetzis A, et al. A comparison of itraconazole and griseofulvin in the treatment of tinea corporis and tinea cruris: A double-blind study. Journal of International Medical Research 1992; 20(5): 392-400.

19. Zaias N, Berman B, Cordero CN, Hernandez A, Jacobson C, Rojas R, et al. Efficacy of a 1-week, once daily regimen of terbinafine 1% cream in the treatment of tinea cruris and tinea corporis. *Journal of American Academy of Dermatology* 1993; 29(4): 646-8.
20. Cordero C, de la Rosa I, Espinosa Z, Rojas RF & Zaias N. Short-term therapy of tinea cruris/corporis with topical terbinafine. *Journal of Dermatological Treatment* 1992; 3(1): 23-4.
21. Budimulja U, Bramono K, Urip KS, Basuki S, Widodo G, Rapatz G, et al. Once daily treatment with terbinafine 1% cream (Lamisil) for one week is effective in the treatment of tinea corporis and cruris. A placebo-controlled study. *Mycoses* 2001; 44(7-8): 300-6.
22. Lebwohl M, Elewski B, Eisen D & Savin RC. Efficacy and safety of terbinafine 1% solution in the treatment of interdigital tinea pedis and tinea corporis or tinea cruris. *Cutis* 2001; 67(3): 261-6.
23. Van Heerden JS & Vismer HF. Tinea corporis/cruris: New treatment options. *Dermatology* 1997; 194(1): 14-8.
24. Millikan LE. Efficacy and tolerability of topical terbinafine in the treatment of tinea cruris. *Journal of American Academy of Dermatology* 1990; 23(2-4): 795-9.



# Comparison Of Therapeutic Effectiveness With Clotrimazole 1% Cream With Terbinafine 1% Cream In Patients Therapy Given To Tinea Corporis And Tinea Cruris In Kashan

Talae Rezvan<sup>1</sup> (M.D.) - Dakhili Mohammad<sup>2</sup> (Ph.D) - Asadi Mohammad Ali<sup>3</sup> (Ph.D) - Sharif Arani Seyed Hamed<sup>4</sup> (M.D.) - Akbari Hossein<sup>5</sup> (Ph.D) - Salehi Afshin<sup>6</sup> (MSc.)

1 Assistant Professor, Dermatology Department, Shahid Beheshti Hospital, Kashan University of Medical Sciences, Kashan, Iran

2 Assistant Professor, Medical Laboratory Department, School of Medicine, Islamic Azad University, Qom, Iran

3 Instructor, Parasitology & Mycology Department, School of Medicine, Kashan University of Medical Sciences, Kashan, Iran

4 General Physician, Kamkar Hospital, Islamic Azad University, Qom, Iran

5 Assistant Professor, Statistics Department, School of Public Health, Kashan University of Medical Sciences, Kashan, Iran

6 Master of Science in Microbiology, Medical Laboratory Department, School of Allied Medicine, Kashan University of Medical Sciences, Kashan, Iran

## Abstract

Received : Jun 2015  
Accepted : Sep 2015

**Background and Aim:** Dermatophytosis is a skin infection without involving of hair, and in fact, Tinea cruris is a form of body Dermatophytosis. For treatment of these two diseases, topical azole or Alkylamines are usually used. The aim of this study was to determine the therapeutic effectiveness of Terbinafine 1% and clotrimazole 1%, respectively.

**Materials and Methods:** 100 patients suspected to Tinea body, and 50 patients direct suspected to Tinea cruris referred to Reference Laboratory of Kashan were selected randomly at one year, prepared smear with 10% KOH, and SCC culture media. 1% cream of Clotrimazole or Terbinafine prescribed 2 and 4 weeks. Then patients recovery was studied for clinical and laboratory results. The data was collected and analyzed by SPSS and Duncan procedure.

**Results:** After 2 weeks, clotrimazole was more effective than Terbinafine in the treatment of patients infected by Tinea of the body, but equally effective in patients therapy with Tinea cruris By Terbinafine. As a whole, Clotrimazole was more effective than Terbinafine. However, this differences was not significant ( $P>0/432$ ).

**Conclusion:** Clotrimazole is our drug choice for therapy of Dermatophytosis and Tinea cruris, in spite of new drugs, for example Terbinafine.

**Key words:** Body Dermatophytosis, Tinea Cruris, Terbinafine Cream, Clotrimazole Cream, Therapy

\* Corresponding Author:  
Dakhili M;  
E-mail:  
dr\_dakhili@yahoo.com