

## اثرات مصرف طولانی مدت و همزمان متیل فنیدات و نیکوتین قبل و حین بارداری بر ساختار میکروسکوپی بافت بیضه‌ی نوزادان متولد شده در موش‌های سوری

پرستو زکی پور<sup>۱</sup>، داود کیانی فرد<sup>۲</sup>، قاسم اکبری<sup>۳</sup>، عماد خلیل زاده<sup>۴</sup>

### چکیده

**زمینه و هدف:** متیل فنیدات از داروهای رایج در درمان بیماری بیش فعالی کودکان محسوب می‌گردد. استفاده از متیل فنیدات با افزایش فعالیت دستگاه اعصاب مرکزی همراه بوده که این امر می‌تواند زمینه سوء مصرف این ترکیب را فراهم آورد. نیکوتین از جمله ترکیباتی است که با اشکال مختلف در دسترس افراد قرار دارد. اثرات منفی نیکوتین بر هورمون‌های محور هیپوفیز بیضه و اسپرماتوژنز گزارش شده است. در این مطالعه، اثرات مصرف همزمان متیل فنیدات و نیکوتین بر دستگاه تناسلی نوزادان نر متولد شده از موش‌های سوری دریافت‌کننده‌ی ترکیبات فوق قبل و حین بارداری بررسی گردید.

**روش بررسی:** نیکوتین و متیل فنیدات به مدت هشت هفته قبل از آبستنی و در حین بارداری به موش‌های سوری ماده تجویز شد. شاخص‌های جنین‌شناسی و مطالعات میکروسکوپی بافت بیضه در نوزادان نر متولد شده ارزیابی گردید.

**یافته‌ها:** نتایج نشان داد که شاخص‌های جنین‌شناسی و بافت‌شناسی در نوزادان متولد شده از موش‌های دریافت‌کننده‌ی نیکوتین و متیل فنیدات در مقایسه با گروه کنترل تغییر یافت. کاهش جمعیت سلول‌های دیواره‌ی لوله‌های اسپرم‌ساز و بروز برخی تغییرات ساختاری در لوله‌های مذکور مشاهده گردید.

**نتیجه‌گیری:** نتایج این مطالعه نشان داد که استفاده‌ی همزمان و طولانی مدت از نیکوتین و متیل فنیدات پیش از بارداری و در حین آن می‌تواند موجب بروز برخی تغییرات در ساختار بافت بیضه در دوران رشد جنینی و بعد از تولد و بروز اختلالات باروری احتمالی گردد.

**واژه‌های کلیدی:** متیل فنیدات، نیکوتین، بافت بیضه، موش سوری، بارداری

دریافت مقاله: شهریور ۱۳۹۷

پذیرش مقاله: دی ۱۳۹۷

\* نویسنده مسئول:

داود کیانی فرد؛

دانشکده دامپزشکی دانشگاه تبریز

Email :  
kianifard@tabrizu.ac.ir

۱ کارشناس ارشد بافت‌شناسی، گروه علوم پایه، دانشکده دامپزشکی، دانشگاه تبریز، تبریز، ایران

۲ استادیار گروه علوم پایه، بخش بافت‌شناسی، دانشکده دامپزشکی، دانشگاه تبریز، تبریز، ایران

۳ استادیار گروه علوم پایه، بخش آناتومی و جنین‌شناسی، دانشکده دامپزشکی، دانشگاه تبریز، تبریز، ایران

۴ استادیار گروه علوم پایه، بخش فیزیولوژی، دانشکده دامپزشکی، دانشگاه تبریز، تبریز، ایران

## مقدمه

بدن به صورت داخل صفاقی یک بار در روز به مدت هشت هفته استفاده شد (۲۰). برای انجام این تحقیق ۵۰ سر موش سوری بالغ ماده مورد استفاده قرار گرفت. گروه‌های مطالعه شامل ۱) گروه کنترل: تعداد ۱۰ سر موش سوری که تحت هیچ‌گونه درمانی قرار نگرفتند. در این گروه سرم فیزیولوژی به صورت داخل صفاقی به حیوانات تجویز گردید؛ (۲) گروه متیل‌فنیدات و نیکوتین با دوز کم (NCT0.5+MPH5)؛ (۳) گروه متیل‌فنیدات و نیکوتین با دوز بالا (NCT1.5+MPH10)؛ (۴) گروه متیل‌فنیدات با دوز کم و نیکوتین با دوز بالا (NCT1.5+MPH5) و (۵) گروه متیل‌فنیدات با دوز بالا و نیکوتین با دوز کم (NCT0.5+MPH10) بود. مراحل کار با حیوانات آزمایشگاهی زیر نظر دانشگاه تبریز و بر اساس استانداردهای وزارت بهداشت، درمان و آموزش پزشکی (مصوبه ۲۸ فروردین ۱۳۸۵) بر مبنای پروتوکل هلسینکی (Finland, ۱۹۷۵, Helsinki) انجام شد.

در انتهای دوره‌ی هشت هفته و پس از تأیید آبستنی موش‌های دریافت‌کننده‌ی ترکیبات فوق با مشاهده‌ی پلاک واژنی، تجویز نیکوتین و متیل‌فنیدات تا زمان تولد نوزادان ادامه یافت. در انتهای دوره‌ی بارداری و زایمان، نوزادان متولد شده از نظر ظاهری بررسی شده و پس از ثبت وزن بدن در بدو تولد و تعیین جنسیت، فاکتورهای جنین‌شناسی شامل طول سر تا دم (Crown-rump Length) و اندازه‌ی دور شکم (Abdominal Circumference) توسط کولیس دیجیتال اندازه‌گیری شده و سپس جنین‌ها با قطع سر آسان‌کشی گردیدند. پس از برش در ناحیه شکمی در محلول فرمالین بافری ده درصد جهت تثبیت و انجام مراحل بافت‌شناسی آماده شدند. بعد از طی مراحل مختلف آماده‌سازی بافتی، اسلایدهای میکروسکوپی با استفاده از میکروسکوپ نوری (LABOMED CxL, Labo America, Inc.) با درشت‌نمایی‌های مختلف مطالعه شدند. تصاویر به‌دست آمده توسط دوربین دیجیتال (Dino-Lite) به کمک نرم‌افزار آنالیز تصاویر (DinoCapture 2.0, Version 1.5.28.A) جهت بررسی شاخص‌های میکروسکوپی نظیر ضخامت کپسول بیضه، قطر لوله‌های اسپرم‌ساز مورد تجزیه و تحلیل قرار گرفت. نتایج مطالعات مورفومتری با درشت‌نمایی ۱۰۰ برابر و نتایج بررسی جمعیت سلول‌های دیواره لوله‌های اسپرم‌ساز با درشت‌نمایی ۴۰۰ برابر به‌دست آمد. در هر مورد مقطع عرضی تعداد ۲۰ لوله اسپرم‌ساز مطالعه شد.

بافت بیضه از بافت‌های حساس در برابر عوامل آسیب‌زای محیطی می‌باشد. تغییر در ساختار سلولی این بافت با بروز درجات مختلفی از ناباروری همراه است. متیل‌فنیدات از مشتقات آمفتامین بوده و برای درمان سندرم بیش‌فعالی کودکان و نیز درمان اختلالاتی نظیر سندرم تاکی‌کاردی، افسردگی و اختلالات خواب مورد استفاده قرار می‌گیرد (۴-۱). این ترکیب با افزایش فعالیت سیستم عصبی مرکزی، موجب بهبود تمرکز و یادگیری شده که این امر زمینه‌ی سوء مصرف آن‌را فراهم می‌نماید (۵-۸). مطالعات متعددی اثرات متیل‌فنیدات بر اندام‌های مختلف بدن را بررسی کرده‌اند. کاهش جمعیت سلول‌های لیدیدگ، تغییر در سطوح خونی گنادوتروپین‌های هیپوفیزی، تغییر در بافت بیضه و شاخص‌های اسپرم‌سازی از جمله اثرات این ترکیب بر ساختار و عملکرد دستگاه تناسلی نر می‌باشد (۹-۱۳). نیکوتین به عنوان یک ترکیب آلکالوئید بسیار سمی شناخته شده است (۱۴).

مطالعات متعددی به بررسی ارتباط بین نیکوتین و اختلالات دستگاه تناسلی در سنین رشد پرداخته‌اند (۱۵). در این بین، مطالعات انسانی و حیوانی نشان داده است که استفاده از نیکوتین در سنین رشد موجب کاهش کیفیت اسپرم می‌گردد (۱۶ و ۱۷). در مطالعات انسانی، اثرات نیکوتین بر باروری جنس نر و ماده در مراحل مختلف بارداری و رشد جنین به خوبی اثبات شده است (۱۸). با توجه به افزایش موارد سوء مصرف متیل‌فنیدات و نیکوتین و ارتباط مصرف این ترکیبات با بروز تغییرات ساختاری و عملکردی در دستگاه تناسلی نر، و نیز کمبود مطالعات تجربی با تأکید بر مصرف درازمدت و وابسته به دوز ترکیبات مذکور، در این مطالعه اثر مصرف طولانی مدت و همزمان متیل‌فنیدات و نیکوتین قبل و در حین آبستنی و تأثیر آن بر ساختار میکروسکوپی بافت بیضه در دوران رشد جنینی با استفاده از مدل حیوانی بررسی گردید.

## روش بررسی

در این مطالعه، متیل‌فنیدات (St Louis, MO 63178, USA) با دوز ۵ و ۱۰ میلی‌گرم به ازای هر کیلوگرم وزن بدن (۱۹) و نیکوتین (St Louis, MO 63178, USA) با دوز ۰/۵ و ۱/۵ میلی‌گرم به ازای هر کیلوگرم وزن

در نظر گرفته شد.

تجزیه و تحلیل نتایج به دست آمده با استفاده از بسته‌ی نرم‌افزاری GraphPad PRISM نسخه ۵/۰۴ صورت پذیرفت. جهت بررسی داده‌های به دست آمده و مقایسه‌ی آن‌ها بین گروه‌های مورد مطالعه از آزمون آماری آنالیز واریانس یک طرفه و پس‌آزمون (آزمون تعقیبی) توکی استفاده شد. مقدار ( $p < 0/05$ ) برای تعیین سطح معنی‌داری بین گروه‌ها

## یافته‌ها

### • میانگین وزن بدن و شاخص‌های جنین‌شناسی

جدول ۱: میانگین وزن بدن و شاخص‌های جنین‌شناسی

گروه‌ها	وزن بدن (گرم)	طول سر تا دم (میلی‌متر)	اندازه دور شکم (میلی‌متر)
Control	۴/۶۴±۰/۴۸	۴۰/۸۷±۰/۲۴	۱۱/۱۷±۰/۸۱
NCT0.5+MPH5	۴/۰۴±۰/۱۴	۳۷/۹۶±۰/۸۸ <sup>a</sup>	۹/۵۸±۰/۲۸ <sup>a</sup>
NCT0.5+MPH10	۴/۲۴±۰/۷۵	۳۷/۱۲±۰/۷۶ <sup>a</sup>	۹/۶۳±۰/۹۵ <sup>a</sup>
NCT1.5+MPH5	۴/۰۰±۰/۲۹	۳۶/۰۷±۰/۹۸ <sup>β&amp;α</sup>	۹/۵۰±۰/۵۰ <sup>a</sup>
NCT1.5+MPH10	۳/۶۰±۰/۵۶ <sup>a</sup>	۳۳/۸۲±۰/۴۴ <sup>β&amp;α</sup>	۸/۹۲±۰/۵۱

• حروف لاتین نشان‌دهنده‌ی وجود اختلاف معنی‌دار بین گروه‌ها می‌باشند. ( $\alpha$ ) اختلاف معنی‌دار در مقایسه با گروه کنترل؛ ( $\beta$ ) اختلاف معنی‌دار در مقایسه با گروه (NCT0.5+MPH5)؛ (£) اختلاف معنی‌دار در مقایسه با گروه (NCT0.5+MPH10). داده‌ها به صورت (میانگین ± انحراف معیار) بیان شده‌اند. (NCT0.5+MPH5): گروه متیل‌فنیدات و نیکوتین با دوز کم؛ (NCT0.5+MPH10): گروه متیل‌فنیدات با دوز بالا و نیکوتین با دوز بالا؛ (NCT1.5+MPH5): گروه متیل‌فنیدات با دوز کم و نیکوتین با دوز بالا؛ (NCT1.5+MPH10): گروه متیل‌فنیدات و نیکوتین با دوز بالا

معنی‌داری یافت ( $p < 0/05$ ). این کاهش در دوزهای بالای ترکیبات فوق بیشتر مشاهده شد. استفاده از نیکوتین با دوز بالا در مقایسه با دوز کم این ترکیب موجب کاهش معنی‌داری در شاخص فاصله‌ی سر تا دم نوزادان گردید ( $p < 0/05$ ). در این میان، نتایج نشان داد که استفاده از نیکوتین تأثیر بیشتری در مقایسه با متیل‌فنیدات بر شاخص فاصله‌ی سر تا دم نوزادان داشت. شاخص اندازه‌ی دور شکم نیز در گروه‌های دریافت‌کننده‌ی نیکوتین و متیل‌فنیدات در مقایسه با گروه کنترل کاهش یافت. شاخص مذکور در تمام گروه‌ها در مقایسه با گروه کنترل کاهش معنی‌داری یافت (جدول ۱).

### • هیستومورفومتری بافت بیضه

جدول ۲: میانگین ضخامت کپسول بیضه و قطر لوله‌های اسپرم‌ساز

گروه‌ها	ضخامت کپسول (میکرومتر)	قطر لوله‌های اسپرم‌ساز (میکرومتر)
Control	۱۱/۴۲±۱/۷۸	۵۷/۴۳±۶/۷۹
NCT0.5+MPH5	۱۱/۵۶±۱/۲۵ <sup>a</sup>	۵۰/۳۲±۹/۴۳
NCT0.5+MPH10	۱۲/۰۷±۱/۱۸	۵۰/۳۸±۶/۲۵
NCT1.5+MPH5	۱۳/۲۹±۰/۷۰	۴۴/۷۴±۶/۱۰ <sup>a</sup>
NCT1.5+MPH10	۱۳/۶۵±۱/۶۴ <sup>a</sup>	۴۳/۹۱±۵/۵۶ <sup>a</sup>

• حروف لاتین نشان‌دهنده‌ی وجود اختلاف معنی‌دار بین گروه‌ها می‌باشند. ( $\alpha$ ) اختلاف معنی‌دار در

نتایج اندازه‌گیری وزن بدن نشان داد که نوزادان متولد شده از موش‌های سوری دریافت‌کننده نیکوتین و متیل‌فنیدات در مقایسه با گروه کنترل از میانگین وزنی کمتری برخوردار بودند (جدول ۱). این اختلاف میانگین وزن بدن در گروه (NCT1.5+MPH10) در مقایسه با گروه کنترل معنی‌دار بود ( $p < 0/05$ ). در این میان، نتایج نشان داد که استفاده از نیکوتین به صورت وابسته به دوز در موش‌های سوری ماده موجب تولد نوزادانی با میانگین وزنی کمتر می‌گردد. مطالعه‌ی وضعیت فیزیکی و ظاهری نوزادان تازه متولد شده در گروه‌های مختلف هیچ‌گونه ضایعه‌ی فیزیکی مشخصی را در نوزادان نشان نداد. شاخص طول سر تا دم در نوزادان نشان داد که در تمام گروه‌های دریافت‌کننده‌ی نیکوتین و متیل‌فنیدات، شاخص مذکور در مقایسه با گروه کنترل کاهش

مقایسه با گروه کنترل. داده‌ها به صورت (میانگین  $\pm$  انحراف معیار) بیان شده‌اند. (NCT0.5+MPH5): گروه متیل‌فنیدات و نیکوتین با دوز کم؛ (NCT0.5+MPH10): گروه متیل‌فنیدات با دوز بالا و نیکوتین با دوز کم؛ (NCT1.5+MPH5): گروه متیل‌فنیدات با دوز کم و نیکوتین با دوز بالا؛ (NCT1.5+MPH10): گروه متیل‌فنیدات و نیکوتین با دوز بالا

با گروه کنترل کاهش یافت. در این میان، استفاده از مقادیر بالاتر ترکیبات مذکور باعث کاهش بیشتر این شاخص گردید هرچند این کاهش معنی‌دار نبود. نتایج این شاخص نشان داد که در دوزهای ثابت نیکوتین، استفاده از متیل‌فنیدات به طور وابسته به دوز موجب کاهش قطر لوله‌های اسپرم‌ساز شد. استفاده از دوزهای بالای نیکوتین کاهش معنی‌دار ( $p < 0.05$ ) قطر لوله‌های اسپرم‌ساز را در مقایسه با گروه کنترل به همراه داشت (جدول ۲).

#### • جمعیت سلولی لوله‌های اسپرم‌ساز

مصرف نیکوتین و متیل‌فنیدات به صورت وابسته به دوز موجب افزایش ضخامت کپسول همبندی بیضه شد (جدول ۲). بیشترین میزان افزایش ضخامت کپسول بیضه در زمان مصرف همزمان دوزهای بالای نیکوتین و متیل‌فنیدات مشاهده شد. در دوزهای ثابت نیکوتین استفاده از مقادیر بالاتر متیل‌فنیدات موجب افزایش ضخامت کپسول همبندی گردید. همچنین، دوزهای بالاتر نیکوتین باعث افزایش بیشتر ضخامت کپسول بیضه شد. بر این اساس، میانگین قطر لوله‌های اسپرم‌ساز در تمام گروه‌های دریافت‌کننده نیکوتین و متیل‌فنیدات در مقایسه

جدول ۳: میانگین جمعیت سلول‌های لوله‌های اسپرم‌ساز

گروه‌ها	سلول‌های سرتولی*	سلول‌های گونوسیت مقدماتی*
Control	۱۹/۴۶ $\pm$ ۲/۶۱	۲۷/۰۵ $\pm$ ۳/۸۰
NCT0.5+MPH5	۱۶/۷۶ $\pm$ ۲/۴۸ <sup>β</sup>	۲۳/۶۵ $\pm$ ۴/۹۶ <sup>β</sup>
NCT0.5+MPH10	۱۶/۵۸ $\pm$ ۲/۵۸ <sup>β</sup>	۲۱/۶۱ $\pm$ ۵/۷۲ <sup>β</sup>
NCT1.5+MPH5	۱۵/۱۵ $\pm$ ۲/۱۷ <sup>α</sup>	۱۸/۱۵ $\pm$ ۵/۰۲ <sup>α</sup>
NCT1.5+ MPH10	۱۳/۲۰ $\pm$ ۰/۹۴ <sup>α</sup>	۱۴/۲۱ $\pm$ ۲/۸۶ <sup>α</sup>

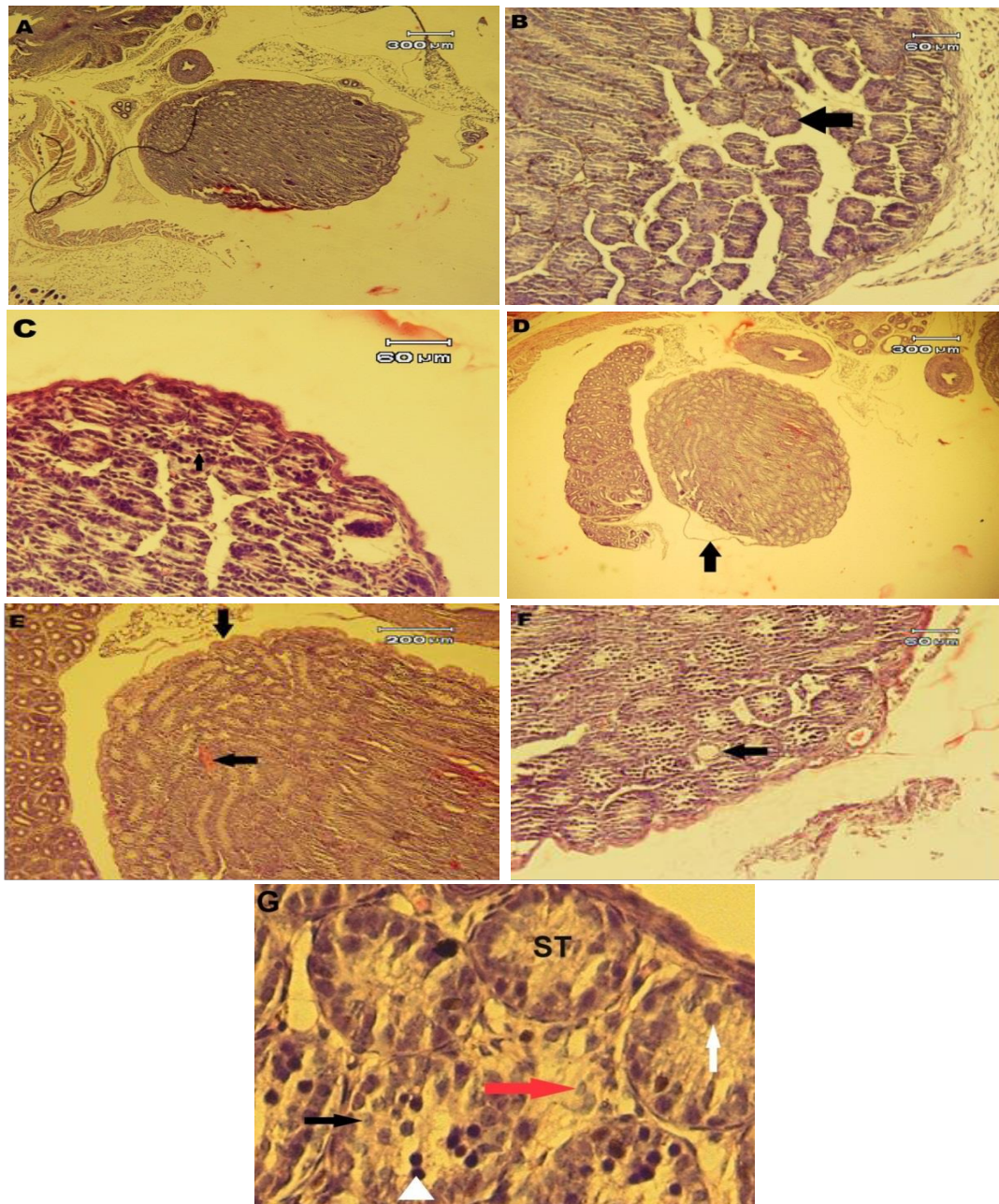
• حروف لاتین نشان‌دهنده وجود اختلاف معنی‌دار بین گروه‌ها می‌باشد. ( $\alpha$ ) اختلاف معنی‌دار در مقایسه با گروه کنترل؛ ( $\beta$ ) اختلاف معنی‌دار در مقایسه با گروه (NCT1.5+MPH10). داده‌ها به صورت (میانگین  $\pm$  انحراف معیار) بیان شده‌اند. (NCT0.5+MPH5): گروه متیل‌فنیدات و نیکوتین با دوز کم؛ (NCT0.5+MPH10): گروه متیل‌فنیدات با دوز بالا و نیکوتین با دوز کم؛ (NCT1.5+MPH5): گروه متیل‌فنیدات با دوز کم و نیکوتین با دوز بالا؛ (NCT1.5+MPH10): گروه متیل‌فنیدات و نیکوتین با دوز بالا. (\* میانگین تعداد سلول‌های شمارش شده در ۲۰ مقطع عرضی از لوله‌های اسپرم‌ساز.

موش‌های سوری دریافت‌کننده نیکوتین و متیل‌فنیدات در مقایسه با گروه کنترل کاهش یافت (جدول ۳). بیشترین کاهش در گروه دریافت‌کننده نیکوتین با دوز بالا مشاهده گردید ( $p < 0.05$ ). همچنین استفاده از مقادیر بالای نیکوتین و متیل‌فنیدات در مقایسه با دوز کم نیکوتین در کنار متیل‌فنیدات با دوزهای بالا و پایین به طور معنی‌داری ( $p < 0.05$ ) کاهش جمعیت سلول‌های مقدماتی گونوسیت را به همراه داشت.

#### • نتایج حاصل از مطالعه‌ی هیستولوژیک بافت بیضه

میانگین تعداد سلول‌های سرتولی در گروه‌های دریافت‌کننده نیکوتین و متیل‌فنیدات در مقایسه با گروه کنترل کاهش یافت (جدول ۳). این کاهش جمعیت در دوزهای بالای نیکوتین و متیل‌فنیدات به طور معنی‌داری در مقایسه با گروه کنترل مشاهده گردید. در دوز بالای نیکوتین استفاده از متیل‌فنیدات به صورت وابسته به دوز باعث کاهش محسوس‌تر جمعیت سلول‌های سرتولی شد (جدول ۳). در این رابطه، میانگین تعداد سلول‌های گونوسیت مقدماتی در نوزادان متولد شده از





**شکل ۱: برش عرضی بافت بیضه در گروه‌های مطالعه. A:** بافت بیضه موش سوری نر هفت روزه. **B:** مقطع عرضی لوله‌های اسپرم‌ساز (پیکان مشکی). **C:** سلول‌های اسپرماتوگونی حاصل تقسیم گونوسیت‌های مقدماتی. **D:** بافت بیضه‌ی موش سوری نر هفت روزه متولد شده از ماده‌ی دریافت کننده‌ی نیکوتین و متیل‌فنیدات با دوز بالا. آتروفی بافت بیضه و جداسدگی کپسول همبندی قابل مشاهده است (پیکان مشکی). **E:** پرخونی و چین‌خوردگی کپسول همبندی (پیکان مشکی) قابل مشاهده است. **F:** بافت بیضه مربوط به نوزادان متولد شده از مادران دریافت کننده نیکوتین و متیل‌فنیدات با دوز بالا. مقطع عرضی لوله اسپرم‌ساز با کاهش جمعیت سلولی شدید (پیکان مشکی). **G:** مقطع عرضی بخشی از بافت بیضه. لوله اسپرم‌ساز (ST) و بافت همبند بین لوله‌ها حاوی سلول‌های لیدیگ (پیکان قرمز) قابل مشاهده است. سلول‌های گونوسیت مقدماتی (پیکان سفید)، اسپرماتوگونی (نوک پیکان سفید) و سلول‌های سرتولی (پیکان مشکی) قابل مشاهده هستند. رنگ آمیزی هماتوکسیلین و ائوزین. درشت‌نمایی:

(A, D=40x; E=100x; B,C,F=200x; G=400x)

مشخص شده است، ولی همچنان علل و عوامل ایجاد تغییرات در حال تحقیق و مطالعه می‌باشد. در مورد اثرات عوامل خارجی بر ساختار و عملکرد دستگاه تناسلی و به‌خصوص بافت بیضه در دوران رشد و بلوغ مطالعات متعددی صورت گرفته و مکانیسم‌های عمل عوامل آسیب‌زا در بسیاری موارد قابل تشخیص بوده که در این میان نقش عوامل تولیدکننده‌ی رادیکال‌های آزاد موثر بر ماده‌ی ژنتیکی بیشتر از سایر فاکتورهاست. با این حال، در خصوص عوامل دخیل و مکانیسم‌های موثر بر ایجاد تغییرات میکروسکوپی بافت بیضه در دوران جنینی مطالعات کمی وجود دارد. در این تحقیق، به بررسی نقش نیکوتین به‌عنوان یک آلکالوئید بسیار سمی و متیل‌فنیدات به‌عنوان ترکیب شبه آمفتامینی محرک سیستم اعصاب مرکزی در دوران رشد جنینی بر ساختار و عملکرد بافت بیضه پرداخته شد.

متیل‌فنیدات (ریتالین) از داروهای رایج در درمان بیماری بیش‌فعالی کودکان (ADHD) محسوب می‌گردد (۴ و ۲). امروزه استفاده از متیل‌فنیدات به‌طور فزاینده‌ای افزایش یافته است (۲۲ و ۲۱). این ترکیب از طریق مهار پروتئین‌های دخیل در فرایند نقل و انتقال دوپامین باعث افزایش غلظت آن در فضای خارج سلولی می‌شود (۲۳). این ترکیب در درمان سایر بیماری‌ها نظیر اختلالات ضربان قلب، صرع، افسردگی و چاقی نیز به‌کار می‌رود. استفاده از ریتالین با افزایش فعالیت دستگاه اعصاب مرکزی همراه بوده که این امر منجر به کم‌خوابی و افزایش هوشیاری گشته که می‌تواند زمینه‌ی سوء مصرف این ترکیب را فراهم نماید. مطالعات مختلف اثرات سوء این دارو بر اندام‌های بدن را ارزیابی نموده‌اند. کاهش میزان رشد، کاهش وزن بدن و تغییر در وزن اندام‌هایی نظیر مغز، قلب، طحال و پروستات از اثرات ریتالین بر اندام‌های بدن می‌باشد (۸-۶). نیکوتین به‌عنوان یک ترکیب آلکالوئید بسیار سمی شناخته شده است (۱۴). اثرات نیکوتین بر باروری جنس نر و ماده در مراحل مختلف بارداری و رشد جنین به خوبی اثبات شده است. در این میان، به نظر می‌رسد که اثرات منفی نیکوتین بر باروری جنس نر نه‌تنها با مکانیسم‌های درون بیضه‌ای بلکه از طریق القای برخی تغییرات در ساختار و عملکرد اپیدیدیم که موجب کاهش اسپرماتوزوئیدهای بالغ می‌گردد نیز صورت می‌گیرد (۱۵).

نتایج یک تحقیق نشان داده که متیل‌فنیدات در سه گروه از زنان در دوره بارداری استفاده می‌گردد که شامل زنانی که سندرم بیش‌فعالی

نتایج مطالعات بافت‌شناسی بیضه در نوزادان موش‌های سوری نشان داد که در بدو تولد بیضه داخل محوطه‌ی شکمی قرار دارد. اطراف بیضه توسط کپسول همبندی پوشیده شده و لوله‌های اسپرم‌ساز در جهت‌های مختلف مشاهده شدند. لوله‌های اسپرم‌ساز در اکثر مقاطع فاقد حفره‌ی داخلی بوده و تماماً توسط سلول‌ها پوشیده شده بودند (شکل ۱). دو جمعیت سلولی در لوله‌های اسپرم‌ساز قابل مشاهده بود. سلول‌های سرتولی با هسته‌ی بزرگ و هستک مشخص در بخش پیرامونی لوله‌ها و سلول‌های گونوسیت مقدماتی با هسته‌ی بزرگ کروی و رنگ‌پریده در بخش میانی لوله‌ها مشاهده شد. بافت همبند بین لوله‌های اسپرم‌ساز حاوی سلول‌های لیدیگ و عروق خونی بود. در برخی لوله‌های اسپرم‌ساز سلول‌های اسپرماتوگونی با هسته‌ی متراکم که در نتیجه‌ی تقسیم سلول‌های گونوسیتی ایجاد می‌شوند، مشاهده گردید (شکل ۱). نتایج حاصل از مطالعه‌ی بافت‌شناسی بیضه در نوزادان متولد شده از موش‌های سوری دریافت‌کننده‌ی نیکوتین و متیل‌فنیدات نشان داد که برخی تغییرات ساختاری و به‌ویژه سلولی در بافت بیضه-ی این دسته از موش‌ها وجود دارد. عمده تغییرات مربوط به کاهش جمعیت سلول‌های سرتولی و سلول‌های مقدماتی گونوسیت بود که در بخش نتایج شمارش سلولی به آن اشاره شد. بیشترین تغییرات متعلق به گروه دریافت‌کننده‌ی نیکوتین و متیل‌فنیدات با دوز بالا بود. در این گروه علاوه بر کاهش جمعیت سلول‌های دیواره‌ی لوله‌های اسپرم‌ساز، در مقایسه با گروه کنترل و نیز سایر گروه‌ها، سلول‌های اسپرماتوگونی بسیار اندکی مشاهده گردید (شکل ۱).

## بحث

با توجه به وجود انواع مختلفی از سلول‌های در حال تکثیر و میزان بالای تقسیم میوزی و مکانیسم‌های متعدد سلولی که در نهایت منجر به تولید سلول‌های جنسی نر می‌گردد، بافت بیضه یکی از بافت‌های حساس در برابر عوامل آسیب‌زای محیطی است. فرایند تولید سلول‌های جنسی دارای مکانیسم‌های پیچیده‌ای است و آبخاری از فرایندهای هورمونی و سلولی در این امر نقش دارند. امروزه تحقیقات متعددی بر روی اثرات عوامل محیطی بر فعالیت دستگاه تناسلی در حال انجام است. با وجود اینکه در بسیاری از موارد مکانیسم‌های دخیل در اختلالات ساختاری و عملکردی دستگاه تناسلی و به‌ویژه بافت بیضه

شده است که مواجهه با متیل فنیدات با دوز ۵ میلی گرم در روزهای هشت تا ۱۰ جنینی موجب کاهش رفتار اضطراب گونه و افزایش رفتار اکتشافی در دوران بلوغ می گردد (۳۰). نتایج مطالعه بر روی نوزادان موش های سوری که در روزهای پنج تا ۱۷ بارداری تحت درمان با متیل فنیدات با دوز ۵ میلی گرم بر کیلوگرم قرار گرفتند نشان داد که استفاده از این ترکیب باعث ایجاد سمیت جنینی و اختلالات سیستم اسکلتی و احشای بدن در نوزادان می گردد ولی برای مادران سمیت ندارد (۳۱). نتایج مطالعه حاضر در نوزادان تازه متولد شده هیچ گونه ناهنجاری را نشان نداد.

مطالعات انسانی و حیوانی نشان داده است که استفاده از نیکوتین در سنین رشد موجب کاهش کیفیت اسپرم می گردد (۳۲). مطالعات متعددی به بررسی ارتباط بین نیکوتین و اختلالات دستگاه تناسلی در سنین رشد پرداخته اند. در این میان، مطالعات تجربی که با تأکید بر اثرات مصرف نیکوتین در دوران بارداری و شیردهی بر فعالیت و ساختار دستگاه تناسلی به این امر پرداخته باشد، بسیار کم است. در خصوص اثرات مصرف نیکوتین در دوران بارداری بر ساختار و عملکرد دستگاه تناسلی نوزادان مطالعات اندکی وجود دارد (۳۳ و ۳۲). نیکوتین به راحتی در چربی حل می شود. مطالعات انسانی و حیوانی نشان داده است که نیکوتین از جفت عبور کرده و وارد گردش خون جنین می گردد (۳۴). تحقیقات اخیر نشان داده است که استفاده از نیکوتین در دوران بارداری و شیردهی موجب القای برخی تغییرات در سلول های بیضه و اپیدیدیم در نوزادان تازه متولد شده می گردد (۳۲). همچنین استفاده از نیکوتین در موش های صحرایی باردار موجب تغییرات ساختاری و عملکردی در سلول های لیدیگ شده است (۱۴). استفاده از نیکوتین موجب کاهش میزان جریان خون و افزایش مقاومت عروق خونی می گردد که این امر باعث ایجاد هایپوکسی و اختلال در تغذیه جنین و در نتیجه کاهش وزن نوزادان می شود (۳۴). مکانیسم های پیچیده بسیاری در خصوص ایجاد اختلالات ساختاری و عملکردی دستگاه تناسلی نوزادان به دنبال مصرف نیکوتین و دخانیات در دوران بارداری وجود دارد. یکی از مکانیسم های مورد تأیید، اختلال در فعالیت ژن های مربوط به فعالیت سلول های سرتولی است (۳۵). نتایج یک تحقیق نشان داده است که موش های سوری متولد شده از مادران در معرض دود سیگار دچار برخی اختلالات در بافت بیضه نظیر آپوپتوز سلول های گونوسیتی،

در آنان تشخیص داده می شود و نمی توانند در دوره بارداری مصرف دارو را قطع کنند، زنان وابسته به مصرف متیل فنیدات و زنانی که در هنگام استفاده یا سوء مصرف متیل فنیدات به صورت غیرکنترل شده باردار می گردند (۲۴). مطالعه Pottgard و همکاران در سال ۲۰۱۴ نشان داده است که در انسان استفاده از دوز درمانی متیل فنیدات در دوران بارداری خطر جدی برای جنین ندارد ولی نوزادان متولد شده ممکن است دارای کاهش وزن باشند؛ از طرفی، مطالعات تجربی در خصوص اثرات متیل فنیدات بر رشد جنین در دوران بارداری در چوندگان بسیار محدود می باشد (۲۵). در این مطالعه نتایج به دست آمده از بررسی وزن نوزادان تازه متولد شده نشان داد که استفاده از نیکوتین و متیل فنیدات به صورت وابسته به دوز می تواند باعث کاهش وزن تولد در نوزادان گردد به طوری که با افزایش مقدار مصرف این ترکیبات در دوران بارداری میزان کاهش وزن نوزادان محسوس تر بود. امروزه مشخص شده است که در موش سوری در فاصله روزهای شش تا هشت بارداری سلول های تروفوبلاستی به بافت دیواره رحم نفوذ می کنند. در این فاصله فرایند تمایز سلول های تروفوبلاستی که مسئول ایجاد سد خونی هستند، هنوز کامل نشده است. بنابراین، حضور متیل فنیدات در خون مادر می تواند از طریق خون به بافت های در حال تشکیل جنین نفوذ نماید (۲۷ و ۲۶). نتایج یک مطالعه نشان داده است که متیل فنیدات دارای اثراتی بر ماده ژنتیکی سلول هاست. به طوری که استفاده طولانی مدت از این ترکیب با دوزهای ۱، ۲ و ۱۰ میلی گرم به ازای هر کیلوگرم وزن بدن موجب تغییرات گذرا در ماده ژنتیکی می گردد با این وجود فاقد اثرات موتاژن می باشد (۲۸). متیل فنیدات دارای اثرات سمیت سلولی نیز هست. این فرایند از طریق افزایش سطح نوروترانس میترهای نظیر دوپامین صورت می گیرد که در مواقع متابولیزه شدن موجب ایجاد رادیکال های هیدروکسیل می شود (۲۹). تولید بیش از حد رادیکال های آزاد به ویژه در مواقع تقسیم سلولی با تأثیر بر ماده ژنتیکی می تواند باعث ایجاد سلول های غیرطبیعی و افزایش روند حذف سلول ها و در نتیجه کاهش جمعیت سلولی گردد. در این رابطه، نتایج تحقیق حاضر نیز نشان داد که جمعیت سلول های سرتولی و سلول های گونوسیت مقدماتی به دنبال مصرف نیکوتین و متیل فنیدات کاهش یافت که این کاهش با افزایش دوز نیکوتین و متیل فنیدات دارای ارتباط بسیار مستقیم و معنی دار بود. در یک مطالعه بر روی موش های سوری نشان داده



کاهش جمعیت اسپرماتوگونی، آپوپتوز در سلول‌های زایا و تشکیل سلول‌های سرتولی غیر طبیعی شده‌اند (۳۳).

جفت مادری نقش مهمی در کنترل قرارگیری ترکیبات خارجی و سموم با جنین ایفا می‌کند (۳۶). اندازه‌گیری میزان نیکوتین در مایع آمنیوتیک و خون جنین نشان داده است که غلظت نیکوتین در خون جنین‌ها از مادران سیگاری بیشتر است (۳۷). قرار گرفتن جنین‌ها در معرض نیکوتین در دوران بارداری موجب فعال شدن ژن‌های موثر در کنترل فرایند تقسیم سلولی در سلول‌های رده اسپرماتوزن به صورت دائمی و انتقال آن به نسل‌های آینده می‌گردد. در این رابطه، تحقیقات جدید در موش‌های سوری نشان داده است که استفاده از نیکوتین به مدت ۱۲ هفته در موش‌های نر موجب ایجاد تغییرات معنی‌داری در ماده ژنتیکی اسپرماتوزوئیدها و ژنهای مسئول گیرنده‌های دوپامینی و نیز موجب بروز تغییرات رفتاری در نوزادان شده است (۳۸). در مطالعه‌ی دیگر، اثرات مصرف نیکوتین قبل از بارداری و در حین آن بر خصوصیات رفتاری نوزادان با استفاده از مدل حیوانی بررسی شده است. بر این اساس، استفاده از نیکوتین در موش‌های ماده قبل از بارداری، در حین بارداری و در طول دوران شیردهی موجب بروز تغییراتی در حافظه‌ی توجهی و کارکردی که مشابه اختلال کم توجهی-بیش‌فعالی (ADHD) است، به صورت وابسته به جنس و فقط در نوزادان نر متولد شده، گشته است (۳۹). ترکیبات سمی نظیر نیکوتین می‌تواند به صورت مستقیم یا غیرمستقیم از طریق فرایند استرس اکسیوتایو موجب ایجاد برخی تغییرات در ماده‌ی ژنتیکی شود که در سلول‌های اسپرم بالغ مشاهده می‌شوند. این روند می‌تواند بر سلول‌های اسپرماتوگونی یا سلول‌های زایاگر و سلول‌های اسپرماتید تأثیرگذار باشد (۴۰). بروز تغییرات ریخت‌شناسی و عملکردی در سلول‌های سرتولی متعاقب مصرف نیکوتین می‌تواند یکی از دلایل اصلی مشاهده سلول‌های غیرطبیعی در لوله‌های اسپرم ساز و نیز کاهش جمعیت سلولی باشد (۴۱).

در تحقیق حاضر بررسی و اندازه‌گیری ضخامت کپسول همبندی بیضه نشان داد که در مواقع استفاده از نیکوتین و متیل‌فنیدات، بافت بیضه‌ی نوزادان دارای ضخامت کپسولی بیشتری است که می‌تواند

## منابع

نشان‌دهنده‌ی بروز تغییرات ساختاری نظیر آتروفی لوله‌های اسپرم ساز باشد. همچنین، اندازه‌گیری قطر لوله‌های اسپرم‌ساز نشان داد که در بافت بیضه نوزادان متولد شده از موش‌های سوری که نیکوتین و متیل‌فنیدات دریافت نموده بودند، قطر لوله‌ها کاهش یافت. کاهش جمعیت سلول‌های دیواره‌ی لوله‌های اسپرم‌ساز که می‌تواند به دلیل کاهش میزان تقسیمات سلولی با مکانیسم‌های ذکر شده باشد، ممکن است یکی از دلایل کاهش قطر و آتروفی لوله‌های اسپرم‌ساز در این دسته از نوزادان باشد. نتایج مطالعه‌ی Miranda-Spooner و همکاران نشان داده است که در موش‌های متولد شده از مادرانی که در دوره‌ی بارداری نیکوتین دریافت کرده‌اند، میزان کلسترول و تستوسترون خون در روز ۹۰ پس از تولد افزایش یافته است (۱۴). سلول‌های لیدیگ همانند سلول‌های رده اسپرماتوزن به میزان فعالیت رادیکال‌های اکسیژن حساس هستند. بنابراین افزایش میزان تستوسترون خون می‌تواند نشان‌دهنده‌ی اثرپذیری سلول‌های لیدیگ از نیکوتین باشد.

## نتیجه‌گیری

نتایج حاصل از این تحقیق نشان داد که مصرف طولانی مدت نیکوتین و متیل‌فنیدات قبل و در حین بارداری می‌تواند با القای تغییرات ساختاری و عملکردی متعدد در سلول‌های دیواره‌ی لوله‌های اسپرم‌ساز منجر به کاهش تقسیمات سلولی و در نتیجه کاهش جمعیت سلول‌ها گردد که ممکن است در دوران بعد از تولد ساختار و عملکرد دستگاه تناسلی را تحت‌الشعاع قرار دهد. در این رابطه، پیشنهاد می‌گردد تا جهت درک مکانیسم‌های دقیق بروز تغییرات مشاهده شده، از روش‌هایی نظیر میکروسکوپ الکترونی و ایمونوهیستوشیمی نیز بهره گرفته شود.

## تشکر و قدردانی

نتایج این تحقیق حاصل پایان‌نامه‌ی کارشناسی‌ارشد به شماره (۴۳/۹۳۳۰) می‌باشد. نویسندگان از معاونت محترم پژوهشی دانشگاه تبریز جهت حمایت مادی از این تحقیق تقدیر و تشکر می‌نمایند.



2. Levin FR & Kleber HD. Attention-deficit hyperactivity disorder and substance abuse: Relationships and implications for treatment. *Harvard Review of Psychiatry* 1995; 2(5): 246-58.
3. Arria AM, Caldeira KM, O'Grady KE, Vincent KB, Johnson EP & Wish ED. Nonmedical use of prescription stimulants among college students: Associations with attention-deficit-hyperactivity disorder and polydrug use. *Pharmacotherapy* 2008; 28(2): 156-69.
4. Cansu A, Ekinçi O, Ekinçi O, Serdaroglu A, Erdogan D, Coskun ZK, et al. Methylphenidate has dose dependent negative effects on rat spermatogenesis: Decreased round spermatids and testicular weight and increased p53 expression and apoptosis. *Human & Experimental Toxicology* 2011; 30(10): 1592-600.
5. Jones JR, Caul WF & Hill JO. The effect of amphetamine on body weight and energy expenditure. *Physiology & Behavior* 1992; 51(3): 607-11.
6. Teo S, Stirling D, Thomas S, Hoberman A, Kiorpes A & Khetani V. A 90 day oral gavage toxicity study of D-methylphenidate and D,L-methylphenidate in Sprague-Dawley rats. *Toxicology* 2002; 179(3): 183-96.
7. Steele M, Weiss M, Swanson J, Wang J, Prinzo RS & Binder CE. A randomized controlled effectiveness trial of OROS-methylphenidate compared to usual care with immediate-release methylphenidate in attention deficit-hyperactivity disorder. *The Canadian Journal of Clinical Pharmacology* 2006; 13(1): 50-62.
8. Markowitz JS, Devane CL, Pestreich Lk, Patrick KS & Muniz R. A comprehensive in vitro screening of d-, l-, and dl- threo-methylphenidate: An exploratory study. *Journal of Child and Adolescent Psychopharmacology* 2006; 16(6): 687-98.
9. Tsai SC, Chiao YC, Lu CC, Doong ML, Chen YH, Shih HC, et al. Inhibition by amphetamine of testosterone secretion through a mechanism involving an increase of cyclic AMP production in rat testes. *British Journal of Pharmacology* 1996; 118(4): 984-8.
10. Adriani W, Leo D, Guarino M, Natoli A, Di Consiglio E, De Angelis G, et al. Short term effects of adolescent Methylphenidate exposure on brain strial gene expression and sexual/endocrine parameters in male rats. *Annals of The New York Academy Sciences* 2006; 1074(1): 52-73.
11. Taghva M, Toutian Z & Fazelpour S. Effects of formaldehyde on morphometric structure of testis in Balb/C mice. *Medical Science Journal of Islamic Azad University Tehran Medical Branch* 2007; 17(2): 91-3[Article in Persian].
12. Fazelpour S, Jahromy MH, Tootian Z, Kiaei SB, Sheibani MT & Talaei N. The effect of chronic administration of methylphenidate on morphometric parameters of testes and fertility in male mice. *Journal of Reproduction & Infertility* 2012; 13(4): 232-6.
13. Kianifard D, Hasanzadeh S & Kianifard L. The study of time dependent administration of methylphenidate on the microscopic indices of spermatogenesis and sperm analysis in adult rats. *Journal of Experimental and Integrative Medicine* 2013; 3(2): 121-5.
14. Miranda-Spooner M, Paccola CC, Neves FM, de Oliva SU & Miraglia SM. Late reproductive analysis in rat male offspring exposed to nicotine during pregnancy and lactation. *Andrology* 2016; 4(2): 218-31.
15. Sofikitis N, Miyagawa I, Dimitriadis D, Zavos P, Sikka S & Hellstrom W. Effects of smoking on testicular function, semen quality and sperm fertilizing capacity. *The Journal of Urology* 1995; 154(3): 1030-4.
16. Arabi M. Nicotinic infertility: Assessing DNA and plasma membrane integrity of human spermatozoa. *Andrologia* 2004; 36(5): 305-10.
17. Ravnborg TL, Jensen TK, Andersson AM, Toppari J, Skakkebaek NE & Jørgensen N. Prenatal and adult exposures to smoking are associated with adverse effects on reproductive hormones, semen quality, final height and body mass index. *Human Reproduction* 2011; 26(5): 1000-11.
18. Zenzes MT. Smoking and reproduction: Gene damage to human gametes and embryos. *Human Reproduction Update* 2000; 6(2): 122-31.
19. Take G, Bahcelioglu M, Oktem H, Tunc E, Gözil R, Erdogan D, et al. Dose-dependent immunohistochemical and ultrastructural changes after oral methylphenidate administration in rat heart tissue. *Anatomia, Histologia, Embryologia* 2008; 37(4): 303-8.

20. Mangubat M, Lutf K, Lee ML, Pulido L, Stout D, Davis R, et al. Effect of nicotine on body composition in mice. *The Journal of Endocrinology* 2012; 212(3): 317–26.
21. Solanto MV. Neuropsychopharmacological mechanisms of stimulant drug action in attention-deficit hyperactivity disorder: A review and integration. *Behavioural Brain Research* 1998; 94(1): 127-52.
22. Zuddas A, Ancilletta B, Muglia P & Cianchetti C. Attention-deficit/hyperactivity disorder: A neuropsychiatric disorder with childhood onset. *European Journal of Paediatric Neurology* 2000; 4(2): 53–62.
23. Dunnick JK & Hailey JR. Experimental studies on the long-term effects of methylphenidate hydrochloride. *Toxicology* 1995; 103(2): 77–84.
24. Humphreys C, Garcia-Bournissen F, Ito S & Koren G. Exposure to attention deficit hyperactivity disorder medications during pregnancy. *Canadian Family Physician* 2007; 53(7): 1153–5.
25. Pottegard A, Hallas J, Andersen JT, Lokkegaard EC, Dideriksen D, Aagaard L, et al. First-trimester exposure to methylphenidate: A population-based Cohort study. *The Journal of Clinical Psychiatry* 2014; 75(1): 88–93.
26. Belivacqua EM & Abrahamsohn PA. Trophoblast invasion during implantation of the mouse embryo. *Archivos de Biología Y Medicina Experimentales* 1989; 22(2): 107–18.
27. Adamson SL, Lu Y, Whiteley KJ, Holmyard D, Hemberger M, Pfarrer C, et al. Interactions between trophoblast cells and the maternal and fetal circulation in the mouse placenta. *Developmental Biology* 2002; 250(2): 358–73.
28. Andrezza AC, Frey BN, Valvassoroi SS, Zannotto C, Gomes KM, Comim CM, et al. DNA damage in rats after treatment with methylphenidate. *Progress in Neuro-Psychopharmacology & Biological Psychiatry* 2007; 31(6): 1282–8.
29. Halliwell B. Oxidative stress and neurodegeneration: Where are we now? *Journal of Neurochemistry* 2006; 97(6): 1634–58.
30. McFadyen-Leussis MP, Lewis SP, Bond TLY, Carrey N & Brown RE. Prenatal exposure to methylphenidate hydrochloride decreases anxiety and increases exploration in mice. *Pharmacology Biochemistry and Behavior* 2004; 77(3): 491–500.
31. Costa Gde A, Galvão TC, Bacchi AD, Moreira EG & Salles MJ. Investigation of possible teratogenic effects in the offspring of mice exposed to methylphenidate during pregnancy. *Reproductive Biomedicine Online* 2016; 32(2): 170-7.
32. Lagunov A, Anzar M, Sadeu JC, Khan MIR, Bruin JE, Woynillowicz AK, et al. Effect of in utero and lactational nicotine exposure on the male reproductive tract in peripubertal and adult rats. *Reproductive Toxicology* 2011; 31(4): 418–23.
33. Sobinoff AP, Sutherland JM, Beckett EL, Stanger SJ, Johnson R, Jarnicki AG, et al. Damaging legacy: Maternal cigarette smoking has longterm consequences for male offspring fertility. *Human Reproduction* 2014; 29(12): 2719–35.
34. Shea A & Steiner M. Cigarette smoking during pregnancy. *Nicotine & Tobacco Research* 2008; 10(2): 267–78.
35. Fowler PA, Cassie S, Rhind SM, Brewer MJ, Collinson JM, Lea RG, et al. Maternal smoking during pregnancy specifically reduces human fetal desert hedgehog gene expression during testis development. *The Journal of Clinical Endocrinology & Metabolism* 2008; 93(2): 619–26.
36. Rehan VK, Liu J, Naeem E, Tian J, Sakurai R, Kwong K, et al. Perinatal nicotine exposure induces asthma in second generation offspring. *BMC Medicine* 2012; 10(1): 129.
37. Luck W, Nau H, Hansen R & Steldinger R. Extent of nicotine and cotinine transfer to the human fetus, placenta and amniotic fluid of smoking mothers. *Developmental Pharmacology and Therapeutics* 1985; 8(6): 384–95.
38. McCarthy DM, Morgan TJ, Lowe SE, Williamson MJ, Spencer TJ, Biederman J, et al. Nicotine exposure of male mice produces behavioral impairment in multiple generations of descendants. *PLoS Biology* 2018; 16(10): e2006497.
39. Zhang L, Spencer TJ, Biederman J & Bhide PG. Attention and working memory deficits in a perinatal nicotine exposure mouse model. *PLoS One* 2018; 13(5): e0198064.
40. Delbes G, Hales BF & Robaire B. Toxicants and human sperm chromatin integrity. *Molecular Human Reproduction* 2010; 16(1): 14–22.
41. Paccola CC & Miraglia SM. Prenatal and lactation nicotine exposure affects Sertoli cell and gonadotropin levels in rats. *Reproduction* 2016; 151(2): 117–33.

# The Effects of Long-term and Simultaneous Administration of Methylphenidate and Nicotine before and During Pregnancy on the Microscopic Structure of Testicular Tissue in Male Offspring of Mice

Parastoo Zakipour<sup>1</sup> (M.S.) - Davoud Kianifard<sup>2</sup> (Ph.D.) - Ghasem Akbari<sup>3</sup> (Ph.D.) - Emad Khalilzadeh<sup>4</sup> (Ph.D.)

1 Master of Science in Veterinary Histology, Department of Basic Sciences, Faculty of Veterinary Medicine, University of Tabriz, Tabriz, Iran

2 Assistant Professor, Department of Basic Sciences, Division of Histology, Faculty of Veterinary Medicine, University of Tabriz, Tabriz, Iran

3 Assistant Professor, Department of Basic Sciences, Division of Anatomy & Embryology, Faculty of Veterinary Medicine, University of Tabriz, Tabriz, Iran

4 Assistant Professor, Department of Basic Sciences, Division of Physiology, Faculty of Veterinary Medicine, University of Tabriz, Tabriz, Iran

## Abstract

Received: Aug 2018

Accepted: Dec 2018

**Background and Aim:** Methylphenidate (MPH) is one of the commonly used drugs in the treatment of hyperactivity disorder in children. The use of MPH has been associated with increased activity of the central nervous system so may lead to the abuse of this compound. Nicotine is one of the compounds available in a wide range of people in various forms. The negative effects of nicotine on pituitary-testicular axis and spermatogenesis have been reported. In this study, the effects of long-term and simultaneous administration of methylphenidate and nicotine before and during pregnancy in mice on the microscopic structure of testicular tissue in newborn babies were evaluated.

**Materials and Methods:** Adult mice received nicotine and methylphenidate for eight weeks before and during pregnancy. Embryologic indices and microscopic structure of testicular tissue were evaluated in newborn babies.

**Results:** The results showed that embryologic and histologic indices in newborns from treated mice decreased in comparison to control group. A decrease of cellular population of seminiferous tubules and development of some structural changes in seminiferous tubules has been observed in treated groups.

**Conclusion:** The results of this study showed that the simultaneous administration of nicotine and methylphenidate before and during pregnancy could induce some structural alterations in testicular tissue in embryonic development and postnatal period.

**Keywords:** Methylphenidate, Nicotine, Testicular Tissue, Mouse, Pregnancy

\* Corresponding Author:  
Kianifard D  
Email:  
kianifard@tabrizu.ac.ir