

مقایسه‌ی ضخامت سونوگرافیک عضله‌ی سوپراسپیناتوس در وضعیت آزمون‌های Full can، Empty can و Hug up در زنان سالم

چکیده

دریافت: ۱۳۹۸/۰۲/۲۳ ویرایش: ۱۳۹۸/۰۲/۳۰ پذیرش: ۱۳۹۸/۰۸/۲۳ آنلاین: ۱۳۹۸/۰۸/۳۰

زمینه و هدف: آسیب‌های روتاتورکاف از متداول‌ترین عوامل درد شانه هستند و کمابیش عضله‌ی سوپراسپیناتوس درگیر می‌شود. آزمون‌های Full can (FC) و Empty can (EC)، آزمون‌های استاندارد طلایی برای ارزیابی ضایعات شانه هستند. به‌تازگی آزمون Hug up (HU) برای ارزیابی سوپراسپیناتوس مطرح شده است. تاکنون هیچ مطالعه سونوگرافی به مقایسه‌ی ضخامت عضله‌ی سوپراسپیناتوس در این آزمون‌ها نپرداخته است. هدف این مطالعه مقایسه‌ی ضخامت عضله‌ی سوپراسپیناتوس در آزمون‌های HU، FC و EC در زنان سالم جوان است.

روش بررسی: ۴۰ زن سالم (میانگین سن $27/4 \pm 21/62$ سال) در این مطالعه‌ی مقطعی-مقایسه‌ای از فروردین تا خرداد ماه سال ۱۳۹۷ در آزمایشگاه بیومکانیک دانشکده‌ی توانبخشی دانشگاه علوم پزشکی شهید بهشتی شهر تهران شرکت کردند. ضخامت سوپراسپیناتوس در وضعیت‌های استراحت و انقباضی با وزنه‌ی $0/5$ kg در (۱) وضعیت EC؛ شانه در ۹۰ درجه‌ی الیوشن در صفحه‌ی استخوان کتف و شست رو به زمین (۲) وضعیت FC؛ شانه در ۹۰ درجه‌ی الیوشن در صفحه‌ی استخوان کتف و شست رو به سقف (۳) وضعیت HU؛ آرنج خم شده و کف دست با انگشتان باز روی شانه‌ی سمت مقابل، اندازه‌گیری شد.

یافته‌ها: آزمون Bonferroni نشان داد، ضخامت سوپراسپیناتوس در وضعیت‌های EC، FC و HU به‌طور معناداری بیشتر از وضعیت استراحت بود ($P < 0/001$). ضخامت عضله در وضعیت EC به‌طور معناداری از وضعیت FC کمتر بود ($P = 0/001$) و وضعیت HU با وضعیت‌های EC و FC اختلاف معنادار آماری نداشت.

نتیجه‌گیری: در تمامی وضعیت‌ها میانگین ضخامت عضله نسبت به وضعیت استراحت افزایش داشت و بیشترین ضخامت در وضعیت FC بود. به‌نظر می‌رسد ضخامت سوپراسپیناتوس در آزمون HU با آزمون‌های EC و FC مشابه است.

کلمات کلیدی: عضلات چرخاننده شانه، تست‌های تشخیصی، اولتراسونوگرافی، پژوهش‌های مقطعی، زنان، عضلات.

راضیه نظری^۱، مهری قاسمی^{۲*}، فریده دهقان منشادی^۲، علیرضا اکبرزاده باغبان^۳

۱- گروه فیزیوتراپی، دفتر تحقیقات دانشجویی، دانشکده علوم توانبخشی، دانشگاه علوم پزشکی شهید بهشتی، تهران، ایران.

۲- گروه فیزیوتراپی، مرکز تحقیقات فیزیوتراپی، دانشکده علوم توانبخشی، دانشگاه علوم پزشکی شهید بهشتی، تهران، ایران.

۳- گروه علوم پایه، مرکز تحقیقات پرتومیکس، دانشکده علوم توانبخشی، دانشگاه علوم پزشکی شهید بهشتی، تهران، ایران.

* نویسنده مسئول: تهران، خیابان دماوند، روبه‌روی بیمارستان بوعلی، دانشگاه علوم پزشکی شهید بهشتی، دانشکده علوم توانبخشی، گروه فیزیوتراپی. کدپستی ۱۶۱۶۹۱۳۱۱۱

تلفن: ۷۷۵۶۱۷۲۳-۰۲۱

E-mail: mehri_ghasemi@sbm.ac.ir

مقدمه

این عضله تا حدی در تمام وضعیت‌های مفصل شانه در حال انقباض است و هنگامی که بازو کنار بدن آویزان است به‌طور غیرفعال تحت تنش قرار دارد.^۱

در حال حاضر آزمون‌های ارزیابی یکپارچگی تاندون عضله‌ی سوپراسپیناتوس آزمون‌های Empty can (EC) و Full can (FC)

عضله‌ی سوپراسپیناتوس به‌عنوان ابداع‌کننده شانه، بازوی گشتاور کمابیش ثابتی در سراسر دامنه‌ی حرکتی ابداع‌کننده این مفصل دارد. از بین عضلات روتاتورکاف، صدمات سوپراسپیناتوس شایعتر است،

کردند. شرایط ورود به مطالعه شامل داشتن شاخص توده‌ی بدن در محدوده‌ی طبیعی، نداشتن سابقه‌ی شکستگی، بی‌ثباتی و جراحی در آرنج، شانه و گردن، نداشتن درد شانه و گردن و نداشتن بیماری‌های سیستمیک و عصبی-عضلانی بود. پژوهش حاضر در کمیته اخلاق دانشگاه علوم پزشکی شهید بهشتی با کد اخلاق ۱۳۹۶-۳۹ مورد تصویب قرار گرفت.

برای اندازه‌گیری‌های سونوگرافیک از Ultrasonography imaging scanner (HS 2100, Honda Electronics Co., Toyohashi, Japan) با پروب خطی ۷/۵ مگاهرتزی استفاده شد. برای اندازه‌گیری وزن از Digital weight scales, model TH0614 (Soehnle-Waagen GmbH & Co., Murrhardt, Germany) و برای اندازه‌گیری قد از متر نواری نصب شده روی دیوار استفاده شد. قد، وزن و شاخص توده‌ی بدنی افراد مشخص شد.

ابتدا ۴۰ پاکت با برچسب‌های وضعیت آزمون‌های FC، EC و HU مشخص شدند. داوطلبان به‌صورت تصادفی یک پاکت را انتخاب کردند و شانه‌ی راست آن‌ها مورد بررسی قرار گرفت. برای انجام سونوگرافی، ناحیه‌ی مورد نظر با الکل تمیز و نمایشگر دستگاه خارج از دید داوطلبان قرار گرفت. داوطلبان روی صندلی پشتی‌دار نشستند، درحالی‌که کف پای آن‌ها روی زمین بود و وضعیت صحیح خود (نشستن بدون قوزکردن و چشم‌ها رو به جلو در راستای افق) را حفظ کردند. در مطالعه‌ی حاضر از روش Schneebeli برای تعیین ضخامت سونوگرافیک عضله استفاده شد. در این روش محل خار استخوان کتف با علامتگذاری روی پوست مشخص می‌شود، سپس پروب به‌صورت افقی بالای خار استخوان کتف قرار می‌گیرد تا ظاهر مثلثی عضله‌ی سوپراسپیناتوس روی صفحه نمایشگر دیده شود. پس از آن ضخامت عضله سوپراسپیناتوس در فاصله‌ی ۲۰ میلیمتری از زاویه‌ی بین فاسیای فوقانی عضله و بخش داخلی حفره‌ی سوپراسپاینوس اندازه‌گیری می‌شود (شکل ۱).^{۱۱} اندازه‌گیری‌های ضخامت عضله‌ی سوپراسپیناتوس در چهار وضعیت: استراحت (بازو در کنار بدن) و انقباض عضله‌ی سوپراسپیناتوس شامل وضعیت آزمون‌های FC، EC و HU انجام شد. برای حفظ وضعیت بازو در آزمون‌های EC و FC، با استفاده از گونیامتر صفحه‌ی کتف (۴۵ درجه جلوی صفحه‌ی فرونتال) در مفصل شانه مشخص گردید و تخته‌ای با درجه‌بندی‌های ۹۰ درجه‌ای در این راستا قرار گرفت. سپس وزنه مچی

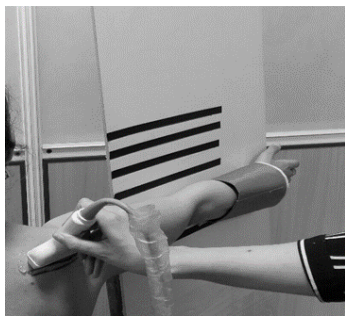هستند. ملاک مثبت شدن این آزمون‌ها درد یا ضعف حین اعمال مقاومت به بازو است. وقتی در این آزمون‌ها ضعف عضلانی به جای درد ملاک مثبت شدن نتیجه‌ی آزمون قرار می‌گیرد، حساسیت بالایی را در ارزیابی ضایعه نشان می‌دهند.^۲ مطالعات بالینی زیادی دقت این آزمون‌ها در ارزیابی اختصاصی پاتولوژی سوپراسپیناتوس را ضعیف تا متوسط گزارش کردند که این موضوع نیاز به آرایه آزمون‌های جدیدی را مطرح کرده است.^{۳-۵}

برخی مطالعات افزایش فعالیت الکترومیوگرافی سوپراسپیناتوس را در آزمون‌های ارزیابی ساب‌اسکپولاریس، گزارش کرده‌اند.^{۶،۷} این یافته پایه‌ای برای شکل‌گیری آزمون Hug up (HU) (شکل تغییر یافته‌ی آزمون Bear-hug) برای بررسی پارگی تاندون سوپراسپیناتوس بود که حساسیت بالاتر و اختصاصی بودن قابل قبولی در مقایسه با آزمون‌های EC و FC دارد.^۸

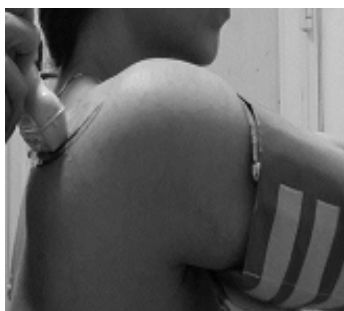سونوگرافی روشی به نسبت دقیق و معتبر برای اندازه‌گیری ضخامت عضله‌ی سوپراسپیناتوس می‌باشد.^۹ آزمون‌های FC، EC و HU آزمون‌های مقاومتی هستند و تغییرات ضخامت عضله سوپراسپیناتوس در این وضعیت‌ها می‌تواند معیاری برای مقایسه‌شان با همدیگر باشد. اندازه‌گیری ضخامت سونوگرافیک عضله سوپراسپیناتوس در وضعیت آزمون‌های FC، EC و HU روشی پایا است و می‌تواند تغییرات ضخامت این وضعیت‌ها را با هم مقایسه کند.^{۱۰} بنابراین هدف این مطالعه مقایسه‌ی تغییرات ضخامت سونوگرافیک سوپراسپیناتوس در آزمون HU با آزمون‌های EC و FC در زنان سالم بود.

روش بررسی

این مطالعه از نوع مقطعی-مقایسه‌ای بود که از فروردین تا خرداد ماه سال ۱۳۹۷ در آزمایشگاه بیومکانیک دانشکده‌ی توانبخشی شهید بهشتی تهران انجام شد. ۴۰ فرد سالم در بازه‌ی سنی ۳۰-۱۸ سال از بین دانشجویان دختر دانشکده علوم توانبخشی دانشگاه علوم پزشکی شهید بهشتی به‌صورت داوطلب و از طریق توزیع اطلاعیه در مطالعه شرکت کردند. پس از تعیین دارا بودن معیارهای ورود به مطالعه، توضیح مراحل پژوهش برای افراد و امضای رضایتنامه، داوطلبان وارد مطالعه شدند. ابتدا افراد پرسشنامه‌ی مشخصات فردی را تکمیل



شکل ۳: ضخامت سونوگرافیک عضله در وضعیت آزمون full can



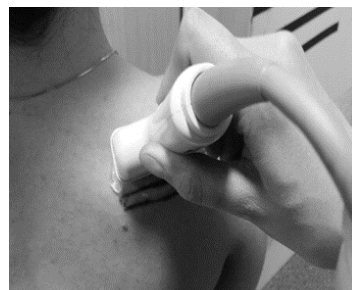
شکل ۴: ضخامت سونوگرافیک عضله در وضعیت آزمون hug up

یافته‌ها

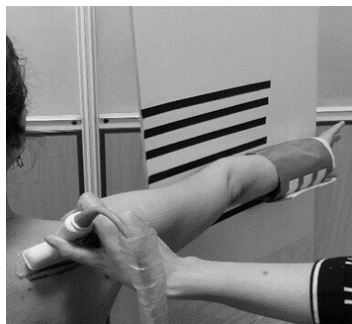داوطلبان شامل ۴۰ زن سالم با میانگین سن $21/62 \pm 2/4$ سال، وزن $57/45 \pm 5/2$ kg، قد $162/55 \pm 5/2$ cm و شاخص توده بدنی $21/74 \pm 1/6$ kg/m² بودند که ۳۶ نفر آن‌ها راست دست و ۴ نفر چپ دست بودند. شاخص‌های آماری متغیر ضخامت عضله در وضعیت‌های استراحت، EC، FC و HU در جدول ۱ آورده شده‌اند.

ضخامت عضله سوپراسپیناتوس در وضعیت‌های نامبرده اختلاف معنادار آماری با هم دارند ($P < 0/001$ ، $F=358/92$). آزمون Bonferroni نشان داد که ضخامت عضله سوپراسپیناتوس در وضعیت‌های EC، FC و HU به‌طور معناداری بیشتر از وضعیت استراحت بود ($P < 0/001$). همچنین ضخامت عضله سوپراسپیناتوس در وضعیت EC به‌طور معناداری از وضعیت FC کمتر بود ($P=0/001$) اما بین وضعیت‌های EC و HU و نیز وضعیت‌های FC و HU اختلاف آماری معنادار وجود نداشت ($P=1/00$) (جدول ۲).

۰/۵ کیلوگرمی به میچ دست بسته شد (شکل ۲ و ۳). برای وضعیت آزمون HU، کف دست با انگشتان باز و آرنج خم روی شانه‌ی سمت مقابل قرار گرفت و وزنه به انتهای بازو بسته شد (شکل ۴). برای وضعیت‌های انقباض، راستای پروب با وضعیت استخوان کتف تطابق یافت تا بار دیگر همان تصویر از عضله دیده شود. هر وضعیت حدود ۱۰ ثانیه حفظ و بین وضعیت‌ها یک دقیقه استراحت داده شد. برای هر وضعیت دو تصویر ثبت و میانگین ضخامت عضله محاسبه گردید. تحلیل داده‌ها توسط SPSS software, version 20 (IBM SPSS, Armonk, NY, USA) انجام گردید. با انجام آزمون Kolmogorov-Smirnov مشخص شد که داده‌ها از توزیع نرمال برخوردارند. از این‌رو از آزمون تحلیل واریانس (ANOVA) برای مقایسه‌ی ضخامت عضله در وضعیت‌های نامبرده استفاده گردید. برای تعیین تفاوت بین گروه‌ها از آزمون تکمیلی Bonferroni post-hoc استفاده شد. سطح معناداری ۰/۰۵ در نظر گرفته شد.



شکل ۱: ضخامت سونوگرافیک عضله‌ی سوپراسپیناتوس در وضعیت استراحت



شکل ۲: ضخامت سونوگرافیک عضله در وضعیت آزمون Empty can

جدول ۱: ضخامت عضله‌ی سوپراسپیناتوس در وضعیت‌های استراحت، EC، FC و HU

وضعیت‌ها	تعداد	کمترین (mm)	بیشترین (mm)	میانگین (mm)	انحراف معیار (mm)
استراحت	۴۰	۸/۴۰	۱۲/۷۰	۱۰/۷۴	۱/۱۴
EC	۴۰	۱۲/۴۵	۱۹/۲۵	۱۵/۶۵	۱/۵۰
FC	۴۰	۱۲/۶۵	۱۹/۸۰	۱۵/۹۸	۱/۵۷
HU	۴۰	۱۱/۴۵	۱۹/۷۵	۱۵/۸۳	۱/۸۳

EC= empty can, FC= full can, HU= hug up

جدول ۲: مقایسه‌ی آماری میانگین و انحراف معیار بین وضعیت‌ها (تعداد=۴۰)

وضعیت‌ها	اختلاف میانگین (mm)	انحراف معیار (mm)	P	فاصله اطمینان ۹۵٪ برای اختلاف
				حد بالا / حد پایین
EC / استراحت	۴/۹۱۴*	۰/۲۲۰	۰/۰۰۰	۵/۵۲۵ / ۴/۳۰۳
FC / استراحت	۵/۲۳۸*	۰/۲۱۷	۰/۰۰۰	۵/۸۴۱ / ۴/۶۳۵
HU / استراحت	۵/۰۸۷*	۰/۲۳۱	۰/۰۰۰	۵/۷۲۹ / ۴/۴۴۴
FC / EC	-۰/۳۲۴*	۰/۰۷۷	۰/۰۰۱	-۰/۱۱۰ / -۰/۵۳۸
HU / EC	-۰/۱۷۲	۰/۱۷۸	۱/۰۰۰	۰/۳۲۳ / -۰/۶۶۸
HU / FC	۰/۱۵۱	۰/۱۷۲	۱/۰۰۰	۰/۶۳۰ / ۰/۳۲۷

EC= empty can, FC= full can, HU=hug up, Bonferroni post-hoc test, *P<۰/۰۵

بحث

داشت، مورد بررسی قرار دادند. میانگین ضخامت توسط آزمونگر اول $1/74 \pm 0/24$ cm و توسط آزمونگر دوم $1/74 \pm 0/22$ cm گزارش شد که بیشتر از مقادیر بدست آمده در مطالعه‌ی حاضر می‌باشد. با توجه به اینکه عضله‌ی سوپراسپیناتوس در بریدگی استخوان کتف بزرگترین سطح مقطع را دارد و با وجود رابطه‌ی خطی بین ضخامت و سطح مقطع عضله‌ی سوپراسپیناتوس، ضخامت عضله در بریدگی استخوان کتف بزرگتر است و این موضوع مقادیر کمتر به دست آمده در مطالعه‌ی حاضر را توجیه می‌کند.^{۱۶-۱۴}

Moon و همکارانش در مطالعه‌ی خود، ضخامت بیشتر عضله‌ی سوپراسپیناتوس را در وضعیت FC نسبت به EC و Prone full can (PFC) گزارش کردند که مشابه نتایج مطالعه‌ی حاضر می‌باشد.^{۱۷} در توضیح این نتیجه می‌توان گفت که در چرخش خارجی بازو زاویه پُرشکل عضله‌ی سوپراسپیناتوس کوچک است که موجب بیشترین توانایی تولید نیروی عضله می‌شود و می‌تواند دلیلی برای ضخامت بیشتر عضله در وضعیت FC باشد.^{۱۸} Forbush و همکارانش نتایج

مطالعه‌ی حاضر به منظور بررسی سونوگرافیک ضخامت عضله‌ی سوپراسپیناتوس در وضعیت‌های مربوط به سه آزمون ارتوپدیک انجام شد. در مطالعه‌ی Schneebeli، میانگین ضخامت عضله سوپراسپیناتوس برای آزمونگر اول $12/9 \pm 2/5$ mm در سمت راست و $11/4 \pm 2/4$ mm در سمت چپ بود. این مقادیر برای آزمونگر دوم $11/1 \pm 2/6$ mm در سمت راست و $10/2 \pm 2/5$ mm در سمت چپ گزارش شد که کمابیش مشابه با نتایج مطالعه‌ی حاضر می‌باشد.^{۱۱} در مطالعه‌ی Schneebeli نیمی از افراد مرد بودند. از آنجایی که ضخامت برخی از عضلات در مردان بیشتر از زنان است، این موضوع می‌تواند دلیلی برای ضخامت بیشتر عضله‌ی سوپراسپیناتوس در مطالعه ایشان نسبت به مقادیر گزارش شده در مطالعه کنونی باشد.^{۱۳،۱۲} Yi و همکارانش، ضخامت عضله‌ی سوپراسپیناتوس را در ناحیه‌ی بریدگی استخوان کتف در وضعیتی که بازو کنار بدن قرار

Boettcher و همکارانش در مطالعه‌ی خود گزارش کردند که سطح فعالیت عضلات اسکاپولوتوراسیک و سوپراسپیناتوس در آزمون‌های EC و FC مشابه و حدود ۹۰٪ بیشینه‌ی انقباض ارادی است.^۳ از آنجایی که برای فعالیت بهتر عضله‌ی سوپراسپیناتوس باید مبدأ عضله، توسط عضلات اسکاپولوتوراسیک ثابت گردد، ضعف این عضلات و به‌ویژه داشتن کتف بالی شکل می‌تواند فعالیت عضله‌ی سوپراسپیناتوس را تحت تأثیر قرار دهد. بنابراین باید یکی از شرایط ورود به مطالعه، نبود وضعیت بالی شکل در استخوان کتف باشد. در مطالعه‌ی حاضر تنها یک نفر با شاخص توده بدنی پایین چنین وضعیتی داشت. مطالعه‌ی Shenouda و همکارانش نشان داد که قدرت گرفتن دست می‌تواند موجب افزایش فعالیت الکترومیوگرافی عضله‌ی سوپراسپیناتوس شود.^{۳۳} با توجه به این یافته پافشاری ما در وضعیت HU این بود که کتف دست با انگشتان باز روی شانه‌ی مقابل قرارگیرد تا نتایج آزمون HU را تحت تأثیر قرار ندهد. بنابراین در سایر مطالعات مربوط به این آزمون این نکته باید مورد توجه قرار گیرد.

Klimstra و همکارانش گزارش کردند که جهت پروب سونوگرافی می‌تواند اندازه‌گیری شاخص‌های ساختاری عضله را تحت تأثیر قرار دهد.^{۲۴} در مطالعه‌ی حاضر از روش Schneebeli استفاده شد که ملاک اندازه‌گیری ضخامت عضله سوپراسپیناتوس در این روش مشاهده‌ی نمای مثلثی شکل عضله در تصویر سونوگرافی است.^{۱۱} در برخی افراد برای تطابق پروب با وضعیت خار استخوان کتف در وضعیت آزمون HU، نیاز به تغییرات بیشتری در جهت‌گیری پروب بود تا همان تصویر مثلثی شکل از عضله دیده شود، این تغییرات در زاویه پروب نسبت به سطح پوست منجر به خطا در اندازه‌گیری می‌شود که اندازه و عمق تصویر را افزایش می‌دهد.^۹ این موضوع می‌تواند در معنادار نبودن نتایج HU در مقایسه با آزمون‌های فوق نقش داشته باشد.

پیشنهاد می‌شود در مطالعات آینده، پارامترهای ساختاری دیگر عضله از جمله طول فیبر، زاویه پُرشکل و سطح مقطع عضله در وضعیت HU با وضعیت‌های EC و FC مقایسه گردد.

نتایج مطالعه حاضر نشان می‌دهد که ضخامت سونوگرافیک عضله‌ی سوپراسپیناتوس در وضعیت آزمون‌های EC، FC و HU

متفاوتی را نسبت به مطالعات فوق گزارش کردند و هیچ اختلاف آماری معناداری را در سطح مقطع این عضله بین وضعیت‌های EC، FC و Diagonal horizontal adduction نیافتند.^{۱۹} اندازه‌گیری سطح مقطع عضله سوپراسپیناتوس در مطالعه‌ی ایشان تنها در ناحیه‌ی بریدگی استخوان کتف بود و کل سطح مقطع عضله محاسبه نشد. از طرفی مقاومت به‌صورت دستی به تمامی وضعیت‌ها اعمال شد، به این ترتیب احتمال دارد که هر داوطلب مقاومت یکسانی را در هر وضعیت یا مشابه دیگر داوطلبان دریافت نکرده باشد. همچنین در مطالعه‌ی یادشده تکرارپذیری اندازه‌گیری‌ها بررسی نشد.

مطالعه‌ی الکترومیوگرافی Boettcher و همکارانش روی آزمون‌های EC و FC در ۹۰ درجه الیوشن، نشان داد که سطح فعالیت عضله‌ی سوپراسپیناتوس در هر دو وضعیت مشابه است.^۳ نتایج مطالعه‌ی Reinold نیز حاکی از سطح فعالیت مشابه سوپراسپیناتوس در سه تمرین EC، FC و Prone horizontal abduction (PHA) بود.^{۲۰} درحالی‌که Kai در مطالعه‌ی خود فعالیت بیشتر عضله سوپراسپیناتوس را در وضعیت EC در ۹۰ درجه الیوشن نسبت به FC گزارش کرد.^{۲۱} نتایج مطالعات الکترومیوگرافی فوق در مورد سطح فعالیت سوپراسپیناتوس در این وضعیت‌ها متفاوت بوده است که می‌تواند به ویژگی‌های داوطلبان، روش‌های اجرای آزمون‌ها و تحلیل‌های الکترومیوگرافی نسبت داده شود.

Lee و همکارانش با مقایسه‌ی فعالیت متابولیک عضلات روتاتوکاف بین وضعیت آزمون‌های EC و FC به این نتیجه رسیدند که میزان فعالیت متابولیک عضله‌ی سوپراسپیناتوس در وضعیت EC بیشتر از وضعیت FC بوده است.^{۲۲} نتیجه‌ی مطالعه‌ی ایشان با نتایج مطالعه‌ی Kai همخوانی داشت که فعالیت الکترومیوگرافی بیشتری را در عضله سوپراسپیناتوس در وضعیت EC گزارش کرد.^{۲۱} از آنجایی که در وضعیت چرخش داخلی مفصل شانه زاویه‌ی پُرشکل عضله‌ی سوپراسپیناتوس افزایش و توانایی تولید نیرو کاهش می‌یابد، به دنبال آن به‌کارگیری واحدهای حرکتی (سطح فعالیت الکترومیوگرافی بیشتر) و در نهایت فعالیت متابولیک هم بیشتر می‌شود.^{۱۸} در مطالعه‌ی حاضر ضخامت عضله سوپراسپیناتوس در وضعیت EC نسبت به FC کمتر بود که با توجه به کاهش توانایی عضله برای تولید نیرو در این وضعیت قابل توجیه می‌باشد.

آزمون‌های Empty can, Full can و Hug up در زنان سالم " مصوب
 دانشگاه علوم پزشکی و خدمات بهداشتی درمانی شهید بهشتی در
 سال ۱۳۹۶ به کد ۱۱۵۷۶ می‌باشد که با حمایت دانشگاه علوم پزشکی
 و خدمات بهداشتی درمانی شهید بهشتی اجرا شده است.

نسبت به وضعیت استراحت افزایش چشمگیری دارد و در بین این
 وضعیت‌ها بیشترین ضخامت عضله در وضعیت FC می‌باشد.

سپاسگزار: این مقاله از طرح تحقیقاتی تحت عنوان "مقایسه‌ی
 ضخامت اولتراسونیک عضله‌ی سوپراسپیناتوس در وضعیت

References

- Levangie P, Norkin C, editors. Joint Structure and Function. 5th ed. Philadelphia, PA: FA Davis Co.; 2011. P. 256-63.
- Beaudreuil J, Nizard R, Thomas T, Peyre M, Liotard JP, Boileau P, et al. Contribution of clinical tests to the diagnosis of rotator cuff disease: a systematic literature review. *Joint Bone Spine* 2009;76(1):15-9.
- Boettcher CE, Ginn KA, Cathers I. The 'empty can' and 'full can' tests do not selectively activate supraspinatus. *J Sci Med Sport* 2009;12(4):435-9.
- Holtby R, Razmjou H. Validity of the supraspinatus test as a single clinical test in diagnosing patients with rotator cuff pathology. *J Orthop Sports Phys Ther* 2004;34(4):194-200.
- Itoi E, Kido T, Sano A, Urayama M, Sato K. Which is more useful, the "full can test" or the "empty can test," in detecting the torn supraspinatus tendon? *Am J Sports Med* 1999;27(1):65-8.
- Tokish JM, Decker MJ, Ellis HB, Torry MR, Hawkins RJ. The belly-press test for the physical examination of the subscapularis muscle: electromyographic validation and comparison to the lift-off test. *J Shoulder Elbow Surg* 2003;12(5):427-30.
- Pennock AT, Pennington WW, Torry MR, Decker MJ, Vaishnav SB, Provencher MT, et al. The influence of arm and shoulder position on the bear-hug, belly-press, and lift-off tests: an electromyographic study. *Am J Sports Med* 2011;39(11):2338-46.
- Liu YL, Ao YF, Yan H, Cui GQ. The hug-up test: a new, sensitive diagnostic test for supraspinatus tears. *Chin Med J (Engl)* 2016;129(2):147-53.
- Dupont AC, Sauerbrei EE, Fenton PV, Shragge PC, Loeb GE, Richmond FJ. Real-time sonography to estimate muscle thickness: comparison with MRI and CT. *J Clin Ultrasound* 2001;29(4):230-6.
- Nazari R, Ghasemi M, Dehghan-Manshadi F, Akbarzadeh-Baghban A. Intra-rater reliability of sonographic measurement of the supraspinatus muscle thickness in Empty can, Full can and Hug up tests. *Tehran Univ Med J* 2017;75(9):663-8.
- Schneebeli A, Egloff M, Giampietro A, Clijnsen R, Barbero M. Rehabilitative ultrasound imaging of the supraspinatus muscle: Intra- and interrater reliability of thickness and cross-sectional area. *J Bodyw Mov Ther* 2014;18(2):266-72.
- Linek P. The importance of body mass normalisation for ultrasound measurement of the transversus abdominis muscle: The effect of age, gender and sport practice. *Musculoskelet Sci Pract* 2017;28:65-70.
- Arts IM, Pillen S, Schelhaas HJ, Overeem S, Zwarts MJ. Normal values for quantitative muscle ultrasonography in adults. *Muscle Nerve* 2010;41(1):32-41.
- Yi TI, Han IS, Kim JS, Jin JR, Han JS. Reliability of the supraspinatus muscle thickness measurement by ultrasonography. *Ann Rehabil Med* 2012;36(4):488-95.
- Yanagisawa O, Dohi M, Okuwaki T, Tawara N, Niitsu M, Takahashi H. Appropriate slice location to assess maximal cross-sectional area of individual rotator cuff muscles in normal adults and athletes. *Magn Reson Med Sci* 2009;8(2):65-71.
- Abe T, Loenneke JP, Thiebaud RS, Lofim M. Morphological and functional relationships with ultrasound measured muscle thickness of the upper extremity and trunk. *Ultrasound* 2014;22(4):229-35.
- Moon I, Lim O, Cynn H, Yi C. Comparison of supraspinatus muscle architecture during three different shoulder strengthening exercises using ultrasonography. *Phys Ther Korea* 2016;23(2):84-92.
- Kim S, Bleakney R, Boynton E, Ravichandiran K, Rindlisbacher T, McKee N, et al. Investigation of the static and dynamic musculotendinous architecture of supraspinatus. *Clin Anat* 2010;23(1):48-55.
- Forbush SW, White DM, Smith W. The comparison of the empty can and full can techniques and a new diagonal horizontal adduction test for supraspinatus muscle testing using cross-sectional analysis through ultrasonography. *Int J Sports Phys Ther* 2013;8(3):237-47.
- Reinold MM, Macrina LC, Wilk KE, Fleisig GS, Dun S, Barrentine SW, et al. Electromyographic analysis of the supraspinatus and deltoid muscles during 3 common rehabilitation exercises. *J Athl Train* 2007;42(4):464-9.
- Kai Y, Gotoh M, Madokoro K, Takei K, Murata S, Kanazawa T, et al. Electromyographic study of rotator cuff muscle activity during full and empty can tests. *Asia Pac J Sports Med Arthrosc Rehabil Technol* 2015;2(1):36-41.
- Lee CK, Itoi E, Kim SJ, Lee SC, Suh KT. Comparison of muscle activity in the empty-can and full-can testing positions using 18 F-FDG PET/CT. *J Orthop Surg Res* 2014;9:85.
- Shenouda M, El-Tokhy MA. Efficacy of hand grip strength on supraspinatus muscle activity in patients with shoulder impingement syndrome. *Indian J Physiother Occup Ther* 2014;8(1):188-92.
- Klimstra M, Dowling J, Durkin JL, MacDonald M. The effect of ultrasound probe orientation on muscle architecture measurement. *J Electromyogr Kinesiol* 2007;17(4):504-14.

Comparison of supraspinatus sonographic thickness in empty can, full can and hug up testing positions in healthy women

Razieh Nazari M.Sc.¹
Mehri Ghasemi Ph.D.^{2*}
Farideh Dehghan-Manshadi Ph.D.²
Alireza Akbarzadeh-Baghban Ph.D.³

1- Department of Physiotherapy, Students' Research Office, School of Rehabilitation, Shahid Beheshti University of Medical Sciences, Tehran, Iran.

2- Department of Physiotherapy, Physiotherapy Research Center, School of Rehabilitation, Shahid Beheshti University of Medical Sciences, Tehran, Iran.

3- Department of Basic Sciences, Proteomics Research Center, School of Rehabilitation, Shahid Beheshti University of Medical Sciences, Tehran, Iran.

* Corresponding author: Department of Physiotherapy, School of Rehabilitation, Shahid Beheshti University of Medical Sciences, Opposite to Bouali Hospital, Damavand Ave., Tehran, Iran.
Post code: 1616913111
Tel: +98-21-77561723
E-mail: mehri_ghasemi@sbm.ac.ir

Abstract

Received: 13 May 2019 Revised: 20 May 2019 Accepted: 14 Nov. 2019 Available online: 21 Nov. 2019

Background: Rotator cuff injuries are the most common causes of shoulder pain and supraspinatus muscle is usually involved. Clinical tests are available and inexpensive tools for assessment of shoulder dysfunctions. The empty can (EC) and full can (FC) tests are considered as shoulder gold standard tests. Recently, hug up (HU) test has been developed to assess the supraspinatus. So far, no ultrasonographic study has compared supraspinatus muscle thickness in these testing positions. The present study aimed to compare the supraspinatus muscle thickness in the hug up testing position with the full can and empty can testing positions in young and healthy women.

Methods: Forty healthy women (mean age 21.62 ± 2.4 years) participated in this cross-sectional-comparative study from April to June 2018 in the Biomechanic Laboratory of Rehabilitation School, Shahid Beheshti University of Medical Sciences in Tehran, Iran. The supraspinatus muscle thickness was scanned during rest and contracted states with a 0.5 Kg weight cuff. For contracted states, (A) EC testing position: the arm was at 90° abduction in the scaption plane with the thumb-down, (B) FC testing position: the arm was maintained at 90° abduction in the scaption plane with the thumb-up, (C) HU testing position: the palm of hand was placed on the opposite shoulder with the elbow flexed.

Results: The Bonferroni test showed significant differences ($P < 0.001$) between the muscle thickness in the rest and the testing positions. The muscle thickness in the empty can testing position was significantly less than the full can testing position ($P = 0.001$), no significant difference was found between the muscle thickness in the hug up testing position compared to the full can and empty can testing positions.

Conclusion: All of the empty can, full can and hug up testing positions demonstrated increased mean muscle thickness when compared to the rest position and the greatest muscle thickness was in the full can testing position. It seems that supraspinatus muscle thickness in hug up testing position is similar with empty can and full can testing positions.

Keywords: rotator cuff, diagnostic tests, ultrasonography, cross-sectional studies, women, muscles.