

عفونت قارچی پا با عامل قارچی *ترایکوسپورون آساهی* (*Trichosporon asahii*): گزارش موردی

چکیده

دریافت: ۱۳۹۹/۰۴/۰۵ ویرایش: ۱۳۹۹/۰۴/۱۲ پذیرش: ۱۳۹۹/۱۱/۲۳ آنلاین: ۱۳۹۹/۱۲/۰۱

زمینه و هدف: گونه های *ترایکوسپورون* معمولاً به عنوان عوامل ایجاد کننده عفونت های پوستی شناخته می شوند و در بیماری های سیستمیک و منتشر به ویژه در بیماران دچار نقص ایمنی نیز دخیل هستند.

معرفی بیمار: این مطالعه گزارش عفونت کچلی پا ناشی از *ترایکوسپورون آساهی* در یک فرد سالم ۳۹ ساله نظامی با پوشش مستمر پوتین در اغلب ساعات فعالیتش در طول روز، در اردیبهشت ۱۳۹۸ می باشد. در روش های آزمایشگاهی ماکروسکوپی و میکروسکوپی با استفاده از آزمایش مستقیم و همچنین کشت عامل ایجاد کننده، جنس *ترایکوسپورون* تشخیص داده شد. در آنالیز مولکولی با تکثیر منطقه ITS و انجام سکونسینگ (Sequencing)، گونه *ترایکوسپورون آساهی* (*Trichosporon asahii*) تعیین هویت گردید. بیمار با استفاده از داروی خوراکی فلوکونازول و کلوتریمازول موضعی به مدت چهار هفته تحت درمان قرار گرفت و بهبودی حاصل شد.

نتیجه گیری: شرایطی که باعث می شود پاها به مدت طولانی در معرض تعریق و رطوبت و تاریکی باشند (پوشیدن کفش و پوتین به مدت طولانی)، احتمال ابتلا به بیماری های پوستی قارچی را افزایش می دهند. بنابراین، رعایت کامل بهداشت فردی ضروری به نظر می رسد.

کلمات کلیدی: قارچ، آزمایش مولکولی، *ترایکوسپورون آساهی*، کچلی پا.

زینب برجیان بروجنی^۱، محمد کرد^۱، زینب تابانزاد^۱، سید سعید اسدی^۱، مرتضی مصری^۲، محمد پنجه^۳، مهدی زارعی^{۳*}

۱- گروه قارچ شناسی پزشکی، دانشکده بهداشت، دانشگاه علوم پزشکی تهران، تهران، ایران.

۲- مرکز تحقیقات مراقبت های پرستاری، دانشگاه علوم پزشکی ایران، تهران، ایران.

۳- گروه بیولوژی سلولی و مولکولی، دانشکده علوم بیولوژیک، دانشگاه خوارزمی، تهران، ایران.

* نویسنده مسئول: تهران، خیابان قدس، خیابان پورسینا، دانشگاه علوم پزشکی تهران، دانشکده بهداشت، گروه قارچ شناسی پزشکی.

تلفن: ۰۲۱-۴۲۹۳۳۱۲۷

E-mail: mahdzareei53@yahoo.com

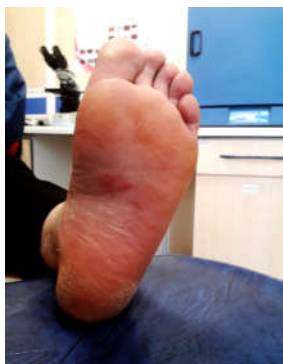مقدمه

به عنوان عوامل تهدید کننده زندگی ظاهر می شوند. ضایعات پوستی تقریباً در ۳۰٪ از بیماران مبتلا به عفونت ایدز ظاهر می کند.^{۱،۲}

استفاده از روش های مولکولی در تعیین هویت گونه های *ترایکوسپورون* باعث تغییراتی در خصوص طبقه بندی آنها شده است و امروزه حداقل ۱۳ گونه *ترایکوسپورون* شناسایی شده است که مهمترین پاتوژن های انسانی عبارتند از: *ترایکوسپورون آساهی* (*T. asahii*)، *ترایکوسپورون آسترویدیس* (*T. asteroides*)، *ترایکوسپورون فکال* (*T. faecale*)، *ترایکوسپورون اینکین* (*T. inkin*)، *ترایکوسپورون کوتانوم* (*T. cutaneum*) و غیره.^۳ گزارش های اندکی در خصوص کچلی پا ناشی از گونه های *ترایکوسپورون* وجود دارد، ولی در خصوص کچلی پا ناشی از *ترایکوسپورون آساهی* (*T. asahii*) در

اعضای جنس *ترایکوسپورون* (*Trichosporon*) از سطوح مخاطی دستگاه تنفسی و دستگاه گوارش و سطح پوست در نمونه های خلط، مدفوع، پوسته و مو ایزوله شده اند. گونه ها از عوامل ایجاد کننده عفونت های پوستی مانند پیدرای سفید (*White piedra*) و گرفتار کننده غلاف مو هستند که بیشتر در کشورهای مناطق معتدل و گرمسیری شایع هستند. افزون بر این، گونه ها در بیماری های سیستمیک، اندام ها و منتشر نیز دخالت دارند.^۴ در سال های اخیر و به ویژه در بیماران دارای نقص ایمنی و سایر بیماری های زمینه ای مانند ایدز، پیوند عضو، سوختگی ها و بدخیمی های خونی این قارچ ها

به‌وسیله پرایمرهای یونیورسال (F5'-ITS1
(R5'-ITS4 و TCCGTAGGTGAACCTGCGG-3)
(3-TCCGCCGCTTATTGATATGC-3) با روش واکنش زنجیره پلیمرز
(Polymerase chain reaction-PCR) تکثیر گردید. واکنش زنجیره
پلیمرز طبق الگوی زیر در دستگاه ترمال سایکلر (Thermal cycler,
PeQLab, Germany) انجام شد: مرحله اولیه دناتوره (Denaturing) با
یک سیکل در دمای °C ۹۴ به مدت پنج دقیقه، مرحله دناتوره شدن
(Denaturing) با °C ۳۵ سیکل به مدت ۴۵ ثانیه در دمای °C ۹۴، مرحله
اتصال پرایمر (Annealing primer) در دمای °C ۵۴ به مدت ۴۵ ثانیه
و مرحله طولیل شدن (Extension) در دمای °C ۷۲ به مدت ۹۰ ثانیه و
مرحله نهایی طولیل شدن (Extension) به مدت ۱۰ دقیقه در دمای °C
۷۲. یک چاهک کنترل منفی نیز در حین انجام کار در نظر گرفته شد.
محصول واکنش در ژل آگاروز (Agarose gel) ۱٪ الکتروفورز گردید و
با رنگ‌آمیزی با اتیدیوم بروماید (Ethidium bromide) (۰/۵ µg/ml) یک
محصول تک باندى به طول تقریبی ۵۵۰ جفت باز در روی ژل مشاهده
شد و جهت سکونسیینگ (Sequencing) ارسال شد. نتایج سکونسیینگ
در بررسی همولوژی آن در سیستم بانک ژنی (Gene Bank, NCBI,
NIH, USA) تشابه یکسان بودن (Identity) ۱۰۰٪ را در ناحیه 28S
rDNA گونه ترایکوسپورون آساهی (*T. asahii*) را نشان داد. جهت اقدام
برای درمان بیمار در زمان آماده شدن نتیجه کشت، بیمار تحت درمان با
فلوکونازول (Fluconazole) خوراکی (۱۵۰ میلی‌گرم در روز به مدت
چهار هفته) و پماد کلوتریمازول (Clotrimazole) موضعی (دو بار در روز



شکل ۱: تصویر بالینی از کف پای بیمار که با التهاب، قرمزی و پوسته‌ریزی دیده می‌شود.

ایران موردی ثبت و گزارش نشده است.^{۱۱} در این مطالعه ما یک
مورد از کچلی پا ناشی از گونه ترایکوسپورون آساهی در یک بیمار
نظامی با پوشش پوتین و سیستم ایمنی سالم گزارش گردید.

معرفی بیمار

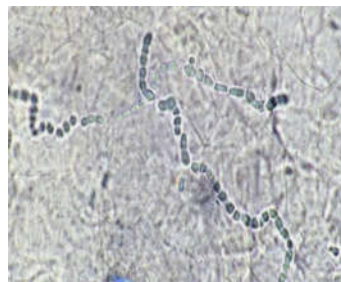
بیمار یک مرد ۳۹ ساله با شغل نظامی بود که در اردیبهشت ۱۳۹۸
توسط متخصص پوست با تشخیص بالینی کچلی پا به آزمایشگاه
قارچ‌شناسی پزشکی یکی از مراکز درمانی نظامی ارجاع داده شده بود.
بیمار دارای تاریخچه چهار ماهه‌ای از خارش بسیار شدید در کف
پای چپ به همراه قرمزی و پوسته‌ریزی بود (شکل ۱). او مبتلا به
بیماری زمینه‌ای دیگری نبود. درمان با داروهای غیرتخصصی موثر
واقع نشده بود. نمونه‌برداری از کف پا به‌وسیله تراشیدن پوسته‌ها با
اسکالپل (Scalpel) استریل انجام شد. از نمونه‌های دریافت شده، لام
مستقیم با محلول پتاس (هیدروکسید پتاسیم Potassium
hydroxide) ۱۵٪ جهت انجام آزمایش میکروسکوپی تهیه شد که
مسیلیوم‌هایی (Mycelium) به شکل آرتروکونیدی‌های
(Arthroconidia) پشت سرهم همانند گونه‌های درماتوفیت در بافت
مشاهده شدند (شکل ۲) مقداری از نمونه‌ها نیز جهت آزمایش کشت
در محیط‌های کشت سابورو دکستروز آگار (Sabouraud Dextrose
Agar (SDA) media, Merck, Germany) حاوی و بدون
آنتی‌بیوتیک‌های کلرامفنیکل (Chloramphenicol) و سیکلو‌هگزامید
(Cyclohexamide) تلقیح شدند و در دمای ۲۵ تا °C ۲۸ نگهداری
شدند. پس از گذشت چهار روز، کلنی‌هایی با ظاهری شبه مخمری به
رنگ سفید تا کرم مشابه کلنی گونه‌های کاندیدا بر روی محیط کشت
مشاهده شدند (شکل ۳). در آزمایش مستقیم میکروسکوپی از کلنی،
مسیلیوم‌های دارای تیغه میانی با آرتروکونیدی و سلول‌های جوانه‌ای
مشاهده شدند. براساس مشاهدات میکروسکوپی و ظاهر کلنی و
مطابق رفرنس‌های موجود، جنس ترایکوسپورون با احتمال بسیار
زیاد به‌عنوان عامل بیماری شناسایی شد.^{۱۱} جهت تعیین هویت
قطعی، مطابق روش از پیش توصیف شده،^۷ ژنوم مخمر به وسیله
روش گلس بید (Glass bead) و فنل کلروفرم ایزوآمیل الکل (Phenol
chloroform isoamyl alcohol) استخراج و رشته ریبوزومی ژنوم
(rDNA) در نواحی ITS2-5.8S-ITS1 (Internal transcribed spacer)

جانداران مثل پرندگان و حیوانات یافت می‌شوند. در بیماری‌های موضعی و منتشر متعددی، گونه‌های ترایکوسپورون به‌عنوان عامل بیماری شناخته شده‌اند. گونه‌های ترایکوسپورون اغلب به‌دلیل دخیل بودن در بیماری پیدرای سفید شناخته شده‌اند. با این وجود گزارشی از ایجاد بیماری توسط این گونه‌ها در کچلی پا و ناخن نیز وجود دارد.^{۱۰،۱۱} مقایسه بیماری‌های ایجاد شده توسط برخی گونه‌های ترایکوسپورون در بیماران مختلف در جدول ۱ آمده است.^{۸-۱۱}

در این مطالعه یک مورد کچلی پا ناشی از گونه ترایکوسپورون آساهی (*T. asahii*) گزارش گردید. بیمار دچار بیماری زمینه‌ای و یا نقص ایمنی نبود. با این وجود، بیمار یک فرد نظامی بود که در اغلب اوقات روز، با پوشیدن بوتین در حال انجام فعالیت‌های مرتبط با شغلش بوده است. این موضوع نشان می‌دهد که پاهای بیمار در اغلب مواقع در محیط تاریک و مرطوب ناشی از تعریق پاها بوده است و به احتمال زیاد در زمان خروج پاها از بوتین و ماندن اسپور قارچ در داخل بوتین، پس از پوشیدن آن و فراهم شدن شرایط مساعد رطوبت و تاریکی، کم‌کم قارچ مورد نظر تکثیر و در پای بیمار نفوذ کرده و باعث بیماری شده است. جهت تعیین هویت قارچ در این مطالعه، افزون‌بر روش‌های فنوتایپیک از روش مولکولی ژنوتایپیک نیز استفاده گردید که گونه ترایکوسپورون آساهی (*T. asahii*) به‌عنوان عامل بیماری شناخته شد. گونه ترایکوسپورون آساهی پیش‌تر در گزارش‌های متعدد، به‌عنوان عامل بیماری از نقاط مختلف بدن ایزوله شده است، اما در ایران گزارشی از بیماری کچلی پا ناشی از این گونه گزارش نشده بود.^{۱۲،۱۳}

نکته دیگری که لازم به بیان است اینکه، در برخی منابع ترایکوسپورون به‌عنوان قارچ حساس به سیکلوهاگزامید معرفی شده است، ولی در این مطالعه مشخص شد که حداقل این استرین از گونه ترایکوسپورون آساهی مقاوم به سیکلوهاگزامید است و در محیط حاوی این آنتی بیوتیک ضد قارچی رشد می‌کند.^۱

در پایان باید بیان کرد که رعایت بهداشت فردی و بهداشت لوازم و پوشش فردی از جمله کفش و بوتین از موارد ضروری پیشنهادی جهت پیشگیری از ابتلا به بیماری‌های قارچی است. در صورت الزام به پوشش کفش به مدت طولانی در طی روز، پیشنهاد می‌شود داخل کفش یا بوتین، به‌طور مستمر با مواد ضدباکتریایی و ضدقارچی ضدعفونی شوند و پاها نیز پس از خارج شدن از کفش یا بوتین، با مواد شوینده شسته شوند تا احتمال ابتلا به عفونت‌های قارچی کاهش یابد.



شکل ۲: عناصر قارچی به شکل آرتروکونیدی در لام مستقیم میکروسکوپی مربوط به ترایکوسپورون آساهی که از پوسته‌های کف پا گرفته شده است.



شکل ۳: کلنی مخمری سفید تا رنگ کرم ترایکوسپورون آساهی که بر روی محیط کشت سابورو دکستروز آگار دیده می‌شود.

به‌مدت چهار هفته) قرار گرفت و بهبودی حاصل شد. پس از دو هفته از اتمام درمان بیمار تحت آزمایش قرار گرفت که نتایج آزمایشات منفی بود.

بحث

در سال‌های اخیر عفونت‌های ناشی از مخمرهای غیرکاندیدیایی (Non-Candida) در حال افزایش می‌باشند که می‌تواند به‌دلایل مختلفی همچون بیماری‌های نقص ایمنی، بیماری‌های زمینه‌ای و یا استفاده از آنتی‌بیوتیک‌ها باشد. گونه‌های ترایکوسپورون به تعداد بسیار اندک، فلور پوست و مخاط می‌باشند، اما به وفور در طبیعت بر روی خاک، روی درختان و گیاهان در حال فساد و بر روی بدن سایر

جدول ۱: مطالعات مشابه در خصوص گزارش‌های موردی که توسط گونه‌های ترایکوسپورون ایجاد می‌شود.

| شرح مختصر | مجله | سال انتشار | نویسندگان |
|---|--|------------|------------------------------------|
| گرفتاری ناخن‌های دست مرد ۳۱ ساله با عدم وجود ریسک فاکتور توسط گونه <i>T. mucoides</i> ایجاد شده بود و درمان با فلوکونازول به مدت ۹ ماه ادامه یافت. | <i>Indian Journal of Dermatology Venereology and Leprology</i> | ۲۰۱۱ | Malini A و همکاران ^۸ |
| گرفتاری ریه و کبد دختر ۱۱ ساله با گونه <i>T. asahii</i> با بیماری بدخیمی خونی و پیوند مغز استخوان که بیمار با عدم بهبودی فوت نموده است. | <i>Journal of Microbiology Immunology Infection</i> | ۲۰۰۶ | Ghiasian SA و همکاران ^۹ |
| گرفتاری زن ۲۱ ساله دارای بیماری لنفوم سلول‌های T به فانگمی با گونه <i>T. loubieri</i> که بیمار پس از دریافت انواع داروهای ضدقارچی فوت می‌کند. | <i>Medical Mycology</i> | ۲۰۱۱ | Gabriel F و همکاران ^{۱۰} |
| گرفتاری مرد ۲۲ ساله با سابقه بیماری ایدز و سرفه طولانی مدت که از کشت کاتتر وی گونه <i>T. asahii</i> ایزوله شد و تحت درمان با آمفوتریسین ب قرار گرفت و از بیماری قارچی بهبود یافت. | <i>AIDS</i> | ۲۰۰۹ | Odero RO و همکاران ^{۱۱} |

References

- Zaini F, Mehbod A, Emami M. Comprehensive medical mycology. Tehran: Tehran University publications; 2013.
- De Almeida Júnior JN, Hennequin C. Invasive Trichosporon infection: a systematic review on a re-emerging fungal pathogen. *Front Microbiol* 2016;7:1629.
- Li H, Guo M, Wang C, Li Y, Fernandez AM, Ferraro TN, et al. Epidemiological study of Trichosporon asahii infections over the past 23 years. *Epidemiol Infect* 2020;148.
- Guo L-N, Yu S-Y, Hsueh P-R, Al-Hatmi AM, Meis JF, Hagen F, et al. Invasive infections due to Trichosporon: species distribution, genotyping, and antifungal susceptibilities from a multicenter study in China. *J Clinical Microbiol* 2019;57(2).
- Guo L-N, Xiao M, Kong F, Chen SC-A, Wang H, Sorrell TC, et al. Three-locus identification, genotyping, and antifungal susceptibilities of medically important Trichosporon species from China. *J Clin Microbiol* 2011;49(11):3805-11.
- De Hoog G, Guarro J, Gené J Figueras MJ Atlas of Clinical Fungi. Centraalbureau voor Schimmelcultures/Universitat Rovira i Virgili, Utrecht/Reus; 2000.
- Akbar Fallahi A, Moazeni M, Noorbakhsh F, Kordbacheh P, Zaini F, Mirhendi H, et al. A case report of tinea pedis caused by Trichosporon faecale in Iran. *Med Mycol Case Rep* 2012;1(1):49-51.
- Malini A, Oudeacoumar P, Udayashankar C. Onychomycosis due to Trichosporon mucoides. *Indian J Dermatol Venereol Leprol* 2011;77(1):76.
- Ghiasian SA, Maghsood AH, Mirhendi SH. Disseminated, fatal Trichosporon asahii infection in a bone marrow transplant recipient. *J Microbiol Immunol Infect* 2006;39(5):426-9.
- Gabriel F, Noel T, Accoceberry I. Fatal invasive trichosporonosis due to Trichosporon loubieri in a patient with T-lymphoblastic lymphoma. *Med Mycol* 2011;49(3):306-10.
- Odero RO, Lacasse A, Mazumder S, Gelfand MS, Cleveland KO. Trichosporon asahii infection in an HIV-positive patient. *Aids* 2009;23(8):1027-9.
- Cho O, Matsukura M, Sugita T. Molecular evidence that the opportunistic fungal pathogen Trichosporon asahii is part of the normal fungal microbiota of the human gut based on rRNA genotyping. *Int J Infect Dis* 2015;39:87-8.

Tinea pedis caused by *Trichosporon asahii*: case report

Zeinab Borjian Boroujeni
M.Sc.¹
Mohammad Kord Ph.D.¹
Zeinab Tabanejad Ph.D.²
Seyed Saeed Asadi M.D.¹
Morteza Mesri M.Sc.²
Mohammad Panji M.Sc.³
Mahdi Zareei Ph.D.^{1*}

1- Department of Medical
Mycology, School of Public Health,
Tehran University of Medical
Sciences, Tehran, Iran.

2- Nursing Care Research Center,
Iran University of Medical
Sciences, Tehran, Iran.

3- Department of Cellular and
Molecular Biology, Faculty of
Biological Sciences, Kharazmi
University, Tehran, Iran.

* Corresponding author: Department of
Medical Mycology, School of Public
Health, Tehran University of Medical
Sciences, Ghods St., Poursina St.,
Tehran, Iran.
Tel: +98-21-42933127
E-mail: mahdizareei53@yahoo.com

Abstract

Received: 25 Jun. 2020 Revised: 02 Jul. 2020 Accepted: 11 Feb. 2021 Available online: 19 Feb. 2021

Background: *Trichosporon* species are commonly known as causative agents of skin infections and also responsive in some other systemic and disseminated diseases, especially in immunocompromised patients and those with leukemia or lymphoma. Chronic cutaneous infections with *Trichosporon* have been reported in non-immunocompromised patients, too.

Case Presentation: This study is a case report of tinea pedis caused by *Trichosporon asahii* in an immunocompetent 39-year-old man who was a member of the military force with continuous wearing of army boots during his daytime work. In April of 2019, after visiting a dermatologist, he was referred to the Ghaem medical mycology laboratory of the Department of Health, Rescue and Treatment of Iran Police Force in Tehran. Clinical symptoms were scaling and erythematous patches on his left foot with intensive itching for four-months. In the laboratory, macroscopic and microscopic examination using direct 15% KOH wet mount was carried out as well as culture methods on fungal media (Sabouraud's dextrose agar with and without cycloheximide and chloramphenicol). According to microscopic observation and appearance of culture media colonies, the diagnosis was *Trichosporon* genus as the fungal agent of disorder. Molecular method analysis (polymerase chain reaction, (PCR) using amplification of ITS region with universal primers (ITS1 and ITS4) and sequencing identified *Trichosporon asahii* as a causative species of the disease. The patient was treated with topical clotrimazole (twice/day) and oral fluconazole (150 mg/day) for four weeks, and recovered.

Conclusion: The conditions that cause the feet to be exposed to excessive sweating, moisture and darkness for a long time (wearing shoes and army boots for a long time); increase the risk of skin fungal infection. Therefore, full respect for an individual healthy manner seems to be essential.

Keywords: fungi, polymerase chain reaction, *Trichosporon asahii*, tinea pedis.