

## لنفادنیت گردنی مقاوم به درمان در کودک ۱۰ ساله: گزارشی موردی

### چکیده

دریافت: ۱۳۹۹/۰۶/۲۲ ویرایش: ۱۳۹۹/۰۶/۲۹ پذیرش: ۱۴۰۰/۰۱/۲۳ آنلاین: ۱۴۰۰/۰۲/۰۱

**زمینه و هدف:** فرد مبتلا به لنفادنیت گردنی چرکی با تظاهراتی از جمله تب مراجعه و نیاز به درمان آنتی‌بیوتیکی دارد. در صورت عدم پاسخ به درمان می‌بایست علل دیگر از جمله موارد عفونی غیر شایع، بدخیمی و کاوازاکی را در نظر داشت. هدف این مطالعه معرفی کودکی با شک به لنفادنیت گردنی چرکی بود که در نهایت تشخیص کاوازاکی داده شد.

**معرفی بیمار:** بیمار پسر ۱۰ ساله که با تب و لنفادنیت شدید گردنی، به بیمارستان مرکز طبی کودکان تهران در اردیبهشت ۱۳۹۷ مراجعه کرد و تحت درمان آنتی‌بیوتیکی قرار گرفت. با توجه به عدم پاسخ به درمان، ادامه تب، افزایش ESR و بروز آرتراالژی، برای بیمار اکوکاردیوگرافی به عمل آمد که اکتازی عروق کرونر مشاهده شد (LAD>2/5 SD) و با تشخیص کاوازاکی درمان شد که به صورت دراماتیک به درمان پاسخ داد.

**نتیجه‌گیری:** بیماری کاوازاکی یکی از علل لنفادنیت گردنی می‌باشد که در صورت عدم پاسخ لنفادنیت چرکی گردن به آنتی‌بیوتیک، می‌بایست مدنظر قرار گیرد.

**کلمات کلیدی:** آنوریسم کرونر، لنفادنیت، کاوازاکی.

زهره شالچی<sup>۱</sup>، کتایون برهانی<sup>۲</sup>، حمید اسحاقی<sup>۲</sup>، محمود خدابنده<sup>۲\*</sup>

۱- گروه کودکان، بیمارستان بعثت، دانشگاه علوم پزشکی همدان، همدان، ایران.

۲- گروه بیماری‌های عفونی کودکان، قطب علمی اطفال، مرکز طبی کودکان، دانشکده پزشکی، دانشگاه علوم پزشکی تهران، تهران، ایران.

\* نویسنده مسئول: تهران، بلوار کشاورز، خیابان دکتر قریب، مرکز طبی کودکان.

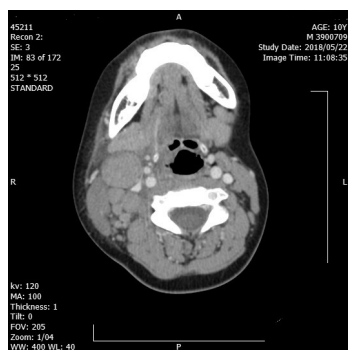
تلفن: ۰۲۱-۶۱۴۷۲۰۱۱

E-mail: khodabandeh@farabi.tums.ac.ir

### مقدمه

بیماری کاوازاکی به‌طور تیبیک با تب و به‌دنبال آن راش، کونژکتیویت، آدنوپاتی گردنی و تغییرات لب و حفره دهان و همچنین اندام‌ها تظاهر می‌یابد.<sup>۱</sup> در بین کرایتری‌های تشخیصی اصلی برای کاوازاکی، لنفادنوپاتی گردنی کمتر شایع است و تقریباً ۷۵٪-۲۴ موارد دیده می‌شود. تعداد کمی از بیماران تب و لنفادنوپاتی را پیش از سایر تظاهرات بالینی نشان می‌دهند.<sup>۲</sup> تشخیص صحیح بیماری، گاهی اوقات وقتی که بیمار با تب و تورم یک‌طرفه گردنی مراجعه می‌کند با تاخیر انجام می‌شود. چرا که در مرحله اولیه، جهت بیمار اغلب تشخیص لنفادنیت یا آسسه رترو یا پارافارنژیتال داده می‌شود.<sup>۳</sup> تقریباً ۸۰٪ بیماران با اولین تظاهر لنف نود به اشتباه با آنتی‌بیوتیک درمان می‌شوند.<sup>۴</sup> اغلب بیماران مبتلا به کاوازاکی با تظاهر اولیه تب و

لنفادنیت گردنی (Cervical lymphadenitis) با التهاب یک یا بیشتر از یک غده لنفوی گردنی مشخص می‌شود. تظاهر لنفادنیت گردنی چرکی با تب در بچه‌ها شایع است که با درمان آنتی‌بیوتیکی و بدون نیاز به تست‌های تشخیصی بیشتر، بهبود می‌یابند. در صورت عدم پاسخ به آنتی‌بیوتیک مناسب باید به سایر علل لنفادنیت مانند علل عفونی غیرشایع مانند مایکوباکتریوم‌ها، بارتونلا و همچنین بیماری‌های نئوپلاستیک، کلاژن واسکولار و کاوازاکی توجه داشت. بیماری کاوازاکی یک واسکولیت عروق کوچک و متوسط می‌باشد که اغلب در بچه‌های سنین بین شش ماه تا پنج سال دیده می‌شود.<sup>۱</sup>



شکل ۱: سی تی اسکن بیمار با لنفادنیت گردنی

جدول ۱: آزمایشات اولیه بیمار در بدو ورود به بیمارستان

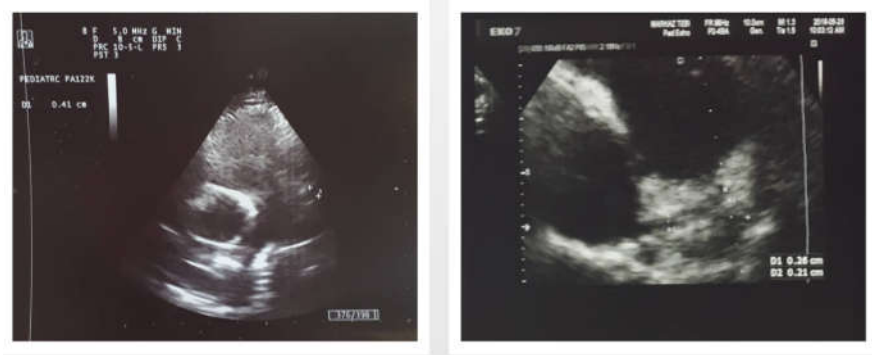نتیجه	نمونه آزمایش
۳۰/۰۰۰ (/۷۶)	WBC (Net %)
۱۳/۶gr/dl	Hemoglobin
۲۵۹۰۰۰/mm <sup>3</sup>	Platelet
۶۶mm/h	ESR
۱۳۰mg/dl	CRP
Negative	Blood Culture
Negative	Throat Culture
Normal	Urine analysis

گوش و حلق و بینی انجام شد ولی با توجه به اینکه در سی تی فقط لنفادنوپاتی گزارش شده بود و آبسه‌ای در کار نبود جراحی رزکشن و اسپیراسیون صورت نگرفت.<sup>۷</sup> پس از پنج روز از شروع بیماری ضمن ادامه تب، بیمار دچار آرتريت زانوی چپ با افیوژن مختصر گردید. از این رو جهت بررسی بیماری کاوزاکی، اکوکاردیوگرافی انجام شد و آزمایشات تکمیلی درخواست شد (جدول ۲) که در آن کاهش بارزی در لوکوسیتوز، پلاکت و هموگلوبین و افزایش ESR مشهود بود. اکوکاردیوگرافی انجام شد که نرمال گزارش شد. ولی با توجه به تب بیش از پنج روز و عدم پاسخ مناسب به درمان آنتی‌بیوتیکی، سیر بالینی بیمار و آزمایشات انجام شده، دو روز پس از اکوکاردیوگرافی اولیه، با احتمال کاوزاکی برای بیمار مجدداً اکوکاردیوگرافی انجام شد که این بار اتساع (Ectasia) شریان نزولی قدامی چپ (LAD) به قطر حدود ۴ mm ( $LAD > 2/5 SD$ ) گزارش و بیماری کاوزاکی جهت

لنفادنیت، سن بیشتری نسبت به سایر مبتلایان دارند.<sup>۳</sup> جهت تشخیص کاوزاکی، وجود تب بیش از پنج روز همراه چهار معیار از پنج معیار کاوزاکی (کونژکتیویت دوطرفه غیرچرکی بولبار، اریتم مخاط دهان و حلق با زبان توت فرنگی و اریتم و خشکی لب‌ها، ادم و اریتم دست‌ها و پاها، راش در شکل‌های مختلف و لنفادنوپاتی گردنی غیرچرکی یک‌طرفه بالای ۱/۵ cm) نیاز است. در صورتی که بیمار چهار معیار را کامل نکند و فاکتورهای واکنش‌دهنده فاز حاد بالا باشد، برای بیمار آزمایشات تکمیلی درخواست می‌شود که در صورت وجود سه آزمایش مختل درمان کاوزاکی شروع می‌شود (آلبومین پایین، آلانین ترانسفراز بالا، پلاکت بالا، لوکوسیتوز و پیوری ادراری)، ولی در صورتی که آزمایش مختل کامل نشود، جهت بیمار اکوکاردیوگرافی انجام می‌شود که در صورت درگیری و اکتازی LAD یا RCA، تشخیص کاوزاکی خواهد بود. کاوزاکی می‌تواند با عوارض قلبی از جمله اکتازی و آنوریسم عروق کرونر همراهی داشته باشد که در صورت عدم تشخیص به موقع و رخداد عوارض فوق، بنابراین بر آن شدیم تا مورد کودک ۱۰ ساله‌ای را معرفی کنیم که با لنفادنیت و تب مراجعه کرده بود و با ادامه بررسی برای وی تشخیص کاوزاکی داده شد و تحت درمان قرار گرفت.

## معرفی بیمار

بیمار، پسر ۱۰ ساله‌ای بود که با شکایت تب، تورم و درد گردن از دو روز پیش، مراجعه کرده بود. سابقه مصرف داروی خاصی به جز استامینوفن را نمی‌داد. در معاینه تورم شدید ناحیه ساب مندیولار سمت راست با سطح اریتماتو دیده می‌شد. سایر معاینات بیمار نرمال بود. با توجه به تورم بسیار شدید و تنفس سخت بیمار، احتمال آبسه رتروفارنژیال مطرح گردید و برای وی سی تی اسکن گردن با کنتراست انجام شد (شکل ۱). سی تی اسکن، مطرح‌کننده لنف‌نودهای متعدد در سمت راست گردن به همراه التهاب و شک به آدنیت باکتریال بود. بیمار با تشخیص لنفادنیت تحت درمان با کلیندامایسین وریدی قرار گرفت. پس از ۴۸ ساعت بیمار همچنان تب‌دار بود و اریتم سطح پوست به ناحیه گردن گسترش یافت. با شک به فاشییت نکروزان (Necrotizing fasciitis) به رژیم آنتی‌بیوتیک بیمار آمیکاسین و پنی‌سیلین وریدی اضافه گردید. جهت بیمار مشاوره با متخصص



شکل ۲: اکوکاردیوگرافی بیمار و بررسی عروق کرونر. تصویر سمت راست: اکوکاردیوگرافی اولیه که سایز عروق LAD نرمال می‌باشد. تصویر سمت چپ: اکوکاردیوگرافی پس از دو روز که در آن اکتازی LAD مشهود است.

یافت و سپس دوز اسپرین به (۳ mg/kg) کاهش داده شد. در پیگیری‌های بعدی، در هفته ششم، علائم بیمار کاملاً از بین رفته بود و تظاهر جدیدی نداشت و در اکوکاردیوگرافی اتساع شاخه اصلی کرونری چپ کاهش داشت.

### بحث

عدم پاسخ به درمان آنتی‌بیوتیکی در لنفادنیت چرکی، می‌بایست موجب تجدیدنظر در تشخیص شود. به طوری که برخی از عوامل مثل بدخیمی‌ها، ارگانیسم‌های عفونی غیر شایع و بیماری کلاژن واسکولار و در اطفال بیماری‌هایی مانند کاوازاکی را مدنظر قرار داد. بیماری کاوازاکی یکی از علل لنفادنیت گردنی می‌باشد که حتی در صورتی که معیارهای کاوازاکی در بیمار مبتلا به لنفادنیت گردنی مقاوم به درمان کامل نشود، می‌بایست مدنظر قرار گیرد.

جدول ۲: آزمایشات اولیه بیمار سه روز پس از بستری

نتیجه	نمونه آزمایش
۹۱۸۰ (/۸۰)	WBC (Net %)
۱۲ gr/dl	Hemoglobin
۱۴۵ mm <sup>3</sup>	Platelet
۹۲ mm/h	ESR
۱۵۰ mg/dl	CRP
۶۱ U/l	ALT
۴۶ U/l	AST
۲/۵ U/l	ALBUMIN
۱۷/۶ ng/ml	PROCALCITONIN

بیمار مطرح شد (شکل ۲). بیمار تحت درمان IVIG وریدی (۲ gr/kg) و اسپرین خوراکی (۸۰ mg/kg) قرار گرفت. طی ۴۸ ساعت تب بیمار قطع و سایر علائم از جمله سایز لنفادنیت و آرتراژی بیمار کاهش

جدول مطالعات مشابه

نویسنده	سال انتشار	مجله	عنوان
Qianyun C. و همکاران <sup>۸</sup>	۲۰۱۵	Baltimore Medicine	کودک سه ساله با تب و لنفادنیت دردناک و شک به آبسه پارافارنژیال که تحت بیوپسی قرار گرفت و در نهایت با کامل شدن معیارها، تشخیص کاوازاکی داده و درمان شد.
Deniz A. و همکاران <sup>۹</sup>	۲۰۱۳	Turk Patoloji Derg	بیمار ۴۰ ساله که با لنفادنیت گردنی مقاوم به آنتی‌بیوتیک مراجعه کرده بود که با بیوپسی صورت گرفته، تشخیص اکتینومایسس شد.
Singh JM و همکاران <sup>۱۰</sup>	۲۰۱۹	Clin Med Insights Ear Nose Throat	بیمار کودک ۱۱ ساله که با لنفادنیت گردنی مزمن مراجعه و در نهایت تشخیص کیکوجی فوجیماتو داده شد.

## References

1. Rossi FdS, Silva MFCd, Kozi KT, Camargo LFA, Rossi FFP, Silva CA, et al. Extensive cervical lymphadenitis mimicking bacterial adenitis as the first presentation of Kawasaki disease. *Einstein (São Paulo)* 2015;13(3):426-9.
2. Jun WY, Ann YK, Kim JY, Son JS, Kim S-J, Yang HS, et al. Kawasaki disease with fever and cervical lymphadenopathy as the sole initial presentation. *Korean Circ J* 2017;47(1):107-14.
3. Kanegaye JT, Van Cott E, Tremoulet AH, Salgado A, Shimizu C, Kruk P, et al. Lymph-node-first presentation of Kawasaki disease compared with bacterial cervical adenitis and typical Kawasaki disease. *J pediatr* 2013;162(6):1259-63. e2.
4. Kim JS, Kwon SH. Atypical Kawasaki disease presenting as a retropharyngeal abscess. *Braz J Otorhinolaryngol* 2016;82(4):484-6.
5. Nozaki T, Morita Y, Hasegawa D, Makidono A, Yoshimoto Y, Starkey J, et al. Cervical ultrasound and computed tomography of Kawasaki disease: comparison with lymphadenitis. *Pediatr Int* 2016;58(11):1146-52.
6. Dengler LD, Capparelli EV, Bastian JF, Bradley DJ, Glode MP, Santa S, et al. Cerebrospinal fluid profile in patients with acute Kawasaki disease. *Pediatr Infect Dis J* 1998;17(6):478-81.
7. Behrman RE, Vaughan III VC. Nelson textbook of pediatrics: WB Saunders company; 1983.
8. Cai Q, Luo R, Gan J, Zhang L, Qu Y, Mu D. Kawasaki disease mimicking a parapharyngeal abscess: a case report. *Medicine* 2015;94(17).
9. Deniz A. Actinomyces lymphadenitis: case report. *Turk J Pathol* 2013;29(1):080-2.
10. Singh JM, Shermetaro CB. Kikuchi-Fujimoto disease in Michigan: a rare case report and review of the literature. *Clin Med Insights Ear Nose Throat* 2019;12:1179550619828680.

## Resistant cervical lymphadenitis in a 10-year-old child: *case report*

Zohreh Shalchi M.D.<sup>1</sup>  
Katayoun Borhani M.D.<sup>2</sup>  
Hamid Eshaghi M.D.<sup>2</sup>  
Mahmoud Khodabandeh M.D.<sup>2\*</sup>

1- Department of Pediatrics, Besat Hospital, Hamadan University of Medical Sciences, Hamadan, Iran.

2- Department of Pediatric's Infectious Diseases, Pediatric's Center of Excellence, Children's Medical Center, School of Medicine, Tehran University of Medical Sciences, Tehran, Iran.

\* Corresponding author: Children's Medical Center, Dr. Gharib Ave., Keshavarz Blvd., Tehran, Iran.  
Tel: +98-21-61472011  
E-mail: khodabandeh@farabi.tums.ac.ir

### Abstract

Received: 23 Nov. 2020 Revised: 19 Dec. 2020 Accepted: 12 Apr. 2021 Available online: 21 Apr. 2021

**Background:** Purulent cervical lymphadenitis presents with different manifestations such as fever and Erythema of the skin at the site of infection. The appropriate treatment for purulent lymphadenitis are antibiotics. If there is no response to antibiotic treatment, other causes should be considered, including uncommon infectious causes (for example Mycobacterium infections or fungal infections), malignancy and Kawasaki diseases, etc. This study aimed to introduce a child with suspected purulent cervical lymphadenitis, who was initially presented with purulent lymphadenitis and was treated with broad-spectrum antibiotics. Due to the lack of response to treatment, further laboratory and clinical examinations were performed for him, then he was diagnosed with Kawasaki disease.

**Case Presentation:** A 10-year-old boy with fever and severe cervical lymphadenitis was referred to Tehran Children's Medical Center Hospital in May 2018. He had leukocytosis in his lab test and the acute reactant phase was high. He was diagnosed with purulent lymphadenitis and he was treated with broad-spectrum antibiotics. But no therapeutic response was observed, the patient's fever continued and erythrocyte sedimentation rate (ESR) increased in the laboratory tests. The patient's knee developed arthralgia, and Inflammation of the neck spread to the chest wall. Therefore echocardiography was performed. The patient's left anterior descending artery (LAD) had ectasia in echocardiography (LAD>2/5 SD). The patient was diagnosed with atypical Kawasaki disease, therefore the appropriate treatment was started for him and a dramatic clinical response was seen. His fever stopped and the patient's cervical lymphadenitis had completely improved. In the follow-up, the patient's left anterior descending artery (LAD) ectasia was resolved.

**Conclusion:** Kawasaki disease is one of the causes of cervical lymphadenitis in children. If a patient with suspected purulent lymphadenitis is treated with appropriate antibiotics but no adequate response is seen, Kawasaki disease should be considered and the patient must be re-evaluated for Kawasaki disease.

**Keywords:** coronary aneurysm, lymphadenitis, Kawasaki.