

اثر پنتوکسی فیلین بر بهبود پرفوراسیونهای تروماتیک پرده صماخ خوکچه هندی

دکتر امیرآروین سازگار (استادیار)*، دکتر علیرضا کریمی یزدی (دانشیار)*، دکتر سعید امانپور (جراح و متخصص)**، دکتر

خالد دولابی (دستیار ارشد)*

* گروه گوش و حلق و بینی و جراحی سر و گردن

** دانشکده دامپزشکی

چکیده

مقدمه: پرفوراسیون پرده صماخ به عنوان نشانه‌ای از بیماری‌های مختلف گوش‌ی دارای علل متعدد و فراوانی هستند، از جمله پارگی‌های تروماتیک که اغلب موارد به طور خودبه خود بهبود می‌یابند. باین وجود غالباً پرفوراسیون‌های بزرگ و پایدار محتاج مداخله متخصص گوش و حلق و بینی می‌باشند. اخیراً از موادی همچون: اسید هیالورونیک (Hyaluronic Acid) و فاکتور رشد اپی‌درمال جهت تحریک ترمیم پرده صماخ استفاده شده که اثر بخشی آنها تا حدی اثبات شده است. پنتوکسی فیلین (Pentoxifylline) دارویی است که آثار آنتی ترومبوتیک آن شناخته شده و باعث افزایش پرفیوژن بافتی گشته و ترمیم زخم را بهبود می‌بخشد. بدین دلیل ما در این مطالعه از این دارو جهت بررسی اثر آن در افزایش میزان بهبودی پارگی تروماتیک پرده صماخ استفاده کرده‌ایم.

مواد و روشها: این مطالعه بصورت آینده‌نگر انجام شده و اثر پنتوکسی فیلین را روی ترمیم پارگی تروماتیک پرده صماخ ۳۲ عدد گوش خوکچه هندی نشان می‌دهد. به ۸ عدد خوکچه هندی (یا به عبارتی ۱۶ عدد گوش) بر پایه دوزاز دارو در مطالعات قبلی (۱) پنتوکسی فیلین با دوز ۲۰ میلی گرم بصورت داخل پری‌توتن و به ۸ عدد خوکچه هندی دیگر سرم نمکی نرمال‌سالین به مقدار ۱ سی سی بصورت دو بار در روز تزریق می‌شد.

یافته‌ها و نتیجه‌گیری: مطالعه نهایی اتومیکروسکوپی بعد از گذشت ۳ هفته نشان دهنده عدم وجود اختلاف عمده در میزان ترمیم پرده صماخ در گروه پنتوکسی فیلین نسبت به گروه کنترل بوده است.

مقدمه

پرفوراسیون پرده صماخ تظاهر شایع ضربه و صدمه به گوش بوده و به چهار گروه اصلی تقسیم می‌شوند (۲):

- ۱- فشاری (Compressive)
 - ۲- حاصل از وسایلی مانند : گوش پاک کن (Cotton-tipped)
 - ۳- اجسام ریز داغ (حاصل از جوشکاری فلزات)
 - ۴- صدمات انفجاری (ترکیدن بمب)
- بسیاری از پارگی‌های پرده صماخ در اثر تروما بطور خودبخود بهبود می‌یابند، با این حال درصد قابل ملاحظه‌ای از این پارگی‌ها ترمیم نیافته و برای بیمار مشکلات متعددی را بوجود می‌آورند (۲،۳،۴).

علائم ضربه و صدمه به گوش غیر از پرفوراسیون شامل : کاهش شنوایی، وزوز گوش و احساس پری گوش می‌باشد. هرگونه علائمی از سرگیجه یا کاهش شنوایی شدید حسی عصبی نشانگر صدمه به گوش داخلی می‌باشد (۲،۳).

استراتژی‌های درمانی جهت پرفوراسیون‌های تروماتیک پرده صماخ یا حاصل از عفونت حاد گوش میانی شامل:

- ۱- اقدامات حمایتی : همچون رعایت بهداشت گوش و جلوگیری از ورود آب به داخل آن می‌باشند. مسلم است در صورت عفونت یا پارگی وسیع این روش کارآیی ندارد (۳،۴).

۲- استفاده از Paper patch (کاغذ سیگار): هرچند که توسط بعضی محققین مورد دفاع قرار گرفته ولی اثری روی میزان بهبود و یا نتیجه بهبود نداشته است (۴).

۳- میرنگوپلاستی: با استفاده از فاشیایا پری کوندریوم که به طریق مختلف انجام‌پذیر است.

۴- آلترناتیوهای دیگر: پوشاندن نقص موجود در پرده صماخ با کمک هیالورونیک اسید که به علت چسبندگی بسیار بالایی که دارد باعث تسریع بستن پرفوراسیون‌های تروماتیک پرده صماخ می‌گردد (۶،۷). بطور مشابهی نشان داده شده است که فاکتور رشد اپی‌تلیال (EGF) می‌تواند ترمیم پرده صماخ را در حیوانات تسریع کند (۸،۹). این عوامل ممکن است

جانشین‌های مؤثری به جای میرنگوپلاستی در پرفوراسیون‌های پایدار پرده صماخ تلقی شوند. درپارگی‌های پرده صماخ آنچه که از اهمیت زیادی برخوردار است در معرض قرارگرفتن گوش میانی و در مواردی گوش داخلی است. در حقیقت پرده صماخ سدی در مقابل ورود آلودگی به گوش میانی بوده و پارگی آن حتی برای مدت کوتاه این سد را از بین می‌برد (۲،۳،۴،۵). در صورتی که ترمیم پرده صماخ صورت نگیرد عوارض پرفوراسیون آن می‌تواند خطرناک و حتی تهدیدکننده حیات باشد. هر اقدام مداخله‌گری که بتواند پیش‌آگهی ترمیم پرفوراسیون پرده صماخ را بهبود بخشد با توجه به کاهش همزمان عوارض احتمالی و هزینه‌های مربوطه حائز اهمیت است. با توجه به مطالعات انجام شده در زمینه استفاده از مواد مختلف محرک رشد اپی‌تلیوم و افزایش دهنده خون‌رسانی اپی‌تلیوم در منابع مختلف و نتایج مربوطه، برآن شدیم که نقش پنتوکسی‌فیلین را در زمینه پرفوراسیون تروماتیک بررسی کنیم (۱).

پنتوکسی‌فیلین (Trental) یک متیل‌گزامتین است که دارای خواص آنتی‌ترومبوتیک بوده و باعث بهبود پرفیوژن و ترمیم زخم در حالات مختلف پاتولوژیک می‌گردد (۱،۲،۳،۴،۵،۶،۷،۸،۹،۱۰).

همچنین نشان داده شده است که پنتوکسی‌فیلین (Pentoxifylline) و یسکوزیته خون را کاهش داده است و به عنوان یک عامل افزایش توانایی تغییر شکل گلبولهای قرمز و کاهش تجمع پلاکتی عمل می‌نماید. بعلاوه جریان خون را به بافتهای ایسکمیک افزایش می‌دهد (۱،۲،۳،۴،۵،۶،۷،۸،۹،۱۰). علی‌رغم توانایی این دارو جهت تسریع بهبود زخم در حالات مختلف اثر آن روی ترمیم پرفوراسیون پرده صماخ تاکنون بطور وسیع مورد مطالعه قرار نگرفته است. از مطالعات محدودی که در این زمینه وجود دارد می‌توان به مطالعه آینده‌نگری که در دپارتمان گوش و حلق و بینی مرکز پزشکی نیروی دریایی آمریکا انجام شده اشاره نمود (۱). در این مطالعه اثر پنتوکسی‌فیلین بر روی ترمیم پرده صماخ ۵۰ خوکچه هندی ارزیابی شده و به کمک مطالعه سرریال و مقاطع هیستوپاتولوژیک پرده صماخ تفاوت مهمی را در میزان بهبود یا کیفیت ترمیم بین گروه پنتوکسی‌فیلین و گروه کنترل به دست

یک روزن (Rozen) در اقدام مالتوس (Malleus) پرفوراسیونی به طول تقریبی ۴ میلی‌متر به صورت شعاعی (Radial) یا قوس‌دار (Curvilinear) داده و تا آنالوس ادامه می‌یافت.

به ۸ عدد خوکچه هندی (یا به عبارتی ۱۶ عدد گوش) بر پایه دوزاژ دارو در مطالعات قبلی (۱) پنتوکسی‌فیلین با دوز ۲۰ میلی گرم بصورت داخل پری‌توئن و به ۸ عدد خوکچه هندی دیگر سرم نمکی نرمال‌سالین به مقدار ۱ سی‌سی بصورت دو بار در روز تزریق می‌شد. قبل از هر تزریق محل توسط الکل ۷۰ درجه ضدعفونی شده و توسط سرنگ ۲ سی‌سی و با سر سوزن شماره ۲۲ بصورت زاویه ۳۰ درجه وارد پری‌توئن می‌شدیم تا احتمال پری‌توئیت یا خونریزی‌های داخل شکمی به حداقل خود برسد که خوشبختانه مشکلی در این مورد نداشتیم. خوکچه‌ها در قفسه‌های جداگانه و علامت‌گذاری شده نگهداری می‌شدند و ویتامین (ث) نیز بصورت مکمل غذایی روزانه همواره در اختیار هر دو گروه حیوانات گذاشته می‌شد. این کار به مدت ۳ هفته ادامه داد شد و بعد از ۳ هفته مجدداً خوکچه‌ها توسط داروی ترکیبی کتامین و زایلوزین بی‌هوش شدند و به وسیله میکروسکوپ (Zeiss) تحت معاینه اتومیکروسکوپی قرار گرفتند. در طی این مدت هیچکدام از خوکچه‌ها از بین نرفتند و هدف از مطالعه میکروسکوپی بعد از حدود ۳ هفته مقایسه میزان بهبود پرفوراسیون‌های پرده تمپان در دو گروه فوق بود.

یافته‌ها

از لحاظ عددی بین دو گروه مورد مطالعه در میزان بهبود پرفوراسیون‌های پرده صماخ اختلافی وجود داشت بدین معنی که در گروه پنتوکسی‌فیلین از ۱۶ گوش مورد مطالعه ۱۲ گوش بعد از گذشت ۳ هفته بطور کامل بهبود یافتند در حالی که در گروه شاهد از ۱۶ گوش ۸ گوش بعد از گذشت این مدت بهبود یافته بودند (جدول ۱).

نیاروندند. به عقیده ما بررسی قبلی نقایص را در برداشت از جمله: زمان مطالعه کوتاه بود (فقط حدود ۲ هفته)، می‌دانیم برای اینکه پنتوکسی‌فیلین اثر خود را بتواند اعمال کند حداقل ۲ تا ۶ هفته زمان نیاز دارد و این زمان جهت بررسی نتیجه نهائی کافی نبود، نقص دیگر این تحقیق پرفوراسیون شکاف مانند (Slit-like) ایجاد شده بود، در حقیقت اکثریت مواقع این نوع پارگی به سرعت ترمیم می‌شوند.

مواد و روش‌ها

ابتدا بر روی ۴ خوکچه هندی (یک عدد سفید رنگ و سه عدد سیاه رنگ) که جنسیت آنها نر و متوسط وزن آنها ۵۰ گرم بوده مطالعه مقدماتی (Pilot study) انجام شد. به دنبال آن تعداد ۱۳ خوکچه هندی (۴ خوکچه هندی سفید و ۹ خوکچه هندی سیاه و قهوه‌ای) تهیه نمودیم که همگی جنسیت نر و وزن متوسط پانصد گرم داشتند، مدت کوتاهی بعد از بی‌هوشی و سوراخ کردن تروماتیک پرده صماخ و احیاء تقریباً تمام خوکچه‌های سفید (۴ عدد) از بی‌هوشی خارج شده و زنده ماندند در حالی که ۵ عدد از خوکچه‌ها هندی رنگی از بی‌هوشی خارج نشدند و از بین رفتند و ۴ عدد دیگر باقی مانده خوکچه‌ها هندی رنگی نیز روز بعد از بین رفتند. جهت ادامه مطالعه با توجه به تعداد کم خوکچه‌های هندی باقی مانده تعداد ۱۲ عدد خوکچه هندی سفید رنگ با جنسیت نر و وزن متوسط ۵۰۰ گرم تهیه شد.

در این مرحله، خوکچه‌های هندی به دو دسته تقسیم شدند:

(۱) گروه دریافت کننده پنتوکسی‌فیلین

(۲) گروه دریافت کننده سرم نرمال سالین.

بی‌هوشی حیوانات با ترکیبی از هیدروکلریدکتامین (40

Ketamine hydrochloride mg/kg) و هیدرو-

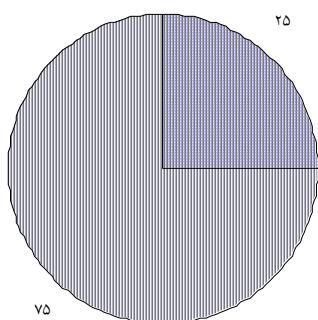
کلریدزایلازین (Xylazine hydrochloride 5 mg/kg) از

طریق تزریق داخل پری‌توئن IP صورت می‌گرفت و در صورت

نیاز هر نیم ساعت یک بار با همان ترکیب و مقدار، تزریق

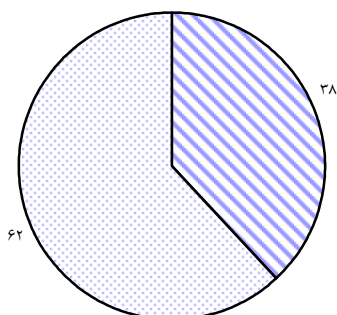
داخل پری‌توئن تکرار می‌شد. جهت ایجاد پارگی پرده توسط

درصد پرده‌های ترمیم‌یافته در گروه پنتوکسی‌فیلین
 درصد پرده‌های بهبودیافته در گروه پنتوکسی‌فیلین



نمودار شماره ۲- مقایسه پرده‌های صماخ در گروه درمان شده

درصد کلی پرده‌های صماخ بهبودیافته در دو گروه (شاهد و پنتوکسی‌فیلین)
 درصد کلی پرده‌های صماخ ترمیم‌یافته در دو گروه (شاهد و پنتوکسی‌فیلین)



نمودار شماره ۳- مقایسه پرده‌های صماخ در گروه شاهد و درمان شده

بحث

خوکچه هندی یکی از مورد قبول‌ترین مدل‌های حیوانی برای مطالعه ترمیم پرده صماخ می‌باشد. ثابت شده است که خوکچه هندی یک مدل عالی جهت مطالعه مهاجرت سطحی اپی‌تلیوم پرده صماخ و ترمیم پرفوراسیون‌های پرده صماخ است (۱۱،۱۲).

آنالیز اطلاعات به دست آمده توسط متد χ^2 تفاوت معنی داری را در مورد اثر بخشی پنتوکسی‌فیلین بر ترمیم پرده صماخ نشان نداد ($P=0.14$) (نمودارهای ۱ تا ۳).

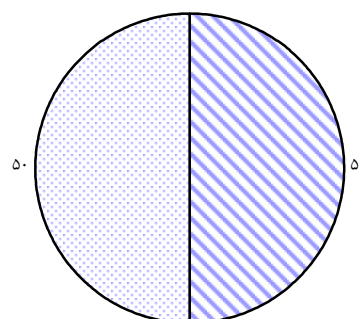
نکته جالب توجه دیگری که در این مطالعه دیده شد این بود که با گذشت زمان بیش از دو هفته لایه فیبروز نیز به عنوان لایه میانی نئوتمپان تشکیل می‌گردد و گاهی افتراق پرده سالم از پرده پرفوره تروماتیک بعد از گذشت سه هفته که بهبودی کامل پیدا کرده است مشکل خواهد بود.

جدول ۱- مقایسه بررسی ترمیم پرده صماخ بین گروه دریافت کننده پنتوکسی‌فیلین و گروه شاهد

نتیجه	RESPONSE		نتیجه
	۱/۰۰	۰/۰۰	
گروه شاهد	۱۶	۸	۸
	Count		
	% within GROUP	٪۵۰	٪۱۰۰
گروه پنتوکسی‌فیلین	۱۶	۱۲	۴
	Count		
	% within GROUP	٪۷۵	٪۲۵
نتیجه	۳۲	۲۰	۱۲
	Count		
	% within GROUP	٪۶۲/۵	٪۳۷/۵
نتیجه	۳۲	۲۰	۱۲
	Count		
	% within RESPONSE	٪۴۰	٪۶۶/۷
نتیجه	۳۲	۲۰	۱۲
	Count		
	% within RESPONSE	٪۱۰۰	٪۱۰۰

GROUP * PESPONSE Crosstabulation

درصد پرده‌های صماخ ترمیم‌یافته در گروه شاهد
 درصد پرده‌های صماخ بهبودیافته در گروه شاهد



نمودار شماره ۱- مقایسه پرده‌های صماخ در گروه شاهد

در مطالعه حاضر هدف ما تعیین اثر پنتوکسی‌فیلین در بهبود پرده تمپان بدنبال پرفوراسیون تروماتیک آن بود.

امتیازات مطالعه حاضر شامل: اندازه سوراخ پرده صماخ در حدود یک ربع پرده صماخ بوده و دیگر اینکه طول زمان مطالعه حدود ۳ هفته بود و می‌دانیم که پنتوکسی‌فیلین برای نشان دادن حداکثر اثر دارویی خود به حدود ۲ تا ۶ هفته زمان نیاز دارد.

معایب مطالعه حاضر شامل: به علت محدودیتهایی که وجود داشت تعداد خوکیچه‌های هندی مورد مطالعه کافی نبود و ممکن است گونه حیوانی دیگری با سرعت کمتر رشد اپی‌تلیالی پرده صماخ جهت مطالعه اثر دارو روی میزان ترمیم پرده صماخ مناسب‌تر باشد.

پیشنهاد می‌شود با توجه به اختلاف عددی موجود در میزان ترمیم پرده صماخ در این مطالعه و با دقت در مطالعه نخست انجام شده در دپارتمان گوش و حلق و بینی نیروی دریایی آمریکا (ویرجینیا) و تغییراتی که در آن مطالعه انجام شد، این مطالعه را با تعداد نمونه بیشتری از خوکیچه‌های هندی و یا نمونه حیوانی دیگری با رشد اپیتلیومی کمتر و همچنین احتمالاً با درصد بزرگتری از پرفوراسیون پرده صماخ انجام داد. باید توجه کرد عدم وجود عروق خونی قابل توجه در پرده صماخ نسبت به سایر مناطق شاید تاثیر اثبات شده پنتوکسی‌فیلین را بر میکروسیرکولاسیون فلپ‌های دیگر نداشته باشد.

حرکت اپی‌تلیوم پرده تمپان در خوکیچه هندی از تحتانی به فوقانی به میزان ۱-۰/۵ میلی‌متر در روز می‌باشد، یعنی به میزان ده برابر سرعت ترمیم پرده تمپان در انسان، بنابراین ترمیم پرده تمپان خوکیچه هندی سریع رخ داده و در مدت زمان نسبتاً کوتاهی قابل مشاهده خواهد بود. (۱۲) اما تا ۹ روز بعد از تروما بافت فیبرو پرفوراسیون را پر نمی‌کند (۱۱).

به دلیل تجربه زیادی که در مورد خوکیچه هندی وجود دارد، این حیوان یک مدل عالی جهت بررسی اثر پنتوکسی‌فیلین روی پروسه التیام پرده تمپان است.

مطالعه آینده نگری در دپارتمان گوش و حلق و بینی مرکز پزشکی نیروی دریایی آمریکا انجام شده بود که اثر پنتوکسی‌فیلین را روی ترمیم پرده صماخ ۵۰ مورد خوکیچه هندی ارزیابی کنند (۱). مطالعات پی در پی و مقاطع هیستوپاتولوژیک پرده صماخ تفاوت مهمی را در میزان بهبود یا کیفیت ترمیم بین پنتوکسی‌فیلین و گروه کنترل نشان نداد. به عقیده ما بررسی قبلی نقایص را در برداشت از جمله: زمان مطالعه کوتاه بود (فقط حدود ۲ هفته) و می‌دانیم برای اینکه پنتوکسی‌فیلین اثر خود را بتواند اعمال کند حداقل ۲ تا ۶ هفته زمان نیاز دارد و این جهت بررسی نتیجه نهائی کافی نبود مسئله دیگر نوع پرفوراسیون بود که شکاف مانند (Slit-like) بود و می‌دانیم که اکثریت مواقع این نوع پارگی خود به خود ترمیم می‌شوند (۲،۳).

منابع

1. Lim AA, Washington AP: Effect of pentoxifylline on the healing of guinea pig tympanic membrane, *Ann Otol Rhinol Laryngol*. 2000 Mar, 109(3): 262-6.
۲. صدرحسینی سید موسی، صادقی محمد، سازگار امیرآروین: مبانی گوش، گلو و بینی، فصل ۷، صدمات تروماتیک به پرده تمپان و استخوانچه‌های گوش. انتشارات برای فردا، ۱۳۸۲، ۹۳-۹۲.
3. Amadasun JE: An observational study of the management of traumatic tympanic membrane perforations, *J Laryngol Otol*. 2002, 116(3): 181-4.
4. Fagan P, Patel N: A hole in the drum. An overview of tympanic membrane perforations. *Aust Fam Physician*. 2002; 31(8): 707-10.
5. Voss SE, Rosowski JJ: Middle – ear function with tympanic membrane perforations.II.A simple model. *J Acoust sco. Am*. 2001; 110(3pt 1): 1445-52.
6. Hellstrom S, Laurent C: Hyaluronan and healing of tympanic membrane perforations. An experimental Study. *Acta otolaryngol Suppl*. 1987 (suppl 442): 81-7.
7. Guneri EA, Tekin S: The effects of hyaluronic acid, epidermal growth factor, and mitomycin in an experimental model of acute traumatic tympanic membrane perforation. *Otol Neurotol*. 2003; 24(3):371-6.
8. Ma Y, Zhao H: Topical treatment with growth factor for tympanic membrane perforations: progress towards clinical application. *Acta Otolaryngol*. 2002; 122(6): 586-99.
9. Hakuba N, Taniguchi M: A new method for closing tympanic membrane perforations using basic fibroblast growth factor. *Laryngoscope*. 2003; 113(8): 1352-5.
10. Karacaoglan N, Akbas H: Effect of parenteral pentoxifylline and topical nitroglycerin on skin flap survival. *Otolaryngol Head and Neck surg*. 1999; 120(2) : 272-4.
11. Johson A, Hawke M: The function of migratory epidermis in the healing of tympanic membrane perforations in guinea pig. *Act otolaryngol (stockh)* 1987; 103:81-6.
12. Johnson AP, Smallman LA, Kent SE: The mechanism of healing of tympanic membrane perforations: a tow-dimensional histological study in guinea pig. *J otolaryngol* 1985; 4: 327-64.

