

فیستول آپاندیس به مثانه با تظاهر یک ضایعه تومورال مثانه در یک دختر مبتلا به کیستیک فیبروزیس: یک گزارش موردی

چکیده

دریافت: ۱۴۰۰/۰۷/۲۱ ویرایش: ۱۴۰۰/۰۷/۲۸ پذیرش: ۱۴۰۰/۱۲/۲۳ آنلاین: ۱۴۰۱/۰۱/۰۱

زمینه و هدف: فیستول آپاندیس به مثانه در بیماران مبتلا به کیستیک فیبروزیس، موردی نادر است که لحاظ آن در تشخیص‌های افتراقی درد شکم این بیماران مهم می‌باشد. این مورد سومین گزارش از این نوع در بیماران کیستیک فیبروزیس می‌باشد.

معرفی بیمار: در این مقاله یک دختر نه ساله ایرانی مبتلا به کیستیک فیبروزیس که در دی ماه سال ۱۳۹۹، با تشخیص توده مثانه در بیمارستان مرکز طبی کودکان دانشگاه علوم تهران، تحت عمل جراحی قرار گرفت، گزارش می‌شود. در حین جراحی مشخص گردید که این توده در واقع آپاندیس بیمار با تهاجم به دیواره مثانه است، که به صورت توده مثانه تظاهر کرده است.

نتیجه‌گیری: نظر به این‌که دردهای شکمی یک عارضه نسبتاً شایع در بیماران کیستیک فیبروزیس می‌باشد، توجه به علل نسبتاً ناشایع‌تر نیز در این بیماران، در صورت عدم پاسخ به درمان‌های معمول لازم می‌باشد.

کلمات کلیدی: آپاندیس، تومور مثانه، کیستیک فیبروزیس، فیستول.

حمید ارشدی^۱، پویا حکمتی^{۱*}،
حجت‌الله راجی^۲، محمد واسعی^۳،
مهرداد مهدی‌زاده^۴

۱- گروه ارولوزی کودکان، مرکز طبی کودکان، قطب کودکان، دانشگاه علوم پزشکی تهران، تهران، ایران.

۲- گروه جراحی کودکان، مرکز طبی کودکان، قطب کودکان، دانشگاه علوم پزشکی تهران، تهران، ایران.

۳- گروه پاتولوژی، مرکز طبی کودکان، قطب کودکان، دانشگاه علوم پزشکی تهران، تهران، ایران.

۴- گروه رادیولوژی، مرکز طبی کودکان، قطب کودکان، دانشگاه علوم پزشکی تهران، تهران، ایران.

* نویسنده مسئول: تهران، خیابان غربی، دانشگاه علوم پزشکی تهران، قطب کودکان، مرکز طبی کودکان، گروه ارولوزی کودکان.

تلفن: ۰۲۱-۶۶۵۶۴۰۰

E-mail: pooya.hekmati@gmail.com

مقدمه

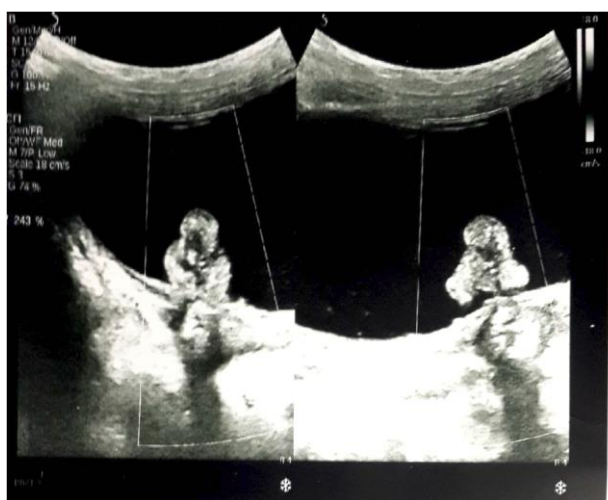
در بررسی متون پزشکی، تاکنون در کل ۱۱۶ مورد از فیستول آپاندیس به مثانه در افراد مختلف و تنها سه مورد در بیماران با کیستیک فیبروزیس گزارش شده است.^{۱-۳} (جدول ۱). علائم شایع در این بیماران، اکثراً به صورت عفونت‌های ادراری مکرر، پنوماتوری (Pneumatiria)، فیکالوری (Fecaluria)، و ادرار کدر می‌باشد.

فیستول آپاندیس به مثانه، یک عارضه نادر در ارتباط با آپاندیس می‌باشد که اکثراً در بیمار مبتلا به آپاندیسیت که با درمان دارویی حمایتی، علائم حاد آن برطرف شده و بهبودی نسبی پیدا کرده است، ایجاد می‌شود.

جدول ۱: موارد پیشین گزارش شده فیستول آپاندیس به مثانه در یک بیمار مبتلا به کسیتیک فیبروزیس

نویسندگان	سال انتشار	مجله	عنوان
Cakmak MA و همکاران ^۲	۱۹۹۷		یک دختر ۱۶ ساله که به دنبال عفونت ادراری مکرر، تحت بررسی قرار گرفته است. فیستول به صورت یک توده سه cm با ترشحات چرکی در نوک آن در مثانه رویت شده است که تحت عمل جراحی برداشتن آپاندیس و ترمیم مثانه قرار گرفته است. در این مقاله فیستول آپاندیس به مثانه در یک بیمار کسیتیک فیبروزیس که به دنبال درمان آپاندیسیت حاد کمپلیکته شده است و دچار این فیستول شده است را گزارش کرده‌اند.
Ziparo V و همکاران ^۳	۱۹۹۸	Journal of Pediatric Surgery	

معرفی بیمار



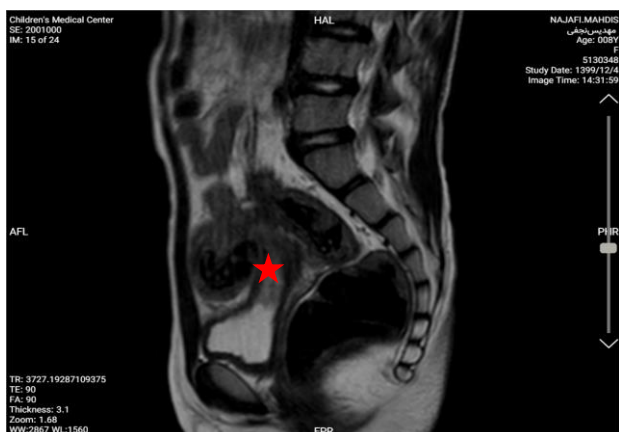تصویر ۱: نمای سونوگرافیک توده مثانه

دختر نه ساله با یک توده مثانه به ابعاد حدود ۲*۲ cm (تصویر ۱) که در حین انجام سونوگرافی شکمی-لگنی مشاهده شده بود، به کلینیک ارولوژی مرکز طبی کودکان دانشگاه علوم پزشکی تهران، در سال ۲۰۲۱ ارجاع داده شد.

بیمار یک مورد شناخته شده کسیتیک فیبروزیس و تحت درمان حمایتی همکاران ریه اطفال می‌باشد. در شرح حال، بیمار سابقه‌ای از علائم ادراری (تحریکی یا انسدادی) نداشت. بیمار تنها سابقه‌ای از دردهای شکمی در سال گذشته را داشت که با درمان دارویی به‌طور نسبی کنترل شده بودند.

در معاینه عمومی، رشد قدی-وزنی کمتر از نرمال بود. ریه‌ها در سمع دارای کراکل و شکم نرم و فاقد توده قابل لمس یا حسایت نقطه‌ای بود. آزمایشات اولیه بیمار، بجز آنمی در زمینه بیماری مزمن، در محدوده نرمال بودند.

برای بیمار سی‌تی اسکن با کانتراست خوراکی و وریدی درخواست شد. در کلیشه‌های سی‌تی اسکن، احتمال وجود رابدومیوسارکوم با منشا اندام تناسلی داخلی (رحم-واژن) قابل رد کردن نبود. بنابراین، با پیشنهاد رادیولوژیست، برای بیمار MRI شکم و لگن با و بدون گادولونیوم درخواست شد. در بررسی MRI (تصویر ۲) وجود توده مثانه، بدون درگیری اندام تناسلی داخلی و یا سیستم گوارشی، توسط همکاران رادیولوژیست گزارش گردید. بیمار جهت بررسی توده مثانه و انتخاب روش درمانی مناسب، کاندید انجام سیستوسکوپی و واژینوسکوپی شد. در واژینوسکوپی، مخاط و دیواره‌های واژن نرمال و سرویکس بدون ضایعه پاتولوژیک رویت شد.



تصویر ۲: نمای MRI توده مثانه. توده با ★ مشخص شده است.

التهاب و پولیپ، چسبیده به قسمتی از مخاط مثانه به همراه تغییرات Cystic Glandular گزارش گردید.

بحث

کیستیک فیبروزیس یک بیماری ارثی همراه با اختلال در ترشحات غدد برون ریز است که منجر به عفونت‌های مزمن ریوی و اختلالات جذبی-گوارشی می‌شود.

فیستول آپاندیس به مثانه، یک عارضه نادر در ارتباط با آپاندیس می‌باشد که اکثراً در یک بیمار با آپاندیسیت حاد که با درمان دارویی حمایتی، علائم حاد آن برطرف شده و بهبودی نسبی پیدا کرده است، ایجاد می‌شود. این افراد معمولاً سال‌ها پس از آن با علائم ادراری، مراجعه می‌نمایند.

در بررسی متون پزشکی، تاکنون در کل ۱۱۶ مورد از فیستول آپاندیس به مثانه در افراد مختلف گزارش شده است.^۱ در بیمار ما، عدم رویت آپاندیس در حین جراحی، در کنار عدم سابقه جراحی بر روی آپاندیس و یافتن فیستول در محل آناتومیک آپاندیس (سکوم)، حاکی از این می‌باشد که منشا فیستول بیمار آپاندیس بوده است. بیمار ما سومین مورد از یک بیمار کیستیک فیبروزیس با فیستول آپاندیس به مثانه می‌باشد.^{۲،۳}

علائم شایع در این بیماران، اکثراً به صورت عفونت‌های ادراری مکرر، پنوماتوری، فیکالوری و ادرار کدر می‌باشد. مورد جالب توجه در بیمار ما این نکته بود که با وجودی که آپاندیس وارد مثانه شده بود اما فضای سیستم گوارشی-ادراری بهم ارتباطی پیدا نکرده بودند و به همین علت، بیمار ما فاقد علائم ذکر شده در هنگام مراجعه بود. بیمار صرفاً از دردهای دوره‌ای شکم شکایت داشت که این دردهای دوره‌ای، به جز در زمینه بیوست که در بیماران کیستیک فیبروزیس وجود دارد، در این مورد خاص، احتمالاً پروسه التهابی و تهاجم آپاندیس به مثانه نیز در ایجاد این دردها موثر بوده است.

تشخیص این فیستول مشکل و اغلب در حین عمل جراحی داده می‌شود. در چندین بیمار، این فیستول‌ها در بررسی‌ها به دنبال عفونت‌های ادراری مقاوم به درمان وحتى در یک بیمار پس از ۲۰ سال، به تشخیص نهایی این مشکل رسیده‌اند.^۴

در بررسی اندوسکوپی مثانه، ضایعه پولیپوئید در دیواره پشتی مثانه در محل اتصال دیواره خلفی و فوقانی، با اندازه تقریبی دو cm مشاهده شد. برخلاف سایر تومورهای مخاطی مثانه، در این مورد ظاهر توده نمای پایپلر و یا خونریزی‌دهنده نداشت.

با توجه به حجم و موقعیت توده، امکان برداشتن آن به روش اندوسکوپی (با توجه به کوتاه و کوچک بودن رزکتوسکوپ (Resectoscope) اطفال) مقدور نبود. بنابراین، بیمار با تشخیص اولیه توده مثانه و با هدف سیستمی پارشیل، تحت عمل جراحی قرار گرفت.

در حین عمل، محیط توده با حاشیه یک cm از مخاط و جدار نرمال مثانه آزاد گردید. اما پایه توده تا خارج مثانه و متصل به قسمتی از روده بیمار (ناحیه ایلئوسکال) رویت شد. چسبندگی در ناحیه ایلئوم و سکوم و ابتدای کولون صعودی آزاد گردید. دیواره سکوم ملتهب و ضخیم به همراه غدد لنفاوی متعدد و بزرگ در مزوی آن، یافت شد.

آپاندیس بیمار نیز در محل آناتومیک آن قابل تشخیص و رویت نبود. با توجه به یافته‌های حین عمل، از همکار محترم جراح اطفال نیز جهت ویزیت بیمار و ارایه نظر در مورد ادامه روند جراحی، مشورت خواسته شد. با کمک همکار جراح اطفال، پایه توده با حاشیه یک cm از سکوم بیمار آزاد شد و جهت Frozen Section ارسال گردید.

از غدد لنفاوی مزوی بیمار نیز نمونه جهت Frozen Section ارسال گردید. در ناحیه سکوم بیمار پولیپ‌های مخاطی متعدد نیز رویت گردید که از تعدادی از آن‌ها هم نمونه‌برداری شد و جهت پاتولوژی ارسال گردید.

با احتمال وجود توده سکوم با گسترش به مثانه، بیمار کاندید همی‌کولکتومی راست بود، اما در پاسخ Frozen Section در حین عمل، شواهدی دال بر بدخیمی در توده مثانه، پایه آن و همچنین پولیپ‌های روده و یا غدد لنفاوی، توسط پاتولوژیست گزارش نشد. بنابراین محل برداشتن پایه تومور در ناحیه سکوم، در دو لایه ترمیم شد. مثانه بیمار نیز ترمیم گردید و بیمار پس از یک روز بستری در ICU و پنج روز بستری در بخش، پس از شروع و تحمل مواد خوراکی، با حال عمومی خوب، در روز ششم پس از عمل با سوند ادراری از بیمارستان ترخیص شد.

در ویزیت فالوآپ بیمار، سوند ادراری خارج گردید و در گزارش پاتولوژی Permanent، قسمتی از مخاط نرمال کولون به همراه

در مواردی که تشخیص پیش از عمل داده شده است، درمان لاپاراسکوپی یا برخورد درمانی Robotic Assisted Laparoscopic همراه با نتایج موفقیت آمیزی بوده اند.^۷ نتیجه گیری: نظر به اینکه دردهای شکمی یک عارضه نسبتا شایع در بیماران کیستیک فیبروزیس می باشد، توجه به علل نسبتا ناشایع تر نیز در این بیماران، در صورت عدم پاسخ به درمان های معمول لازم می باشد. کیس مورد نظر یک مورد نادر می باشد و از آنجا که تعداد این دسته از بیماران در literature بسیار کم می باشند، بنابراین آشنایی با سیر بیماری، توجه به مسیر درمانی و لحاظ کردن احتمال وقوع چنین مواردی در برخورد با بیماران کیستیک فیبروزیس لازم می باشد.

در اکثر بیماران، این فیستول با سابقه آپاندیسیت دیده می شود. بجز آپاندیسیت، موارد دیگری که در متون پزشکی به عنوان علل زمینه ای و یا تصویر بالینی در حین مراجعه ذکر شده اند عبارتند از: بیمار با هیرشپرونک، بیمار با علایم متابولیک و اسیدوز هیپوکالمیک هیپرکلرمیک شدید، بیمار با سابقه رزکسیون اندوسکوپی توده مثانه و درمان داخل مثانه ای میتومایسین C، بیمار با آبسه لگنی و علایم ادراری که منجر به همی کولکتومی راست شده است و در موارد نسبتا نادری به دنبال تومورهای آپاندیس به ویژه کارسینوید آپاندیس و یا آدنوکارسینوم آپاندیس، بیماری کرون، آدنوم آپاندیس در زمینه HPV و اکتینوماکوز ایلئوسکال (ileocecal actinomycosis).^{۸ و ۹}

References

1. Feng TS, Rusnack S, Kaminski J, Fleshner P. Appendicovesical Fistula Following Transurethral Resection of Bladder Tumor With Mitomycin C. *Urology* 2016;89:e1-2.
2. Cakmak MA, Aaronson IA. Appendicovesical fistula in a girl with cystic fibrosis. *J Pediatr Surg* 1997;32(12):1793-4.
3. Ziparo V, Bocchetti T, Balducci G, Angelini D, Di Giacomo G, Mercantini P, et al. Fistola appendico-vescicale in un malato di fibrosi cistica [An appendiceal-vesical fistula in a patient with cystic fibrosis]. *G Chir* 1998;19(10):387-9.
4. K Keane S, Tebala GD. Appendicovesical fistula presenting as hypokalaemic hyperchloraemic metabolic acidosis: a case report. *Ann R Coll Surg Engl* 2019;101(6):e131-2.
5. Abubakar AM, Pindiga UH, Chinda JY, Nggada HA. Appendicovesical fistula associated with Hirschsprung's disease. *Pediatr Surg Int* 2006;22(7):617-8.
6. Izawa JI, Taylor BM, Denstedt JD. Appendicovesical fistula: case report and review. *Can J Urol* 1998;5(2):566-8.
7. Kibar Y, Yalcin S, Kopru B, Kaya E, Topuz B, Ebiloglu T. Robot-Assisted Laparoscopic Repair of Spontaneous Appendicovesical Fistula. *J Endourol Case Rep* 2016;2(1):111-3.

Appendicovesical fistula presenting as a bladder mass in a girl with cystic fibrosis: a case report

Hamid Arshadi M.D.¹
Pooya Hekmati M.D.^{1*}
Hojatollah Raji M.D.²
Mohammad Vasei M.D.³
Mehrads Mehdizadeh M.D.⁴

1- Department of Pediatric Urology, Children's Medical Center, Pediatrics Center of Excellence, Tehran University of Medical Sciences, Tehran, Iran.

2- Department of Pediatric Surgery, Children's Medical Center, Pediatrics Center of Excellence, Tehran University of Medical Sciences, Tehran, Iran.

3- Department of Pathology, Children's Medical Center, Pediatrics Center of Excellence, Tehran University of Medical Sciences, Tehran, Iran.

4- Department of Radiology, Children's Medical Center, Pediatrics Center of Excellence, Tehran University of Medical Sciences, Tehran, Iran.

* Corresponding author: Department of Pediatric Urology, Children's Medical Center, Pediatrics Center of Excellence, Tehran University of Medical Sciences, Qarib St, Tehran, Iran.
Tel: +98-21-66565400
E-mail: pooya.hekmati@gmail.com

Abstract

Received: 13 Oct. 2021 Revised: 20 Oct. 2021 Accepted: 14 Mar. 2022 Available online: 21 Mar. 2022

Background: Appendicovesical fistula in patients suffering from cystic fibrosis is a rare condition. Although this situation is so rare it should be considered in the differential diagnosis, dealing with a patient with cystic fibrosis and chronic abdominal pain with no response to primary management. To the best of our knowledge, this is the third case of appendicovesical fistula in a patient with cystic fibrosis.

Case presentation: In this paper, we are reporting a bladder lesion of a nine-year-old Iranian girl, a known case of cystic fibrosis, who was referred to pediatric urology clinic, Children's Medical Center, Tehran University of Medical Sciences. The girl is a known case of cystic fibrosis on regular follow-up who had chronic abdominal pain for about one year. While primary management had been failed for her, further workups were done by her pediatric pulmonologist. In her pelvic sonography, the radiologist reported a bladder lesion so she was referred to our clinic. Cystoscopy was done for her, but transurethral biopsy/resection was impossible according to the lesion location. The non-papillary nature of the lesion raised our concern about the possibility of genital rhabdomyosarcoma with bladder invasion. So, an Abdominopelvic CT scan and a pelvic MRI were also done for her. Intact uterus and vagina with an enhancing lesion at the dome of the bladder with some degree of inflammation/attachment around the adjacent GI tract were detected on her images. The urachal inflammatory/tumoral process could not be ruled out. So open surgical exploration was planned. During the attempt for surgical exploration and partial cystectomy, at the Children's Medical Center in December 2021, we found that the mass, is actually her appendix which has invaded the urinary bladder, and presented as a bladder lesion.

Conclusion: Abdominal pain is a relatively common complaint of patients with cystic fibrosis. Every caregiver or physician should consider rare conditions, dealing with a cystic fibrosis patient whose abdominal pain does not respond to common management.

Keywords: appendix, bladder tumor, cystic fibrosis, fistula.

Copyright © 2022 Tehran University of Medical Sciences. Published by Tehran University of Medical Sciences.

This work is licensed under a Creative Commons Attribution-Non-Commercial 4.0 International license (<https://creativecommons.org/licenses/by-nc/4.0/>). Non-commercial uses of the work are permitted, provided the original work is properly cited.