

گزارش یک مورد پرتونیت و رتروپنوموپریتونئ به دنبال جراحی هموروئید با استاپلر حلقوی: یک گزارش موردی

چکیده

دریافت: ۱۴۰۰/۰۷/۰۴ ویرایش: ۱۴۰۰/۰۷/۱۱ پذیرش: ۱۴۰۰/۱۲/۲۳ آنلاین: ۱۴۰۱/۰۱/۰۱

زمینه و هدف: هموروئید یکی از شایع‌ترین بیماری‌های پری‌آنال می‌باشد که درمان جراحی و غیر جراحی دارد. هموروئیدوپکسی با استاپلر اخیراً مقبولیت گسترده‌ای پیدا کرده است. هموروئیدوپکسی چند عارضه نادر و تهدیدکننده حیات دارد. در این مقاله یک مورد پرفوراسیون رکتوم به دنبال هموروئیدوپکسی گزارش می‌شود.

معرفی بیمار: بیمار آقای ۴۳ ساله‌ای می‌باشد که به دلیل درد شکم در تیر ماه سال ۱۳۹۹ به اورژانس بیمارستان قائم (عج) مشهد مراجعه کرد. بیمار سابقه جراحی هموروئید با استاپلر حلقوی پنج روز پیش دارد، در معاینه تندرست و ریباند تندرست شکم دارد. در سی تی اسکن، رتروپنوموپریتونئ گزارش شد. بیمار با تشخیص پارگی رکتوم تحت جراحی و آنتی‌بیوتیک تراپی قرار گرفت. پس از جراحی حال عمومی بیمار بهبود یافت.

نتیجه‌گیری: هموروئیدوپکسی با استاپلر اخیراً نسبت به روش‌های دستی مقبولیت گسترده‌ای پیدا کرده است، این روش معمولاً عوارض خفیفی دارد ولی گاهی اوقات دچار عوارض نادر تهدیدکننده حیات مثلاً پرفوراسیون رکتوم می‌شود و نیازمند تشخیص سریع و درمان مناسب می‌باشد.

کلمات کلیدی: هموروئیدوپکسی، پرتونیت، هوای آزاد خلف پرتونئ.

سید حسن سید شریفی^۱، علیرضا توسلی^۲، محمد اعتضادپور^{۲*}

۱- گروه جراحی عمومی، دانشکده پزشکی، دانشگاه علوم پزشکی خراسان شمالی، بجنورد، ایران.

۲- مرکز تحقیقات جراحی آندوسکوپی و روش‌های کم‌تهاجمی، دانشکده پزشکی، دانشگاه علوم پزشکی مشهد، مشهد، ایران.

* نویسنده مسئول: مشهد، دانشگاه علوم پزشکی مشهد، مرکز تحقیقات جراحی آندوسکوپی و روش‌های کم‌تهاجمی، گروه جراحی عمومی.

تلفن: ۰۵۱-۳۸۰۱۲۸۴۱

E-mail: Etezadpour@mums.ac.ir

مقدمه

استفاده از استاپلر حلقوی جهت درمان هموروئید اینترنتال اخیراً مقبولیت پیدا کرده است که یک روش با موفقیت بالا و درصد عوارض پایین می‌باشد.^۱ هر چند در این روش درد پس از عمل کمتر، دوره نقاهت کمتر، بستری در بیمارستان کوتاه‌تر و برگشت به کار سریع‌تر است ولی یک سری عوارض به دنبال هموروئیدوپکسی با استاپلر ذکر شده است شامل: خونریزی رکتال، درد مزمن و حاد، فیستول رکتوواژینال، تنگی رکتوم، تنسوس (Tenesmus)، بی‌اختیاری مدفوع، و عوارض تهدیدکننده حیات و نادر شامل: پرفوراسیون رکتوم، سپسیس لگنی و هماتوم لگنی می‌باشد.^۲

در این مقاله ما یک بیمار را معرفی می‌کنیم که با درد شکم و پرتونیت و رتروپنوموپریتونئ مراجعه کرده است و سابقه

هموروئید یک بیماری شایع می‌باشد، که در جوامع غربی درصد بروز آن ۳۰٪-۴ ذکر شده است.^۱ علایم آن شامل بیرون‌زدگی بافت از ناحیه مقعد، خونریزی و درد می‌باشد. درمان آن در ابتدا استفاده از روش‌های غیر جراحی می‌باشد.

در صورت عدم موفقیت روش‌های غیر جراحی از روش‌های جراحی استفاده می‌شود، یکی از روش‌های مورد استفاده در جراحی هموروئید استفاده از استاپلر و روش هموروئیدوپکسی یا (PPH) Procedure for prolapsed hemorrhoids می‌باشد، این روش توسط Longo معرفی شد.^۲

ارجحیت قسمت تحتانی شکم و تحتانی سمت راست شکم. همچنین در این ناحیه ریباند تندرینس نیز داشت.

در معاینه رکتال توناسفنکتر نرمال بود، استاپلر لاین (محل رکتوپیکسی) لمس شد که در یک ناحیه مشکوک به نقص بود. بیمار با شک به عارضه جراحی همروئید بستری شد. گرافی قفسه سینه و شکم و آزمایشات به صورت اورژانسی انجام شد، و سوند مثانه تعبیه شد. در آزمایشات انجام شده در CBC لکوسیتوز ۱۹۵۰۰ همراه با درصد نوتروفیل ۸۵٪ داشت، هموگلوبین و پلاکت طبیعی بود.

در آزمایشات بیوشیمی ارسال شده کراتینین ۱/۱ mg/dl، اوره ۵۶ mg/dl بود، قند خون ۸۶ mg/dl و آمیلاز ۱۵۸ U/L گزارش شد، سایر آزمایشات انجام شده نرمال بود. در گرافی قفسه سینه که به صورت خلفی-قدامی انجام شد یافته خاصی گزارش نشد (شکل ۱-A)، و در گرافی خوابیده شکم نیز شک به وجود پنوموپریتونن زیر کبد مطرح شد (شکل ۱-B)، سونوگرافی انجام شد تنها یافته غیر طبیعی وجود مایع آزاد داخل لگن گزارش شد.

با توجه به نامشخص بودن تشخیص، سی تی اسکن شکم و لگن با و بدون کنتراست خوراکی و تزریقی انجام شد. در سی تی اسکن انجام شده رتروپنوموپریتونن و همچنین تجمعات چرکی غلیظ و فراوان در اطراف رکتوم و قدام مثانه ذکر شد (شکل ۲)، و بیمار با تشخیص افتراقی پرفوراسیون رکتوم ناشی از جراحی پیشین کاندید جراحی اورژانسی شد.

شکم بیمار با انسزیون خط وسط زیر ناف باز شد، در هنگام ورود بافت‌های نکروتیک و ترشحات غلیظ چرکی مخصوصاً در قدام مثانه وجود داشت که ساکشن شد و شست‌وشو داده شد.

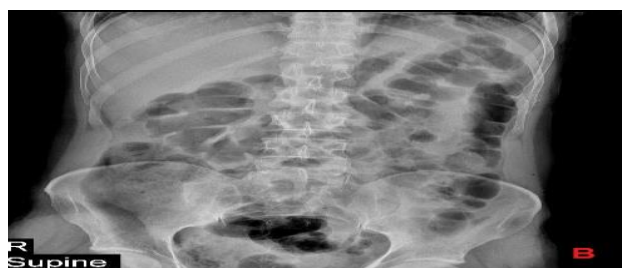
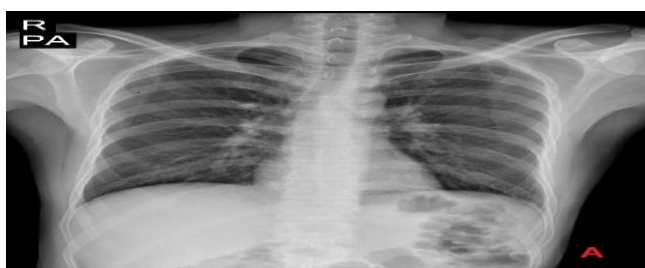همروئیدوپیکسی با استاپلر پنج روز پیش دارد. این بیمار به صورت اورژانسی با تشخیص پرفوراسیون رکتوم به دنبال استفاده از استاپلر منتقل به اتاق عمل شد و تحت جراحی قرار گرفت. تاکنون گزارش موردی از رتروپنوموپریتونن به دنبال همروئیدوپیکسی در نشریات داخلی گزارش نشده است.

معرفی بیمار

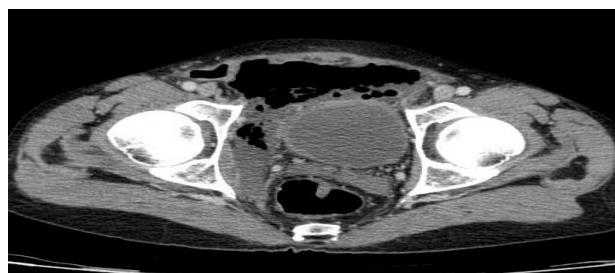
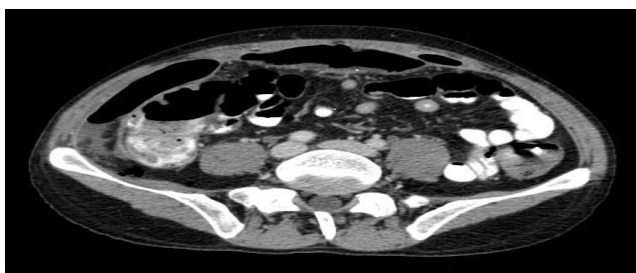
بیمار یک آقای ۴۳ ساله بود که به دلیل درد منتشر شکم با ارجحیت قسمت تحتانی شکم که از حدود سه روز پیش شروع شده بود و در طول این مدت شدیدتر شده بود، در تیرماه سال ۱۳۹۹ به اورژانس بیمارستان قائم مشهد (عج) مراجعه کرد.

بیمار ذکر می‌کرد درد پوزیشنال نبوده و الگوی آن افزایش‌یابنده بوده است که به صورت منتشر در کل شکم حس شده است، ارجحیت آن در قسمت تحتانی شکم بیان شد. بیمار از شروع تب همراه درد شکم نیز شکایت دارد. بیمار سابقه جراحی همروئید گرید ۳ با استفاده از استاپلر حلقوی را پنج روز پیش ذکر می‌کند.

در معاینه فیزیکی بیمار هوشیار بود، ضربان قلب بیمار ۸۷ عدد در دقیقه، تعداد تنفس ۱۸ عدد در دقیقه، فشارخون بیمار mm Hg ۱۳۵/۷۸ و درجه حرارت بیمار ۳۸/۷ °C بود. در معاینه بالینی بیمار رنگ پریده بود. معاینه سر و گردن نرمال بود. معاینه ریه و قلب نرمال بود. در معاینه شکم بیمار اسکار جراحی نداشت، دیستانسیون و هرنی نیز نداشت. در لمس شکم نرم بود به همراه تندرینس ژنرالیزه با



شکل ۱: گرافی P.A قفسه سینه (A) و گرافی خوابیده شکم (B) که گرافی شکم مشکوک به نوموپریتونن زیر کبد می‌باشد.



شکل ۲: سی تی اسکن شکم و لگن با کنتراست خوراکی و وریدی که نشان دهنده رتروپنوموپریتونئوم می باشد.

سیستماتیک عوارض پس از استفاده از استاپلر حلقوی جهت هموروئیدوپکسی ۲۰/۲٪ گزارش شد.^۲

در مطالعه دیگری ذکر شده است که ۱۲/۷٪ افراد به دنبال این پروسیجر نیاز به بستری مجدد پس از ترخیص دارند که اکثرا به دلیل خونریزی، درد و احتباس ادراری می باشد.^۵ در یک بررسی عوارض هموروئیدوپکسی با استاپلر به اندازه درمان انتظاری هموروئید گزارش شده است. و بروز عوارض را در این دو گروه نسبت به هموروئیدکتومی به روش دستی را بیشتر گزارش کرده است.^۶

در یک مرور سیستماتیک بروز عوارض به دنبال هموروئیدوپکسی با استاپلر بین ۳۶٪-۲۰٪ گزارش شده است. اکثر این عوارض خفیف بوده و شامل ترومبوز هموروئید خارجی، خونریزی، احتباس ادراری، آبسه آنال، تنگی مختصر کانال آنال، فیشر آنال و بی اختیاری مدفوع می باشد.

عوارض نادر و اما شدیدتر شامل خونریزی شدید رکتوم، درد شدید مزمن، فیستول رکتوآنال، تخریب بافت رکتوم و پرفوراسیون رکتوم می باشد، که در درمان این عوارض معمولا نیاز به استومی انحرافی به صورت موقت می باشد.^۷

یکی از عوارض تهدیدکننده حیات به دنبال هموروئیدوپکسی دیفکت در خط استاپلر می باشد که با وجود هوا در خارج پریتونئوم نمایان می شود و منجر به نشت باکتری و در ادامه سپسیس لگنی می شود که معمولا به استومی انحرافی نیاز می شود. این عوارض می تواند علایم با شدت کمی داشته باشد که مدیریت و درمان آن با روش های غیر جراحی است و یا می تواند با علایم پریتونیت و لکوسیتوز بالا خود را نشان دهد.^۸

شکم پر از ترشحات چرکی بود که ساکشن شد. رکتوم و مثانه نیز با تزریق متیلن بلو بررسی شد که پارگی به داخل فضای پریتونئوم مشهود نبود. در بررسی انجام شده روده باریک، معده و کولون نکته پاتولوژیک خاصی مشاهده نشد. در ادامه با توجه به شرایط بیمار تصمیم به تعبیه کولستومی سیگموئید به صورت لوپ و تعبیه درن نلاتون داخل لگن و درن شیاردار در قدام مثانه تعبیه شد.

بیمار پس از ریکاوری به بخش مراقبت های ویژه جراحی منتقل شد و پس از یک روز بستری در ICU منتقل بخش جراحی شد و در ادامه پس از پنج روز بستری در بخش جراحی با بهبود حال عمومی مرخص شد. در مراجعه بیمار به کلینیک حال عمومی بیمار کاملا خوب بود و در مراجعه بعدی بیمار سه ماه پس از جراحی، بررسی رکتوم با باریوم انما انجام شد که مورد پاتولوژیک گزارش نشد و شواهدی به نفع نشت ماده حاجب رویت نشد و بیمار جهت بستن کولستومی بستری شد، و پنج روز پس از بستن کولستومی با حال عمومی خوب مرخص شد. در مراجعه بیمار به درمانگاه پس از بستن کولستومی مورد پاتولوژیکی مشاهده نشد. در ضمن کلیه اطلاعات بیمار محرمانه باقی ماند و از بیمار رضایت نامه جهت گزارش این مورد گرفته شد.

بحث

هموروئیدوپکسی با استاپلر مقبولیت گسترده ای برای هموروئید پرولاپه به دلیل درد پس از عمل کمتر، اقامت کوتاه تر در بیمارستان و برگشت سریع تر به کار پیدا کرده است.^۴ در یک مطالعه مرور

(جدول ۱). در این مطالعه ۲۹ مقاله شامل ۴۰ مورد پرفوراسیون رکتوم به دنبال هموروئیدوپکسی بررسی شد. میانگین سنی افراد ۴۸ سال بود، ۳۵ مورد تحت انجام استومی انحرافی (fecal diversion) و چهار مورد تحت انجام جراحی رزکسیون رکتوم و اناستوموز کولون به رکتوم (Low anterior resection) قرار گرفتند. در نهایت چهار نفر (۱۰٪) افراد مورد مطالعه به دلیل عوارض ناشی از پرفوراسیون رکتوم فوت نمودند.^۷ در مطالعه حاضر با توجه به وجود پرتونیت و رتروپنوموپرتونیت تصمیم به انجام استومی انحرافی گرفته شد، که با سایر مقالات همخوانی دارد.^۷

هر چند در یک مطالعه درمان به صورت انتظاری و استفاده از آنتی‌بیوتیک و شروع دیر هنگام رژیم غذایی ذکر شد.^{۱۰} همچنین در یک مطالعه دیگر از ترمیم اولیه پرفوراسیون و لاواژ پرتونیت بدون تعبیه استومی به روش لاپاراسکوپی استفاده شده است.^{۱۱}

نتیجه‌گیری: هموروئیدوپکسی با استاپلر اخیراً به دلیل استفاده آسان، طول مدت کمتر بستری نسبت به روش‌های دستی و بازگشت سریع‌تر به زندگی عادی و فعالیت، مقبولیت گسترده‌ای پیدا کرده است، هر چند این روش معمولاً عوارض خفیفی دارد ولی نیاز به اقدام جراحی ندارد. ولی گاهی اوقات دچار عوارض تهدیدکننده حیات مثلاً پرفوراسیون رکتوم البته به صورت نادر می‌شود، که نیازمند تشخیص سریع و درمان مناسب می‌باشد. درمان مورد تایید و ارجح در پرفوراسیون رکتوم ایجاد مسیر انحرافی مدفوع به وسیله استومی در ناحیه پروگزیمال به پرفوراسیون می‌باشد.

عوارض تهدیدکننده حیات به دنبال هموروئیدوپکسی شامل: پرفوراسیون رکتوم، سپسیس لگنی و هماتوم رکتوم می‌باشد. این عوارض تهدیدکننده حیات معمولاً به دنبال نشت اناستوموز و سپسیس لگنی رخ می‌دهد، درصد این عارضه ۰/۰۹٪ گزارش شده است.^۹ از دلایل پرفوراسیون رکتوم به دنبال هموروئیدوپکسی می‌تواند پایین بودن رفلکشن پرتونیت، اختلال استاپلر یا تجربه کم جراح می‌باشد. همچنین یکی از دلایل پرفوراسیون رکتوم می‌تواند استفاده از سوچور عمقی در پورس کردن (Purse) رکتوم باشد. طبق دستورالعمل Longo سوچور زده شده جهت پورس کردن رکتوم پیش از استفاده استاپلر باید به صورت ساب موکوزال زده شود.^۲ در این مطالعه یک مورد پرفوراسیون رکتوم به دنبال هموروئیدوپکسی با استاپلر که با پرتونیت و هیدروپنوموپرتونیت مراجعه کرده است گزارش می‌شود.

بیمار یک آقای ۴۳ ساله می‌باشد که سابقه هموروئید درجه سه را از چندین سال پیش داشته است و اخیراً دچار خونریزی رکتال شده است. این بیمار تحت هموروئیدوپکسی با استاپلر در پوزیشن لیتوتومی قرار گرفت، پس از انجام پروسیجر استاپلر لاین چک شد، دیفکت، هماتوم و خونریزی نداشت. بیمار روز پس از جراحی مرخص شد. پنج روز پس از هموروئیدوپکسی با علائم شکم حاد به اورژانس مراجعه کرد با توجه به شرح حال، سابقه هموروئیدوپکسی و وجود رتروپنوموپرتونیت بیمار کاندید جراحی اورژانس شد. یک مطالعه سیستماتیک توسط Faucheron و همکاران انجام شد. در این مطالعه مقالات بین سال‌های ۲۰۰۰ تا ۲۰۱۱ بررسی شد.

جدول ۱: جدول مطالعات مشابه

نویسندگان	سال انتشار	مجله	عنوان
Tjandra و همکاران ^۲	۲۰۰۷	Diseases of the Colon & Rectum	بررسی سیستماتیک پروسیجر انجام شده بر روی پرولاپس و هموروئید (استاپلر هموروئیدوپکسی)
Ryu و همکاران ^{۱۱}	۲۰۱۷	International Journal of Surgery Case Reports	بیمار یک آقای ۲۸ ساله‌ای بود که به دلیل هموروئید تحت هموروئیدوپکسی با استاپلر قرار گرفت که در ادامه با تشخیص پارگی رکتوم بستری شد، و تحت لاواژ پرتونیت و ترمیم اولیه محل دیفکت بدون تعبیه استومی قرار گرفت.
Faucheron و همکاران ^۷	۲۰۱۲	British Journal of Surgery	سوراخ شدن رکتوم با پرتونیت تهدیدکننده حیات به دنبال هموروئیدوپکسی با استاپلر

References

1. Kaidar-Person O, Person B, Wexner SD. Hemorrhoidal disease: A comprehensive review. *J Am Coll Surg* 2007;204(1):102-17.
2. Longo A. Treatment of haemorrhoidal disease by reduction of mucosal and haemorrhoidal prolapse with a circular stapling device: a new procedure. Proceedings of the 6th world congress of endoscopic surgery. Rome: EAES; 1998. p. 777-84.
3. Tjandra JJ, Chan MK. Systematic review on the procedure for prolapse and hemorrhoids (stapled hemorrhoidopexy). *Dis Colon Rectum* 2007;50(6):878-92.
4. Gao XH, Wang HT, Chen JG, Yang XD, Qian Q, Fu CG. Rectal perforation after procedure for prolapse and hemorrhoids: possible causes. *Dis Colon Rectum* 2010;53(10):1439-45.
5. Beattie GC, McAdam TK, McIntosh SA, Loudon MA. Day case stapled haemorrhoidopexy for prolapsing haemorrhoids. *Colorectal Dis* 2006;8(1):56-61.
6. Park YJ. Pneumoretroperitoneum after procedure for prolapsed hemorrhoid. *Ann Coloproctol* 2013;29(6):256-8.
7. Faucheron JL, Voirin D, Abba J. Rectal perforation with life-threatening peritonitis following stapled haemorrhoidopexy. *Br J Surg* 2012;99(6):746-53.
8. Pescatori M, Gagliardi G. Postoperative complications after procedure for prolapsed hemorrhoids (PPH) and stapled transanal rectal resection (STARR) procedures. *Tech Coloproctol* 2008;12(1):7-19.
9. K Ng KH, Ho KS, Ooi BS, Tang CL, Eu KW. Experience of 3711 stapled haemorrhoidectomy operations. *Br J Surg* 2006;93(2):226-30.
10. Delgadillo X, Renggli J, Becciolini C. Severe complications after stapled hemorrhoidectomy: case report and review of the literature. *Colorectal Dis* 2007;9(Suppl 3):51.
11. Ryu S, Bae BN. Rectal free perforation after stapled hemorrhoidopexy: A case report of laparoscopic peritoneal lavage and repair without stoma. *Int J Surg Case Rep* 2017;30:40-42.

A case report peritonitis and Retropneumoperitoneum after procedure for prolapsed hemorrhoid: a case report

Seyed Hassan Seyed Sharifi
M.D.¹
Alireza Tavassoli M.D.²
Mohammad Etezadpour M.D.*

1- Department of General Surgery,
School of Medicine, North
Khorasan University of Medical
Sciences, Bojnurd, Iran.
2- Endoscopic and Minimally
Invasive Surgery Research Center,
Mashhad University of Medical
Sciences, Mashhad, Iran.

* Corresponding author: Endoscopic and
Minimally Invasive Surgery Research
Center, Mashhad University of Medical
Sciences, Mashhad, Iran.
Tel: +98-51-38012841
E-mail: Etezadpoum@mums.ac.ir

Abstract

Received: 26 Sep. 2021 Revised: 03 Oct. 2021 Accepted: 14 Mar. 2022 Available online: 21 Mar. 2022

Background: Hemorrhoids are one of the most common perianal diseases. They have several surgical and non-surgical treatment methods. Among surgical procedures, Stapler hemorrhoidopexy method has recently gained widespread acceptance. Hemorrhoidopexy with a circular stapler usually has a series of common and mild complications and a few rare and life-threatening complications such as rectal perforation, which requires emergency surgery. In this article, a case of rectal perforation in a middle-aged man following hemorrhoidopexy with Circular Stapler in a Procedure for Prolapse and Hemorrhoids (PPH) is reported that he underwent emergency surgery.

Case Presentation: The patient is a 43-year-old man who presented to the emergency department of Mashhad Ghaem Hospital in June 2020 due to acute general abdominal pain especially in the lower abdomen that started 3 days ago the patient has a history of hemorrhoidopexy with a Circular Stapler in a Procedure for Prolapse and Hemorrhoids (PPH) 5 days ago. The patient had a fever at the time of referral, other vital signs were normal. During the examination, the patient had tenderness and rebound tenderness, especially in the lower abdomen. Hydropneumoperitoneum or Retropneumoperitoneum or Hydroretropneumoperitoneum was reported on the abdomen and pelvic Computed Tomography (CT) scan with and without oral and intravenous contrast. The patient was diagnosed with intraperitoneal rectal perforation. He was then diagnosed with intraperitoneal rectal perforation and treated with intravenous antibiotics and surgery. After surgery, the patient's general condition improved and he was discharged without mortality and morbidity with the good condition after 6 days.

Conclusion: Hemorrhoidopexy with a stapler is more widely accepted than other hemorrhoidectomy methods especially manual methods for prolapse hemorrhoids due to less postoperative pain, shorter hospital stays, and faster return to work. Although this procedure usually has mild side effects that do not require surgery, sometimes life-threatening complications such as rectal perforation may happen, which requires prompt diagnosis and appropriate treatment.

Keywords: hemorrhoidopexy, peritonitis, retropneumoperitoneum.

Copyright © 2022 Tehran University of Medical Sciences. Published by Tehran University of Medical Sciences.



This work is licensed under a Creative Commons Attribution-Non-Commercial 4.0 International license (<https://creativecommons.org/licenses/by-nc/4.0/>). Non-commercial uses of the work are permitted, provided the original work is properly cited.