

ارایه روش مبتنی بر مرکزگریزی متعدد برای تهیه گلبول‌های سفید نشان‌دار با تکنزیوم

چکیده

دریافت: ۱۴۰۰/۰۷/۱۷ ویرایش: ۱۴۰۰/۰۷/۲۴ پذیرش: ۱۴۰۱/۰۱/۲۴ آنلاین: ۱۴۰۱/۰۲/۰۱

زمینه و هدف: اسکن هسته‌ای گلبول سفید نشان‌دار در ایران در دسترس نیست. برای استخراج گلبول سفید از خون کامل از نوعی نشاسته (Hetastarch) با غلظت ۱۰٪ استفاده می‌شود که به‌صورت گندزدایی شده در ایران با غلظت مورد نظر در دسترس نیست. از این‌رو در این مقاله یک روش مبتنی بر دستگاه مرکز گریز معرفی می‌شود.

روش بررسی: این مطالعه راه‌اندازی روش از اردیبهشت تا تیر ۱۳۹۷ در بیمارستان امام‌خیمینی تهران انجام شد. بدین منظور ۵۶ ml خون در سرنگ حاوی ۶ ml اسید- سیترات- دکستروز از بیمار دریافت می‌شود و طی چهار مرحله مرکزگریزی رسوب گلبول سفید و پلاسما فاقد سلول تخلیص می‌گردد. گلبول سفید با ترکیب تکنزیوم ^{99m}Tc -هگزامتیل پروپیلن آمین اکسایم نشان‌دار می‌شود. مجدداً طی دو مرحله مرکزگریزی تکنزیوم آزاد از گلبول سفید نشان‌دار جدا می‌گردد. در نهایت گلبول سفید نشان‌دار در ترکیب پلاسما فاقد سلول به بیمار باز تزریق می‌شود. توزیع رادیو دارو در تصویربرداری‌های ۴-۲ ساعته که به‌دلائل بالینی انجام شده است به‌طور نمونه ارایه می‌شود.

یافته‌ها: گلبول‌های سفید به‌خوبی از گلبول‌های قرمز و پلاسما حاوی پروتئین جدا می‌شود. محصول نهایی خلوص رادیو شیمیایی بیش از ۹۵٪ دارد. در تصویربرداری دو و چهار ساعته اعضای هدف طحال و کبد، جذب در مغز استخوان مختصر، ترشح رادیو دارو در کلیه‌ها و روده‌ها محدود و برداشت تکنزیوم آزاد در تیرویید و معده ناچیز می‌باشد.

نتیجه‌گیری: با روش مرکزگریزی مکرر می‌توان اسکن گلبول سفید نشان‌دار را در بالین به‌طور موثر به‌کار گرفت.

کلمات کلیدی: مرکزگریزی، تصویربرداری تشخیصی، گلبول سفید، تکنزیوم هگزامتیل پروپیلن آمین اکسایم.

نسیم وحیدفر^۱، مهدیه پرویزی^۲، مرضیه سادات پیمان^۱، هانا صفار^۳، سعید فرزانه‌فر^۱، مهرشاد عباسی^{۱*}

۱- گروه پزشکی هسته‌ای، مجتمع بیمارستان امام‌خیمینی، دانشکده پزشکی، دانشگاه علوم پزشکی تهران، تهران، ایران.

۲- گروه رادیوفارماسی، دانشکده داروسازی، دانشگاه علوم پزشکی تهران، تهران، ایران.

۳- گروه پاتولوژی، انستیتو کانسر، مجتمع بیمارستان امام‌خیمینی، دانشکده پزشکی، دانشگاه علوم پزشکی تهران، تهران، ایران.

* نویسنده مسئول: تهران، بلوار کشاورز، مجتمع بیمارستان امام‌خیمینی، گروه پزشکی هسته‌ای.

تلفن: ۶۱۱۹۲۴۰۵-۰۲۱

E-mail: meabasi@tums.ac.ir

مقدمه

برای عکسبرداری عفونت‌ها می‌توان از اسکن‌های بسیاری استفاده کرد اما استفاده از گلبول سفید نشان‌دار شده با تکنزیوم- ۹۹ m (99mTc-WBC) روشی به‌نسبت کارآمد است که اشعه کمی به بیمار می‌دهد^۱. تحقیقات نشان می‌دهد که تکنیک‌های رادیولوژی محدودیت‌های زیادی دارند و سینتی‌گرافی (Scintigraphy) گالیوم سیترات (گالیوم-۶۷) با کارایی محدود تشخیص را ۴۸ ساعت به

تاخیر می‌اندازد^۲. با وجود آنکه اسکن توموگرافی انتشار پوزیترون (PET scan) توان بالایی در کشف و تعیین ضایعات بدخیم و عفونی دارد، یک اسکن پرهزینه و برای افتراق عفونت، التهاب و بدخیمی غیراختصاصی است^۳.

اسکن گلبول سفید نشان‌دار با تکنزیوم- ۹۹ m هگزامتیل پروپیلن آمین اکسایم (Hexamethylpropyleneamineoxime, HMPAO) سال‌ها در کشورهای دیگر برای تشخیص عفونت انجام شده است اما هنوز در ایران در دسترس نیست. تخلیص گلبول‌های سفید به گونه‌ای

مدت ۴۵ دقیقه استراحت داده می‌شوند و سپس مایع شناور آن جدا می‌شود. جداسازی مایعات شناور با پیپت، سمپلر یا سرنگ انسولین استریل بدون سوزن قابل انجام است. پس از مرحله مرکزگریزی سه پلاسما فاقد سلول در حمام آب دمای ۳۷ °C تا ۳۸ °C تا زمان آماده شدن گلبول سفید نشان‌دار انکوبه می‌شود. محصولات کاربردی چهار مرحله مرکزگریزی فوق، گلبول سفید و پلاسمای فاقد سلول جدا از هم می‌باشد. کیت (HMPAO kit, Pars Isotope industrial, Iran) تهیه و براساس دستورالعمل کارخانه سازنده با ۴۰ میلی کوری تکنزیوم تازه دوشیده شده از ژنراتور مولیبدن-۹۹/ تکنزیوم-۹۹ m ترکیب شد. در عرض حداکثر نیم ساعت HMPAO-99mTc-99m آماده بر روی گلبول سفید تخلیص شده ریخته و به مدت ۱۵ دقیقه در دمای ۳۷-۳۸ °C انکوبه می‌گردد.

دو مرحله فرآیند مرکزگریزی از پی برای آماده‌سازی نهایی گلبول سفید نشان‌دار شده به شرح جدول ۲ انجام می‌شود. محصول رسوب یافته در انتهای فرآیند مرکزگریزی ۶ در پلاسمای فاقد سلول حاصل مرحله ۳، با تیغه همزن مخلوط و پیش از تزریق به بیمار انکوبه می‌شود. کنترل کیفی‌های In-vitro شامل، بررسی‌های ظاهری، بازدهی نشان‌دارسازی، آزمون رنگ‌آمیزی تریپان بلو و همبند کنترل کیفی‌های in-vivo که در راستای بررسی جذب ریوی و نسبت جذب کبد به طحال می‌باشند انجام گرفت. بازدهی نشان‌دارسازی با شمردن فعالیت رادیو اکتیو (Radioactive activity) رسوب نهایی و نسبت آن به مجموع فعالیت رادیواکتیوهای رسوب و محلول رویی آن محاسبه می‌گردد. به‌منظور انجام آزمون رنگ‌آمیزی تریپان بلو، ۲۵ µl از تریپان بلو ۰/۴٪ در آب به ۲۵ µl سوسپانسیون گلبول سفید نشان‌دار افزوده می‌گردد. یک قطره از ترکیب حاصل روی هموسیتومتر (Hemocytometer) لکه‌گذاری شده و توسط میکروسکوپ بررسی می‌گردد. تصویربرداری بین زمان‌های ۴-۲ ساعت به‌صورت تمام بدن و در صورت نیاز تصویربرداری‌های تاخیری انجام می‌شود. با توجه به پس‌زمینه پایین و عدم تشخیص بافت‌های مختلف، کارآیی تصویربرداری SPECT نامعلوم است.

یافته‌ها

در شکل ۱ تصویر میکروسکوپی از گلبول سفید تخلیص شده در

که قابلیت زیستی (Viability) داشته باشند دشوار و مراحل نشان‌دار سازی آنها با رادیو دارو تا حدودی پیچیده است. به‌علاوه در دسترس نبودن بعضی مواد لازم برای تخلیص گلبول‌های سفید مانند ترکیب ۱۰٪ Hetastarch، انجام این اسکن را با دشواری مواجه نموده است.

این اسکن برای بررسی عفونت به‌خصوص در بیماران ارتوپدی دارای پروتز و بیماران جراحی مشکوک به عفونت مورد استفاده قرار می‌گیرد. تحقیقات اخیر نشان می‌دهد SPECT/CT توسط گلبول سفید نشان‌دار با تکنزیوم-HMPAO (99mTc-HMPAO) در تشخیص عفونت‌های اندوکاردیوم دقت و حساسیت بالا را فراهم می‌کند.^۴ عفونت‌های استخوانی پس از جراحی برش‌های جناق (Sternotomy) درگیری به‌نسبت شایعی در بین بیماران است که تشخیص زود هنگام آن در درمان موثر می‌باشد و می‌تواند از موارد کاربرد این اسکن باشد.^۵ فعال بودن بیماری‌های التهابی روده و پاسخ بیماران به داروها را نیز می‌توان با اسکن گلبول‌های سفید نشان‌دار بررسی نمود. بی‌خطر بودن و کارایی این اسکن در مطالعات پیشین برای تشخیص عفونت‌ها مثل موارد پروتز شل شده و عفونی یا برای تعیین عفونت پیوند عروقی یا برای بررسی تب بدون علت و تعیین التهاب‌ها به‌طور مثال بررسی التهاب دستگاه گوارش (IBD) مورد تایید بوده است.^{۶-۸} ما اخیراً پلاکت را با کاربرد چند مرحله مرکزگریزی تخلیص و سپس نشان‌دار ساختیم. با استفاده از همین روش در مقاله حاضر روش تخلیص گلبول‌های سفید و نشان‌دار سازی آنها با روش مرکزگریزی چندمرحله‌ای توضیح داده شده است که مدتی است در بخش پزشکی هسته‌ای بیمارستان امام‌خمینی تهران به‌کار می‌رود.

روش بررسی

ابتدا در شرایط گندزدا ۵۴ ml خون در سرنگ ۶۰ ml حاوی ۶ ml اسید- سیترات- دکستروز (Acid-citrate-dextrose) از بیمار دریافت می‌شود. خون در دو لوله فالکن (Falcon Tube) تقسیم و در دستگاه مرکزگریزی (Centrifugation) با طول محور ۱۵ cm قرار داده می‌شود. برای تخلیص گلبول سفید و فرآوری پلاسما فاقد سلول (Cell free plasma) چهار مرحله مرکزگریزی به شرح جدول ۱ پیایی انجام می‌گردد. پس از اولین مرحله مرکزگریزی لوله‌های فالکن به

توده، لخته، تراکم فیبرین یا پلاکت‌ها در تمامی مراحل خصوصاً پس از انحلال مجدد جهت تزریق به بیمار انجام شد که از ضرورت بالا برخوردار می‌باشد. بازدهی نشان‌دارسازی بیش از ۴۰٪ بوده است. در آزمون رنگ‌آمیزی تریپان بلو طبق پروتکل استاندارد تعداد لکه‌های آبی که نشان‌دهنده سلول‌های مرده است، بیش از ۴٪ نبود. شکل ۲

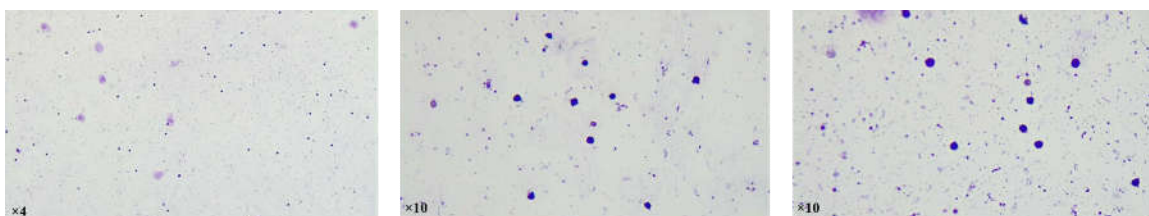
انتهای مرحله ۴ به نمایش گذاشته شده است. در ارزیابی میکروسکوپی همانطور که در شکل دیده می‌شود، گلبول‌های قرمز حضور ندارند، گلبول‌های سفید با ارجحیت لنفوسیتی در کنار تعدادی پلاکت مشاهده می‌شود. قابلیت زیستی گلبول‌های سفید بیش از ۸۰٪ گزارش شد. بررسی‌های ظاهری به‌منظور اطمینان از عدم حضور

جدول ۱: مراحل مرکز‌گزینی برای تخلیص گلبول سفید پیش از نشان‌دارسازی

مرحله انجام مرکز‌گزینی	دور و مدت	ترکیب ورودی به دستگاه مرکز‌گزینی	محصولات
مرحله ۱	۱۰۰۰ دور در دقیقه برای هشت دقیقه	خون کامل با ضدانعقاد	مایع شناور پلازما (RBC free plasma) حاوی پروتئین، پلاکت، گلبول سفید
مرحله ۲	۱۸۰۰ دور در دقیقه برای پنج دقیقه	مایع شناور مرحله ۱	پلاسمای غنی از پلاکت
مرحله ۳	۳۰۰۰ دور در دقیقه برای پنج دقیقه	پلاسمای غنی از پلاکت محصول مرحله ۲	پلاسمای فاقد سلول
مرحله ۴	۵۰۰ دور در دقیقه برای پنج دقیقه	رسوب مرحله ۲ پس از شستشو و اختلاط با سالین	نرمال سالین (دور ریختنی)

جدول ۲: مراحل مرکز‌گزینی برای تخلیص گلبول سفید پس از نشان‌دارسازی

مرحله انجام مرکز‌گزینی	دور و مدت	ترکیب ورودی به دستگاه مرکز‌گزینی	محصولات
۵	۵۰۰ دور در دقیقه برای پنج دقیقه	گلبول سفید حاصل مرحله ۴ پس از آنکوبا سیون با ^{99m}Tc -HMPAO	مایع شناور پرتکتات آزاد در نرمال سالین
۶	۵۰۰ دور در دقیقه برای پنج دقیقه	رسوب گلبول سفید نشان‌دار مرحله پنج شسته و مخلوط شده با نرمال سالین	گلبول سفید نشان‌دار با خلوص بالا نرمال سالین



شکل ۱: در ارزیابی میکروسکوپی که در آن گلبول‌های قرمز حضور ندارند، گلبول‌های سفید با ارجحیت لنفوسیتی در کنار تعدادی پلاکت قابل مشاهده هستند.

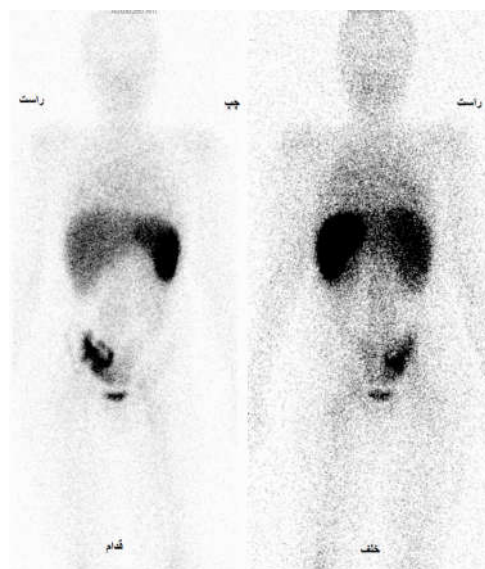
ارگان هدف برای گلبول سفید طحال و کبد می‌باشد و برداشت در عروق خونی، تیروئید و معده ناچیز است. جذب مختصر در مغز استخوان وجود دارد. افزون بر این ترشح مختصر در کلیه‌ها و دفع ادراری و نیز فعالیت رادیواکتیو محدود در گوارش به چشم می‌خورد. شکل ۳ تصویربرداری محل عفونت در ساق پای بیمار در مقایسه با اسکن استخوان ایشان نمایش داده شده است.

بحث

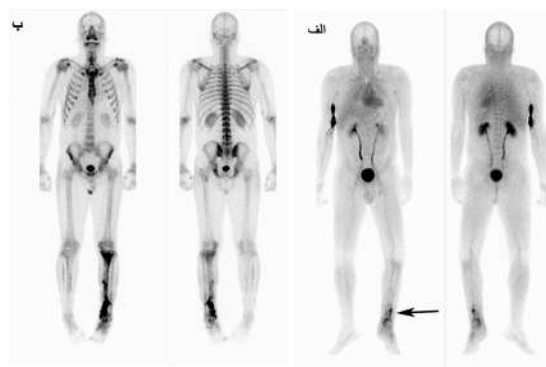
اسکن گلبول سفید نشان‌دار شده یکی از اختصاصی‌ترین تصویربرداری‌ها برای عفونت می‌باشد. مشکلات عملیاتی شامل فراهمی مواد لازم برای رسوب گلبول‌های قرمز و سختی مراحل آماده‌سازی باعث شده است این اسکن در بالین انجام نشود. دشواری کار در آن است که فرآیند تخلیص و نشان‌دارسازی در یک کیت از پیش‌آماده مانند آنچه در مورد نشان‌دارسازی گلبول قرمز انجام می‌شود، قابل انجام نیست. در این مقاله ضمن استفاده متعدد از مرکزگریزی سعی شد مراحل تخلیص و نشان‌دارسازی به روشنی توضیح داده شود تا قابل پیاده‌سازی در مراکز تشخیصی پزشکی هسته‌ای باشد. دستگاه مرکزگریزی در اکثر مراکز تشخیصی پزشکی هسته‌ای به‌ویژه آنها که آزمایش رادیو ایمنونواسی (Radioimmunoassay) انجام می‌دهند در دسترس می‌باشد.

کیفیت تصاویر اخذ شده با گلبول سفید نشان‌دار تخلیص شده با روش معرفی شده که برای اولین بار در متون علمی در این مقاله گزارش می‌شود، خوب است و نسبت هدف به پس‌زمینه (Target to background) همانطور که در شکل ۲ دیده می‌شود بهینه است. پایین بودن میزان برداشت در تیروئید و معده موید تکنزیوم پرتکتات آزاد پایین است. کم بودن ترشح کلیوی موید نشان‌دارسازی بهینه گلبول‌های سفید می‌باشد. کم بودن فعالیت رادیو اکتیو عروق خونی حاکی از نشان‌دار نشدن گلبول‌های قرمز و فرآیند موثر تخلیص گلبول‌های سفید است. شایان توجه است که برداشت مختصر گوارشی به دلیل عدم پایداری رادیوداروی نهایی و رهائش پرتکتات پس از ساعات اولیه اجتناب‌ناپذیر است.

بررسی‌های In-vivo روی تصاویر لازم است همواره انجام پذیرد. یکی از این بررسی‌ها آزمون جذب ریوی است که توصیه می‌گردد



شکل ۲: توزیع طبیعی گلبول سفید نشان‌دار شده با تکنزیوم HMPAO. ارگان‌های هدف در درجه اول طحال و بعد کبد است. مغز قرمز استخوان برداشت بارز دارد. در این بیمار در سمت راست لگن ترشح گوارشی دیده می‌شود.



شکل ۳: تابلو الف اسکن گلبول سفید نشان‌دار شده با تکنزیوم HMPAO و با اسکن استخوان همان بیمار را با عفونت پس از عمل جراحی درشت‌نی نشان می‌دهد. فلش سیاه رنگ نشان‌دهنده تجمع گلبول سفید نشان‌دار و موید عفونت است.

تصویربرداری با گاما کمرا سه ساعت پس از تزریق گلبول سفید نشان‌دار شده با ۵ میلی کوری ^{99m}Tc -HMPAO را نشان می‌دهد.

سلولی در ترکیب تزریق شده به بیمار می‌باشد. چنین اسکنی غیر قابل تشخیص است.

شایان ذکر است که بدلیل عدم استفاده از نشاسته در رسوب‌دهی گلبول‌های قرمز محصول نهایی از گلبول سفید موردنظر در متون علمی موجود که از نشاسته استفاده می‌نمایند متفاوت است. تراکم سلول‌های جدا شده تک‌هسته‌ای بسیار بیشتر است و اهمیت بالینی این نکته در قدرت و ضعف تصویربرداری برای ما مشخص نمی‌باشد. در عفونت‌های مزمن بیشتر ارتشاح لنفوسیتی داریم اما مشخص نیست که کیفیت و کمیت ارتشاح تک‌هسته‌ای در عفونت‌های مزمن در حدی که در تصویربرداری موثر باشد مهم هست یا خیر. به‌طور خلاصه یک روش عملی برای تخلیص گلبول سفید و نشان‌داری آن ارابه گردید که می‌تواند در مراکز پزشکی هسته‌ای مورد استفاده قرار گیرد.

سپاسگزاری: این مقاله حاصل قسمتی از تحقیقات مربوط به پایان نامه با عنوان "کاربرد پلاکت‌های نشان‌دار شده با ^{99m}Tc -HMPAO در افتراق ترومبوز سینوس مغزی و Pseudotumor cerebri، بررسی روش تهیه یک استر HMPAO" در مقطع دکترای تخصصی رادیو فارماسی در سال ۱۳۹۸ و کد 9111271001 می‌باشد که با حمایت دانشگاه علوم پزشکی و خدمات بهداشتی درمانی تهران اجرا شده است.

References

1. Gratz S, Behr T, Herrmann A, Dresing K, Tarditi L, Franceschini R, Rhodes B, et al. Intraindividual comparison of ^{99m}Tc -labelled anti-SSEA-1 antigranulocyte antibody and ^{99m}Tc -HMPAO labelled white blood cells for the imaging of infection. *Eur J Nucl Med* 1998;25(4):386-93.
2. Quirce R, Carril JM, Gutiérrez-Mendiguchía C, Serrano J, Rabasa JM, Bernal JM. Assessment of the diagnostic capacity of planar scintigraphy and SPECT with ^{99m}Tc -HMPAO-labelled leukocytes in superficial and deep sternal infections after median sternotomy. *Nucl Med Commun* 2002;23(5):453-9.
3. Rahman WT, Wale DJ, Viglianti BL, Townsend DM, Manganaro MS, Gross MD, et al. The impact of infection and inflammation in oncologic ^{18}F -FDG PET/CT imaging. *Biomed Pharmacother* 2019;117:109168.
4. Holcman K, Malecka B, Rubiś P, Ząbek A, Szot W, Boczar K, et al. The role of ^{99m}Tc -HMPAO-labelled white blood cell scintigraphy in the diagnosis of cardiac device-related infective

همیشه انجام شود. برای این منظور مراتب زیر باید مدنظر باشد: جذب موقت ریوی در تصاویر اولیه تا ۳۰ دقیقه پس از تزریق طبیعی است. اگرچه پس از این زمان باید پاکسازی (Clearance) کامل ریوی صورت گیرد. جذب‌هایی که به‌صورت کانونی پس از این مدت مشاهده گردد نشان‌دهنده توده‌های نشان‌دار شده در رسوب نهایی است. جذب‌های منتشر ریوی شدید در تصاویر تاخیری مخصوصاً در بیماران بدون مشکل ریوی بیانگر سلول‌های آسیب دیده در رسوب نهایی است. بدین منظور چهار الگو می‌توان در نظر گرفت و براساس آنها عمل کرد: الف- گذر سریع سلول‌های نشان‌دار از ریه‌ها و از بین رفتن فعالیت رادیو اکتیو ریه‌ها طی مدت پنج دقیقه. ب- گذر تاخیری سلول‌های نشان‌دار از ریه‌ها و پاک‌سازی ۳۰ دقیقه‌ای. ج- ابقاء فعالیت رادیو اکتیو ریوی کانونی یا منتشر به‌صورت طولانی‌مدت که سه ساعت پس از تزریق از بین می‌رود. د- گذر تاخیری همراه با فعالیت رادیو اکتیو افزایش یافته کبد به طحال.

الگوهای الف و ب وضعیت طبیعی را شامل می‌شوند. الگوهای ج و د نشان‌دهنده تخریب سلولی در رسوب نهایی هستند. چنین اسکنی غیرقابل تشخیص است. آزمون دیگر روی تصاویر بررسی نسبت جذب کبد به طحال است که باید در تمام اسکن‌ها انجام پذیرد. جذب باید به‌صورت جذب افزایش یافته طحال به کبد باشد. فعالیت رادیو اکتیو کبدی مطابق یا بیشتر از طحال بیانگر تخریب

endocarditis. *Eur Heart J Cardiovasc Imaging* 2020;21(9):1022-30.

5. Ridderstolpe L, Gill H, Granfeldt H, Ahlfeldt H, Rutberg H. Superficial and deep sternal wound complications: incidence, risk factors and mortality. *Eur J Cardiothorac Surg* 2001;20(6):1168-75.
6. Larikka MJ, Ahonen AK, Junila JA, Niemelä O, Hämäläinen MM, Syrjälä HP. Extended combined ^{99m}Tc -white blood cell and bone imaging improves the diagnostic accuracy in the detection of hip replacement infections. *Eur J Nucl Med* 2001;28(3):288-93.
7. Erba, P., et al., Radiolabelled leucocyte scintigraphy versus conventional radiological imaging for the management of late, low-grade vascular prosthesis infections. *European journal of nuclear medicine and molecular imaging*, 2014. 41(2): p. 357-368.
8. Rispo A, Imbriaco M, Celentano L, Cozzolino A, Camera L, Mainenti PP, et al. Noninvasive diagnosis of small bowel Crohn's disease: combined use of bowel sonography and ^{99m}Tc -HMPAO leukocyte scintigraphy. *Inflamm Bowel Disleukocyte scintigraphy. Inflamm Bowel Dis* 2005 r;11(4):376-82.

A multi-step centrifuge method for extraction of leucocytes and preparation of Tc-HMPAO labeled leucocytes

Nasim Vahidfar Ph.D.¹
Mahdieh Parvizi Ph.D.²
Marzyehsadat Peyman M.Sc.¹
Hana Safar M.D.³
Saeed Farzanehfâr M.D.¹
Mehrshad Abbasi M.D.^{1*}

1- Department of Nuclear Medicine, Imam Khomeini Hospital Complex, School of Medicine, Tehran University of Medical Sciences, Tehran, Iran.

2- Department of Radiopharmacy, School of Pharmacy, Tehran University of Medical Sciences, Tehran, Iran.

3- Department of Pathology, Cancer Institute, Imam Khomeini Hospital Complex, School of Medicine, Tehran University of Medical Sciences, Tehran, Iran.

*Corresponding author: Department of Nuclear Medicine, Imam Khomeini Hospital Complex, Keshavarz Blvd., Tehran, Iran.
Tel: +98-21-61192405
E-mail: meabbasi@tums.ac.ir

Abstract

Received: 09 Oct. 2021 Revised: 16 Oct. 2021 Accepted: 13 Apr. 2022 Available online: 21 Apr. 2022

Background: Labeled leucocytes could be used for localization of infection foci after surgeries or in inflammatory diseases including inflammatory bowel diseases. Extraction of leucocytes needs 10% Hetastarch which is not available in Iran. We provide a method employing multiple centrifuges to extract and label leucocytes with Tc-HMPAO.

Methods: The study was conducted from April to June 2018 in the Nuclear Medicine Unit of Valiasr Hospital. Leucocytes were extracted from a 60 ml blood sample anticoagulated with Acid-citrate-dextrose through four-step centrifugation as below: 1- whole blood was centrifuged at 1k cycle per minute (CPM) for eight minutes to precipitate red blood cells (RBC). Supernatant including RBC free plasma, WBC, and platelet was extracted for the next step. 2-WBC was precipitated at 1.8k CPM for five minutes and platelet-rich plasma (PRP) as supernatant. 3- PRP was centrifuged at 3k for five minutes and cell-free plasma (CFP) was extracted as supernatant, and 4- precipitate WBS at step two was washed with saline and centrifuged at 0.5k CPM to achieve washed WBC. Then the leucocytes were labeled with 40 mCi Tc-HMPAO through 15 minute incubation at 37-38 degrees centigrade. The extra free pertechnetate was eliminated using two additional centrifugation steps as follows: 1-0.5k CPM for five minutes to dispense free pertechnetate, and 2-0.5 for five minutes to achieve high radiochemical purity labeled WBC. Finally, the labeled WBC was re-suspended in CFP and reinjected to the patient. Imaging at 2-4 hours was done. The pathology and imaging of labeled WBC distribution are reported

Results: No RBC was detected in microscopy. The majority of the leucocytes were lymphocytes with rare accompanying platelets. The radiolabeling efficiency of the procedure was higher than 40%. The viability test indicated more than 80% of viable cells. The radiochemical purity of the final product was more than 95%. Two to four hours after injection, low background images were acquired. The liver and spleen were target organs with low-grade urinary, thyroid, and GI activity.

Conclusion: Employing multi-stage centrifugation, Tc-HMPAO labeled leucocyte scan could be efficiently performed.

Keywords: centrifugation, diagnostic imaging, leucocytes, technetium Tc 99m exametazime.

Copyright © 2022 Tehran University of Medical Sciences. Published by Tehran University of Medical Sciences.

This work is licensed under a Creative Commons Attribution-Non-Commercial 4.0 International license (<https://creativecommons.org/licenses/by-nc/4.0/>). Non-commercial uses of the work are permitted, provided the original work is properly cited.

Tehran Univ Med J (TUMJ) 2022 May;80(2):114-9

<http://tumj.tums.ac.ir>