

## قطعه‌بندی خودکار تومورهای گلیوما از مجموعه داده چالش BraTS 2018 با استفاده از شبکه U-Net دو بعدی

### چکیده

دریافت: ۱۴۰۱/۰۱/۲۵ ویرایش: ۱۴۰۱/۰۲/۰۱ پذیرش: ۱۴۰۱/۰۳/۲۳ آنلاین: ۱۴۰۱/۰۴/۰۱

**زمینه و هدف:** گلیوما (Glioma) متداول‌ترین تومور مغزی اولیه بوده و تشخیص به موقع تومور در برنامه‌ریزی درمان بیماران حایز اهمیت است. قطعه‌بندی دقیق تومور و نواحی داخلی آن در تصاویر تشدید مغناطیسی (Magnetic resonance imaging) توسط پزشکان مختلف تشخیص‌های متفاوتی داده شود. هدف از انجام مطالعه حاضر ارایه روشی خودکار در قطعه‌بندی تومور و نواحی داخلی آن می‌باشد.

**روش بررسی:** این یک مطالعه بنیادی-کاربردی است که از اردیبهشت ۱۳۹۹ تا شهریور ۱۴۰۰ و بر روی تصاویر مولتی مدالیتی MRI ۲۸۵ بیمار مبتلا به تومور گلیوما از پایگاه داده BraTS 2018 انجام گرفت. در این مطالعه، معماری U-Net دو بعدی با روش مبتنی بر تکه (Patch-based)، شامل یک مسیر رمزگذاری جهت استخراج ویژگی‌ها و یک مسیر رمزگشایی متقارن طراحی گردید. آموزش این شبکه در سه مرحله مجزا با استفاده از داده‌های گلیوما درجه بالا (High grade glioma)، گلیوما درجه پایین (Low grade glioma) و ترکیب دو گروه به ترتیب با تعداد ۲۱۰، ۷۵ و ۲۲۰ بیمار انجام شد.

**یافته‌ها:** مدل پیشنهادی نتایج ضریب دایس در مجموعه داده‌های HGG، ۰/۸۵، ۰/۸۵، ۰/۷۷، مجموعه داده‌های LGG، ۰/۸۰، ۰/۶۶، ۰/۵۱ و ترکیب دو گروه، ۰/۸۸، ۰/۷۹، ۰/۷۷ به ترتیب برای نواحی کل تومور، هسته تومور و ناحیه افزایش یافته در داده‌های آموزش برآورد نمود.

**نتیجه‌گیری:** با استفاده از شبکه U-Net می‌توان در قطعه‌بندی دقیق تومور و نواحی مختلف آن کمک شایانی به پزشکان انجام داد، همچنین با تشخیص دقیق و درمان زودهنگام نرخ بقای این بیماران را افزایش داد و کیفیت زندگی آنها را بهبود بخشید.

**کلمات کلیدی:** یادگیری عمیق، گلیوما، تصویربرداری تشدید مغناطیسی.

زهرا پاپی<sup>۱</sup>، ایرج عابدی<sup>۱\*</sup>، فاطمه  
دالوند<sup>۲</sup>، علیرضا عموحیدری<sup>۳</sup>

۱- گروه فیزیک پزشکی، دانشکده پزشکی،  
دانشگاه علوم پزشکی، اصفهان، ایران.

۲- گروه پرتویزشکی، دانشکده پزشکی، دانشگاه  
شهید بهشتی، تهران، ایران.

۳- بخش پرتودرمانی، بیمارستان میلاد اصفهان،  
اصفهان، ایران.

\* نویسنده مسئول: اصفهان، دانشگاه علوم پزشکی  
اصفهان، دانشکده پزشکی، گروه فیزیک پزشکی.

تلفن: ۰۳۱-۳۷۹۲۹۰۱۱

E-mail: i.abedi@med.mui.ac.ir

### مقدمه

بررسی و پیگیری درمان تومورهای مغزی به دلیل غیریونیزان بودن و قدرت تفکیک کنتراست بالای بافت نرم است.<sup>۱</sup> در برنامه‌ریزی پرتودرمانی، تعیین محل، اندازه و درجه تومور (Grade) از موارد کلیدی محسوب می‌شوند. قطعه‌بندی (Segmentation) دستی توسط متخصص برای تعیین لبه‌های تومور و نواحی داخل آن انجام می‌شود

گلیوما (Glioma) متداول‌ترین تومور مغزی اولیه است که از سلول‌های گلیال منشا می‌گیرد.<sup>۱</sup> روش تصویربرداری تشدید رزونانس مغناطیسی (Magnetic resonance imaging) به‌عنوان روش ارجح در

مبنایی (Ground truth) در آموزش مدل قطعه‌بندی و ارزیابی عملکرد نهایی مدل استفاده شده است.

پیش‌پردازش داده‌ها: اندازه تصاویر ورودی  $240 \times 240 \times 155$  می‌باشد، در ابتدا به منظور کاهش زمینه و افزایش قدرت محاسباتی، با حذف مناطق حاشیه اطراف تصاویر که حاوی اطلاعات مربوط به تومور نیستند ابعاد تصاویر به  $190 \times 190 \times 135$  تغییر یافت. سپس نرمال‌سازی تصاویر هر مدالیته با کم کردن میانگین از شدت هر پیکسل و تقسیم بر انحراف معیار انجام شد. تصاویر داده مبنایی و تصویر چهار مدالیته MRI (T1W, T2W, FLAIR, T1c) در یک ماتریس چهار بعدی به‌عنوان ورودی ذخیره شدند. تصویر T1W نشان‌دهنده آناتومی مغز، T2W حاوی اطلاعات مایع مغزی نخاعی و تومور مغزی با شدت سیگنال بالا، FLAIR تصویر ادم اطراف تومور با شدت سیگنال بالا و ناحیه کل تومور و T1c ناحیه افزایش یافته یا فعال تومور با شدت سیگنال بالا در مقایسه با تصویر T1W را مشخص می‌کند. آموزش مدل به‌منظور داده‌افزایی (Data augmentation) با روش مبتنی بر تکه (Patch-based) صورت گرفت بنابراین از هر برش تصویر تعداد چهار تکه با اندازه  $160 \times 160$  به صورت تصادفی استخراج شد.

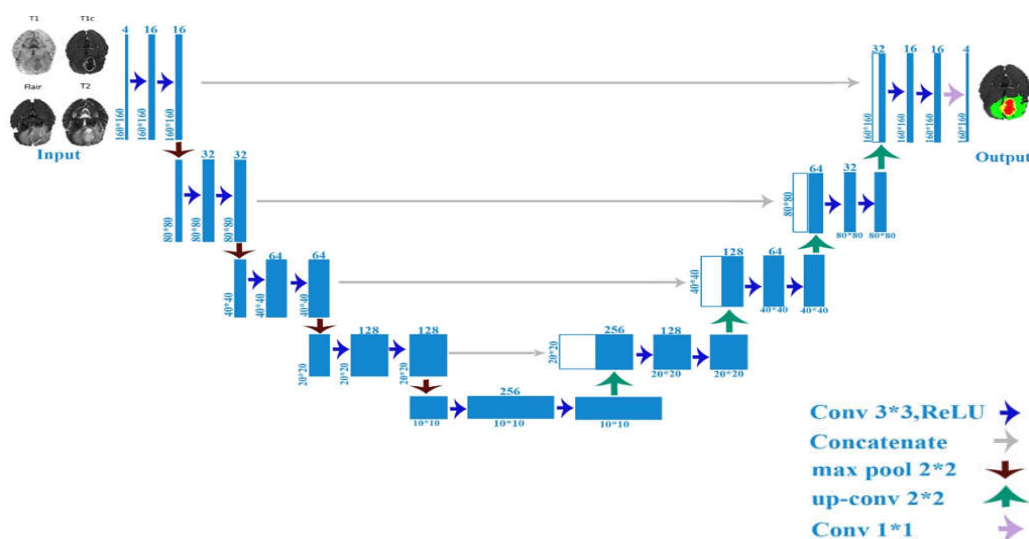
معماری شبکه و آموزش: در این مطالعه از شبکه U-Net دو بعدی برای قطعه‌بندی گلیوما استفاده شد. معماری شبکه در شکل ۱ نشان داده شده است. این شبکه شامل یک مسیر رمزگذاری و رمزگشایی می‌باشد. مسیر رمزگذاری شامل پنج بلوک کانولوشنی، هر بلوک دارای دو لایه کانولوشنی با ابعاد فیلتر  $3 \times 3$ ، طول گام و تابع فعال‌سازی Relu می‌باشد. همچنین در انتهای هر یک از چهار بلوک اول حداکثر تجمع (Max pooling) با ابعاد فیلتر و طول گام  $2 \times 2$  اعمال شده است. در بلوک اول تعداد فیلترها برای کاهش توان محاسباتی ۱۶ و برای هر بلوک این تعداد دو برابر شد. مسیر رمزگشایی نیز شامل ۵ بلوک، هر بلوک با یک لایه Up-convolutional با ابعاد فیلتر  $2 \times 2$  و طول گام ۲ به‌منظور افزایش ابعاد نقشه ویژگی آغاز و با یک لایه اتصال مطابق با آن در مسیر رمزگذاری و همچنین دو لایه کانولوشنی با ابعاد فیلتر  $3 \times 3$  دنبال می‌شود. در انتهای آخرین بلوک، یک لایه کانولوشنی  $1 \times 1$  به‌کار رفته است تا تعداد نقشه‌های ویژگی را به تعداد کلاس‌های موردنظر برای قطعه‌بندی کاهش دهد. برای جلوگیری از بیش‌برازش در همه بلوک‌ها

که این روش زمان‌بر و مستعد خطا می‌باشد. روش‌های یادگیری عمیق به‌ویژه شبکه‌های عصبی کانولوشنی (Convolutional neural network) با یادگیری بهتر ویژگی‌ها در تشخیص خودکار و دقیق‌تر تومورها کاربرد فراوان یافته‌اند.<sup>۴-۶</sup> شبکه U-Net، یک شبکه کانولوشنی برای قطعه‌بندی تصاویر پزشکی است.<sup>۷</sup>

در دو دهه اخیر تحقیقات گسترده‌ای در زمینه قطعه‌بندی تومورهای گلیوما انجام شده است. با توجه به ماهیت متفاوت تومور حتی در درجات مشابه آن و همچنین جایگاه متفاوت تومور در مغز، قطعه‌بندی همچنان موضوعی چالش‌برانگیز باقی مانده است. هدف از انجام مطالعه حاضر، ارائه روشی خودکار در قطعه‌بندی کل تومور (Whole tumor) و نواحی داخلی آن (هسته تومور، Tumor core) ناحیه افزایش یافته (Enhancing tumor) در تصاویر مولتی‌مدالیته MRI است. در این مطالعه الگوریتم U-Net به دلیل سرعت و دقت بالا در قطعه‌بندی تومور مورد استفاده قرار گرفت. با استفاده از معماری U-Net اصلاح‌یافته به‌منظور آموزش مدل از مجموعه داده‌های HGG، LGG و همچنین ترکیب دو مجموعه به‌طور مجزا استفاده شده است.

## روش بررسی

این یک مطالعه بنیادی-کاربردی می‌باشد که در آن به‌منظور قطعه‌بندی تومورهای گلیوما از تصاویر MRI معمولی و استاندارد استفاده شده است. روش‌های تصویربرداری MRI دارای پروتکل‌های مختلفی هستند که معمولاً برای تحقیقات از پروتکل‌های T1W, T2W, FLAIR, T1c استفاده می‌شود. به‌همین منظور از پایگاه داده مربوط به چالش BraTS 2018، شامل تصاویر مولتی‌مدالیته T1W, T2W, T1c, FLAIR بهره خواهیم برد. داده‌های این پایگاه از ۱۹ مرکز تصویربرداری MRI مختلف گردآوری شده‌اند که شامل تصاویر مولتی‌مدالیته MRI، ۲۱۰ بیمار HGG و ۷۵ بیمار LGG می‌باشد.<sup>۸</sup> تمام تصاویر برای داشتن الگوی تشریحی یکسان هم‌ردیف شده، درون‌یابی جهت ایجاد قدرت تفکیک مشابه  $1\text{mm}^3$  صورت گرفته و همچنین مجموعه حذف شده است. افزون‌براین، قطعه‌بندی دستی با چهار برچسب درون توموری شامل: نکروز و ناحیه غیرافزایش‌یافته (۱)، ادم (۲)، ناحیه افزایش‌یافته/فعال (۳) و سایر بخش‌ها (۴) توسط نورورادیولوژیست انجام شده است. از قطعه‌بندی دستی به‌عنوان داده



شکل ۱: معماری U-Net ارایه شده برای قطعه بندی گلیوما

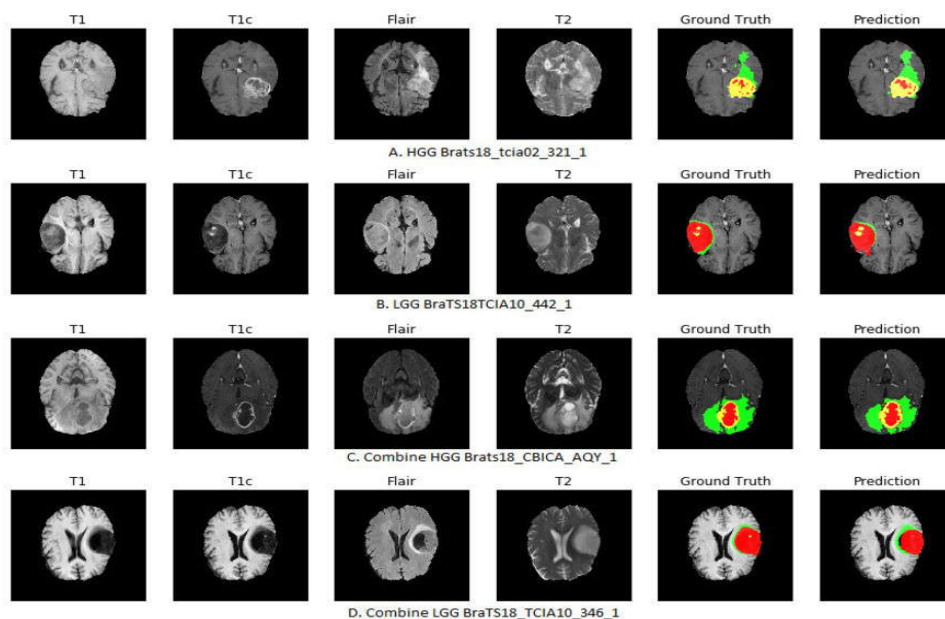
2600 و پردازنده گرافیکی NVIDIA Tesla K80 انجام گردید. داده‌های آموزش شامل ۶۰٪ کل داده‌ها جهت یادگیری شبکه، ۲۰٪ داده‌ها برای ارزیابی و تنظیم پارامترهای شبکه در طول فرآیند یادگیری و در نهایت ۲۰٪ داده‌ها به‌عنوان آزمون برای ارزیابی نهایی به‌کار رفتند. مدل پیشنهادی در قطعه‌بندی نواحی مختلف تومور شامل WT، TC و ET براساس دو پارامتر ضریب شباهت دایس (Dice similarity coefficient) و فاصله هوسدروف (Hausdorff distance) به‌صورت مجزا در مجموعه داده‌های LGG، HGG و ترکیبی از داده‌های آزمون ارزیابی گردید.

## یافته‌ها

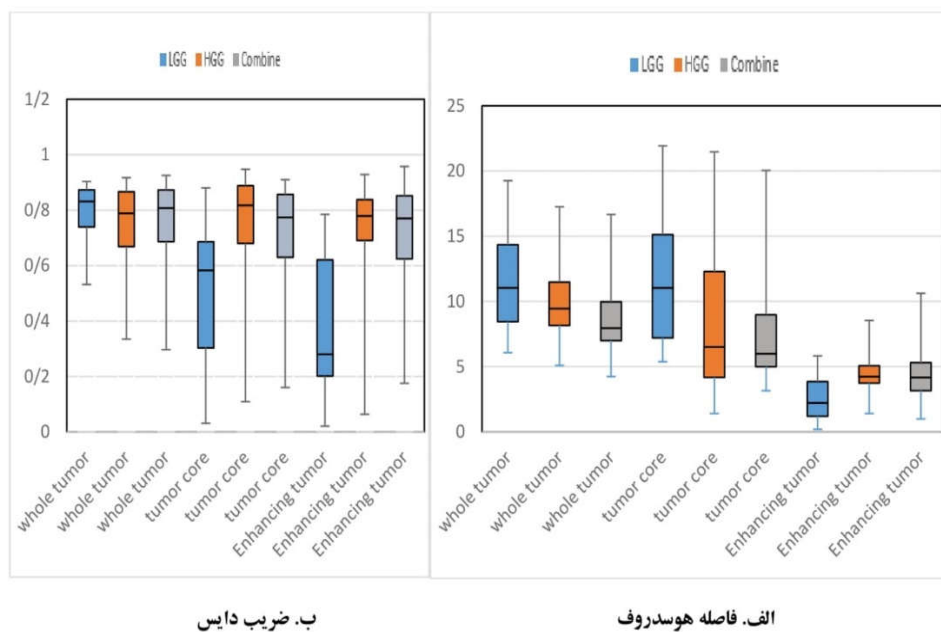
نتایج قطعه‌بندی خودکار تومورهای گلیوما با پیش‌بینی و قطعه‌بندی دستی توسط نورورادیولوژیست به‌عنوان داده مبنایی با Ground truth، در تصاویر MRI مربوط به چهار بیمار در سایز، شکل و موقعیت مختلف در شکل ۲ آمده است. اولین ردیف مربوط به داده‌های HGG، دومین ردیف در داده‌های LGG و دو مورد بعدی در داده‌های ترکیبی برای دو گروه نشان داده شده است. نتایج مربوط به دو پارامتر HD و DSC به‌منظور ارزیابی دقت شبکه در مجموعه

لایه حذف تصادفی بین دو لایه کانولوشنی به‌کار رفته است. انتخاب تابع هزینه (Loss function) برای قطعه‌بندی چند کلاس با عدم تعادل بین پس‌زمینه و پیش‌زمینه از اهمیت بالایی برخوردار است. در این کار از تابع هزینه هیبرید ارایه شده در مطالعه Kermi و همکاران به‌منظور افزایش دقت مدل استفاده گردید.<sup>۹</sup>

آموزش مدل در سه مرحله برای تصاویر HGG، LGG و ترکیبی از هر دو نوع تصاویر صورت گرفت که به‌ترتیب تصاویر ۲۱۰، ۷۵ و ۲۲۰ بیمار به‌عنوان ورودی شبکه انتخاب شد. در حالت ترکیبی بیماران به‌صورت تصادفی از دو گروه انتخاب و از هر برش تصاویر چهار تکه با اندازه  $160 \times 160 \times 4$  به‌عنوان ورودی به شبکه داده شد. بنابراین با توجه به تعداد ۱۳۵ برش به‌ترتیب ۱۱۳۴۰۰، ۴۰۵۰۰ و ۱۱۸۸۰۰ برش برای هر مرحله آموزش انتخاب شد. برای آموزش مدل، دسته با اندازه ۱۶ و تعداد دوره‌های اجرا پنج و الگوریتم بهینه‌سازی (Stochastic gradient descent) جهت کمینه نمودن تابع هزینه به‌کار گرفته شد. نرخ یادگیری اولیه ۰/۰۱، مقدار حرکت ۰/۹ و ضریب فروپاشی ۰/۰۰۱ تنظیم شدند. شبکه با بستر TensorFlow و Python programming language, version 2.7.3, (Python Software Foundation, USA) پیاده‌سازی گردید. آموزش نمونه‌ها روی ابرکامپیوتر با ۵۶ هسته و پردازنده Intel Xeon E5- سری



شکل ۲: نتایج قطعه‌بندی نواحی داخل تومور با کدهای رنگی، ناحیه افزایش‌یافته (زرد)، ادم اطراف تومور (سبز) و هسته تومور قرمز



شکل ۳: نمودار جعبه‌ای الف. فاصله هوسدروف، ب. ضریب دایس ۲۰٪ داده‌های آموزش (آزمون) در مجموعه داده BraTS 2018

زمان آموزش برای HGG, LGG و ترکیبی به ترتیب چهار، سه و پنج ساعت و مدت زمان کل سه مرحله آموزش ۱۲ ساعت بوده است.<sup>۹</sup> Aboelenein و همکاران با به‌کارگیری دو مسیر U-Net هیبرید برای قطعه‌بندی تومور مغزی با ۶۰ دوره اجرا در فرآیند یادگیری نتایج ضریب دایس در داده‌های آموزش برای WT, TC و ET را به ترتیب ۰/۸۵، ۰/۸۱ و ۰/۷۴ گزارش نمودند که در مقایسه با نتایج این مطالعه، با پنج دوره اجرا یعنی با تعداد گام‌های کمتر که نشان‌دهنده سرعت بالای شبکه عصبی پیشنهادی در فرآیند یادگیری است، به نتیجه ضریب دایس بالاتر در قطعه‌بندی WT و ET دست یافتیم.<sup>۱۰</sup> در مطالعه دیگری Baid و همکاران با استفاده از شبکه U-Net سه بعدی به نتایج ضریب دایس کمتری در داده‌های آزمون برای نواحی ET و TC ولی برای قطعه‌بندی WT به نتیجه بهتر ۰/۸۴ نسبت به معماری ما دست یافتند.<sup>۱۱</sup> نتایج مربوط به فاصله هوسدروف برای تمام نواحی تومور در مطالعه حاضر نسبت به مطالعه ذکر شده کمتر بوده است یعنی شبکه پیشنهادی به نتایج بهتری دست یافته است. در این مطالعه داده‌افزایی با استفاده از روش مبتنی بر تکه با استخراج چهار ناحیه تصادفی از هر برش تصویر انجام گردید. به‌کارگیری روش‌های دیگر داده‌افزایی منجر به افزایش تنوع داده‌ها جهت آموزش و کاهش خطاهای پیش‌بینی در داده‌های آزمون گردیده و با بهتر ساختن مدل در تعمیم، از واریانس مدل می‌کاهد. اما به‌کارگیری روش‌های دیگر داده‌افزایی مستلزم زمان طولانی برای یادگیری شبکه و با استفاده از GPU قدرتمندتر جهت تسریع فرآیند یادگیری می‌باشد.

پیشنهاد می‌گردد در مطالعات بعدی با استفاده از سیستم قوی‌تر و داده‌افزایی‌های دیگر نتایج مربوط به شبکه پیشنهادی در داده‌آزمون در تشخیص نواحی مختلف تومور به نتایج داده‌های آموزش نزدیک‌تر و این نتایج بهتر گردد.

سپاسگزاری: این مقاله حاصل پایان‌نامه تحت عنوان "ارزیابی تغییرات آناتومیکی و مورفولوژیکی تومور گلیوما مغز با استفاده از الگوریتم‌های یادگیری ماشین در تصاویر تشدید مغناطیسی، متعاقب پرتودرمانی به روش تطبیقی سه بعدی" در مقطع کارشناسی ارشد در سال ۱۳۹۹ با کد تحقیقاتی ۳۹۸۹۸۰ می‌باشد که با حمایت دانشگاه علوم پزشکی اصفهان اجرا شده است.

داده‌های HGG, LGG و ترکیبی در نمودارهای جعبه‌ای شکل ۳ برای داده‌های آزمون با یکدیگر قابل مقایسه هستند. نمودارهای جعبه‌ای حداقل، چارک اول، میانه، چارک سوم و حداکثر مقدار را برای دو پارامتر و در مجموعه داده‌های متفاوت گزارش می‌کند.

## بحث

در این مطالعه، سیستم قطعه‌بندی خودکار در تصاویر مولتی‌مدالیه MRI از مجموعه داده‌های آزمون BraTS 2018 به صورت مجزا در داده‌های HGG, LGG و ترکیب دو گروه مورد آموزش و ارزیابی قرار گرفت.

با مقایسه نتایج پارامترها در مجموعه داده‌های متفاوت در نمودار جعبه‌ای شکل ۳ مقدار میانه از میانگین برای ضریب دایس در تمام نواحی تومور بالاتر بوده و این مقدار در فاصله هوسدروف کمتر بوده است.

مدل در مجموعه داده ترکیبی بهترین نتایج را برای ضریب دایس در ناحیه WT و فاصله هوسدروف در ناحیه ET به دست آورده و پایین‌ترین نتایج دو پارامتر مربوط به نواحی مختلف تومور در آموزش با مجموعه داده LGG بوده است. با بررسی تصاویر خروجی و داده مبنایی در شکل ۱ شباهت نواحی قطعه‌بندی شده توسط متخصص و مدل پیشنهادی را می‌توان مشاهده نمود. بیشترین شباهت نواحی قطعه‌بندی شده توسط متخصص با خروجی در داده‌های ترکیبی و همچنین شباهت کمتر خصوصا در تعیین نواحی افزایش یافته در داده‌های LGG دیده می‌شود. دلیل شباهت بیشتر نتایج خروجی به داده مبنایی در داده‌های ترکیبی تعداد بیشتر تصاویر برای آموزش شبکه و دلیل شباهت کمتر این نتایج برای داده‌های LGG تعداد کمتر تصاویر بوده است. Kermi و همکاران با استفاده از یک شبکه کانولوشنی عمیق دو بعدی نتایج مربوط به ضریب دایس در داده‌های آزمون برای نواحی WT, TC و ET به ترتیب ۰/۸۶، ۰/۷۹ و ۰/۷۱ گزارش نمودند که به نتایج بهتری برای ضریب دایس WT, TC دست یافتند، اما مدت زمان کل آموزش در ۲۸۵ تصویر MRI از مجموعه داده BraTS 2018 را با ابرکامپیوتر با مشخصات پردازنده مشابه مطالعه ما ۱۸۵ ساعت گزارش نموده‌اند، در حالی که در این مطالعه

## References

1. Brandal G. Conventional and advanced magnetic resonance imaging in patients with high-grade glioma. *Q J Nucl Med Mol Imaging* 2018;62(3):239-239.
2. Bi WL, Hosny A, Schabath MB, Giger ML, Birkbak NJ, Mehrtash A, et al. Artificial intelligence in cancer imaging: Clinical challenges and applications. *CA Cancer J Clin* 2019;69(2):127-57.
3. Fernandes SL, Tanik UJ, Rajinikanth V, Karthik KA. A reliable framework for accurate brain image examination and treatment planning based on early diagnosis support for clinicians. *Neural Comput Appl* 2020;32(20):15897-908.
4. Isensee F, Kickingereder P, Wick W, Bendszus M, Maier-Hein KH, editors. Brain tumor segmentation and radiomics survival prediction: Contribution to the brats 2017 challenge. International MICCAI Brainlesion Workshop; 2017: Springer.
5. Kamnitsas K, Ledig C, Newcombe VFJ, Simpson JP, Kane AD, Menon DK, et al. Efficient multi-scale 3D CNN with fully connected CRF for accurate brain lesion segmentation. *Med Image Anal* 2017;36:61-78.
6. McBee MP, Awan OA, Colucci AT, Ghobadi CW, Kadom N, Kansagra AP, et al. Deep Learning in Radiology. *Acad Radiol* 2018;25(11):1472-80.
7. Ronneberger O, Fischer P, Brox T, editors. U-net: Convolutional networks for biomedical image segmentation. International Conference on Medical image computing and computer-assisted intervention; 2015: Springer.
8. Frangi AF, Schnabel JA, Davatzikos C, Alberola-López C, Fichtinger G. Medical Image Computing and Computer Assisted Intervention-MICCAI 2018: 21st International Conference, Granada, Spain, September 16-20, 2018, Proceedings, Part IV: Springer; 2018.
9. Kermi A, Mahmoudi I, Khadir MT, editors. Deep convolutional neural networks using U-Net for automatic brain tumor segmentation in multimodal MRI volumes. International MICCAI Brainlesion Workshop; 2018: Springer.
10. Aboelenen NM, Songhao P, Koubaa A, Noor A, Afifi A. HTTU-Net: Hybrid Two Track U-Net for automatic brain tumor segmentation. *IEEE Access* 2020;8:101406-15.
11. Baid U, Talbar S, Rane S, Gupta S, Thakur MH, Moiyadi A, et al. A Novel Approach for Fully Automatic Intra-Tumor Segmentation With 3D U-Net Architecture for Gliomas. *Front Comput Neurosci* 2020;14:10.

## Automatic segmentation of glioma tumors from BraTS 2018 challenge dataset using a 2D U-Net network

Zahra Papi M.Sc.<sup>1</sup>  
Iraj Abedi Ph.D.<sup>1\*</sup>  
Fatemeh Dalvand M.Sc.<sup>2</sup>  
Alireza Amouheidari M.D.<sup>3</sup>

1- Department of Medical Physics,  
School of Medicine, Isfahan  
University of Medical Sciences,  
Isfahan, Iran.

2- Department of Radiation  
Engineering, School of Medicine,  
Shahid Beheshti University, Tehran,  
Iran.

3- Department of Radiotherapy,  
Isfahan Milad Hospital, Isfahan,  
Iran.

\* Corresponding author: Department of  
Medical Physics, School of Medicine,  
Isfahan University of Medical Sciences,  
Isfahan, Iran.  
Tel: +98-31-37929011  
E-mail: i.abedi@med.mui.ac.ir

### Abstract

Received: 14 Apr. 2022 Revised: 21 Apr. 2022 Accepted: 13 Jun. 2022 Available online: 22 Jun. 2022

**Background:** Glioma is the most common primary brain tumor, and early detection of tumors is important in the treatment planning for the patient. The precise segmentation of the tumor and intratumoral areas on the MRI by a radiologist is the first step in the diagnosis, which, in addition to the consuming time, can also receive different diagnoses from different physicians. The aim of this study was to provide an automated method for segmenting the tumor and intratumoral areas.

**Methods:** This is a fundamental-applied study that was conducted from May 2020 to September 2021 using multimodal MRI images of 285 patients with glioma tumors from the BraTS 2018 Database. This database was collected from 19 different MRI imaging centers, including multimodal MRI images of 210 HGG patients, and 75 LGG patients. In this study, a 2D U-Net architecture was designed with a patch-based method for training, which comprises an encoding path for feature extraction and a symmetrical decoding path. The training of this network was performed in three separate stages, using data from high-grade gliomas (HGG), and low-grade gliomas (LGG), and combining two groups of 210, 75, and 220 patients, respectively.

**Results:** The proposed model estimated the Dice Similarity Coefficient (DSC) results in HGG datasets 0.85, 0.85, 0.77, LGG datasets 0.80, 0.66, 0.51, and the combination of the two groups 0.88, 0.79, 0.77 for regions the whole tumor, tumor core, and enhancing region in the training dataset, respectively. The results related to Hausdorff Distance (HD) for HGG datasets were 8.24, 9.92, 4.43, LGG datasets 11.5, 11.31, 2.23, and the combination of the two groups 7.20, 8.82, 4.43 for regions the whole tumor, tumor core, and enhancing region in the training dataset, respectively.

**Conclusion:** Using the U-Net network can help physicians in the accurate segmentation of the tumor and its various areas, as well as increase the survival rate of these patients and improve their quality of life through accurate diagnosis and early treatment.

**Keywords:** deep learning, glioma, magnetic resonance imaging.