

# مننژیت آسینتوباکتر بیمارستانی

## گزارش یک مورد مقاوم و عودکننده

دکتر علی عطری\* (استادیار جراحی پلاستیک)، دکتر محمدجواد تاج\*\* (استادیار رشته عفونی)، دکتر علیرضا بلدا\* (استاد رشته عفونی)

\* دانشگاه علوم پزشکی تهران

\*\* دانشگاه علوم پزشکی گیلان

### چکیده

آسینتوباکتر از باسیل‌های گرم منفی روده‌ای (GNB)، کپسول‌دار، غیر متحرک و هوازی است. عوامل خطرزا در عفونت‌های بیمارستانی توسط این میکروب عبارتند از: طول مدت بستری، جراحی، عفونت قبلی، کلونیزاسیون مدفوعی، درمان با آنتی‌بیوتیک‌های وسیع‌الطیف، تغذیه وریدی، کاتتر ادراری، بستری در بخش سوختگی و مراقبت‌های ویژه (ICU) و تهویه مکانیکی. شیوع عفونت با این میکروب و نیز مقاومت آن به درمان آنتی‌بیوتیکی در دو دهه گذشته رو به تزاید می‌باشد. وقوع عفونت به حالت مننژیت پدیده‌ای ناشایع بوده و در صورت بروز اغلب متعاقب اقدامات جراحی اعصاب رخ می‌دهد.

در این مقاله ما یک مورد مننژیت آسینتوباکتر بیمارستانی را معرفی می‌نمائیم. بیمار مورد نظر بعلت اختلال اکلوزیون دندانی ناشی از ترومای دوران کودکی مورد عمل جراحی ترمیمی در ناحیه استخوان ماگزینا قرار گرفت. مننژیت پس از عمل توسط این میکروب با مقاومت چند دارویی (MDR) بود. درمان با مجموعه ایمپن/سیلاستاتین و آمیکاسین با پاسخ مناسبی همراه بود اما متأسفانه با عارضه سمیت گوشی آمیکاسین توأم گردید.

### مقدمه

هموفیلوس آنفلوانزا اشتباه می‌شود. شایع‌ترین انواع آن *A. baumannii* و *A. calcoaceticus* می‌باشند. در طبیعت در آب و خاک و اشیاء مانند موارد زیر یافت می‌شود: گرد و غبار بیمارستانی، غذای یخ‌زده، آب‌انبار، محلول دیالیز صفاقی، لگن‌های ادرار بیماران، ونتیلاتور، دستکش آلوده و ... (۱).

این میکروب می‌تواند جزء فلور نرمال روده بزرگ انسان و حیوان باشد. در خلط، ادرار و ترشحات واژن نیز پیدا می‌شود. بیماران بستری مورد کلونیزاسیون پوستی و اروفارنکس واقع

آسینتوباکتر جزء باسیل‌های گرم منفی روده‌ای (GNB) است. اینها شامل دو خانواده انتروباکتریاسه‌ها و نیسریاسه‌ها می‌باشند. کپسول‌دار، غیر متحرک، هوازی اندول منفی و کاتالاز مثبت است. در محیط کشت می‌تواند میله‌ای شکل (rod) و یا به شکل کوکوباسیل باشد. گاهی با نیسریامنتگوکوک، موراکسلا و

می‌شوند. شایع‌ترین GNB است که پرسنل بیمارستان نافل پوستی مداوم و پایدار برای آن قرار می‌گیرند (۱).

عوامل خطرزای دخیل در عفونت بیمارستانی عبارتند از: مدت بستری، جراحی، کلونیزاسیون مدفوعی، زخم، درمان با آنتی‌بیوتیک‌های وسیع‌الطیف، تغذیه وریدی، کاتر ورید مرکزی، کاتر ادراری، بستری در بخش سوختگی و ICU و تهویه مکانیکی (۱،۲).

انواع عفونت با این میکروب عبارتند از: عفونت مجاری تنفسی (بیشتر در افراد لوله‌گذاری شده)، باکتری، آندوکاردیت، عفونت داخل جمجمه‌ای، استئومیلیت، عفونت ادراری تناسلی (۱).

منزیت آسیتوباکتر برای اولین بار در سال ۱۹۳۸ توسط آقای Cowan گزارش شد (۳). این بیماری به ندرت رخ می‌دهد و در صورت وقوع اغلب متعاقب اقدامات جراحی اعصاب می‌باشد (۴،۵). یک مورد گزارش ابتلاء در یک فرد سالم ارائه شده است (۶). این بیماری می‌تواند با شروع حاد و یا با سیر آرام تظاهر نماید. نکات مربوط به درمان و مقاومت دارویی را در قسمت بحث ذکر می‌نمایم.

## معرفی بیمار:

خانم س.س. مجرد، ۱۹ ساله، ساکن تهران، در تاریخ ۷۹/۹/۱۴ بعلت اختلال کلوزیون دندانی و دفرمیتی فک بالا، صورت و بینی ناشی از ترومای دوران کودکی، در بیمارستان امام خمینی مورد جراحی استئوتومی ماگزایلا قرار می‌گیرد. در سابقه وی بیماری خاصی وجود نداشت. از روز چهارم پس از عمل دچار سر درد و تب (C ۳۸/۵) و بندریج دچار تهوع و استفراغ و کاهش سطح هوشیاری می‌گردد. در معاینه تب‌دار، تکیکارد، لئارژیک و دارای ردرو گردنی و علائم کرنینگ و برد زنسکی مثبت بود. بطور اورژانس سی‌تی‌اسکن مغزی بدون کنتراست انجام گرفت که نشان دهنده پنوموسفالوس بود و ضایعه فضاگیر نداشت (تصویر شماره ۱). در LP انجام شده CSF نمای چرکی و فشار بالاتر از حد طبیعی داشت، گلوکز: ۳، پروتئین: ۲۵۰، گلوبول سفید: ۸۰۰۰ (نوتروفیل ۹۰٪) و در اسمیر CSF باسیل‌های گرم منفی کوتاه مشاهده شد.

بلافاصله پس از LP و اخذ نمونه کشت خون و ادرار، سفنازیدیم + آمیکاسین تجویز شد. روز بعد بعلت هیپوکسی و بدتر

شدن وضعیت هوشیاری بیمار به ICU منتقل شد. لوله‌گذاری تراشه یا معده انجام نگرفت. پاسخ ۲۴ ساعته کشت‌های خون و ادرار منفی بود ولی کشت CSF آسیتوباکتر گزارش گردید. قابل ذکر است که آنتی‌بیوگرام به روش broth or agar dilution جهت ارزیابی (MIC) minimal inhibitory concentration مقدور و در دسترس نبود. بلکه روش disk diffusion انجام گرفت که به کلیه آنتی‌بیوتیک‌های مورد آزمایش شامل آمپی‌سیلین، کلیندامایسین، سفالکسین، سیپروفلوکساسین، سفتری‌زوکسیم، کلیستین، تورامایسین، جنتامایسین، کانامایسین، تریمتوپریم، سفتریاکسون و سفترایدیم مقاوم بود. سفنازیدیم قطع شد و رژیم ایمی‌پنم/سیلاستاتین + آمیکاسین شروع گردید. در مشاوره جراحی مغز و اعصاب درمان محافظتی و مدیکال (افزودن دگزامتازون + فنوباریتال و بعد تبدیل به فسیتونین + استازولامید + مانتول) توصیه شد. مینی‌پلیت‌ها و پیچ‌های استئوستز فک فوقانی باقی ماند هر چند که بعنوان جسم خارجی مطرح بودند اما خارج ساختن آنها صلاح نبود. در روز چهارم درمان وضعیت هوشیاری رو به بهبود نهاد و بیمار با پزشک ارتباط کلامی برقرار نمود. در روز ۷۹/۹/۲۹ (یازدهمین روز درمان) تب بیمار قطع شد در هفدهمین روز درمان بیمار با حال عمومی خوب به بخش منتقل شد. در روز ۲۵ درمان پاسخ CSF به شرح زیر بود: شفاف، فشار نرمال، سلول ۴۵ و (۶۰٪ نوتروفیل)، قند ۴۶، پروتئین ۷۴، اسمیر منفی و کشت متعاقب آن منفی. در روز بیست و هفتم درمان (۱۳۷۹/۱۰/۱۴) با توجه به معاینه عصبی نرمال و نداشتن تب و پاسخ منفی برای CSF، آنتی‌بیوتیک‌های بیمار قطع گردید، اما متأسفانه دو روز بعد بیمار مجدداً دچار تب، تهوع و سر درد می‌شود. در معاینه اخیر هوشیار، درجه حرارت ۳۸/۳ و ردورگردنی وجود داشت. دیگر علائم تحریک منتر منفی و سایر معاینات طبیعی بودند. سی‌تی‌اسکن مغزی بدون کنتراست بصورت اورژانس از لحاظ بررسی عوارض احتمالی داخل جمجمه‌ای انجام گرفت. بجز دیلاتاسیون مختصر بطن‌ها و کاهش در میزان پنوموسفالوس نکته دیگری نداشت.

پاسخ CSF: شفاف، فشار نرمال، قند ۴۵، پروتئین ۹۵، سلول ۱۶۰ (۴۰٪ نوتروفیل)، اسمیر منفی، کشت ۴۸ ساعته منفی، کشت‌های خون و ادرار منفی گزارش گردید. مجدداً آنتی‌بیوتیک‌های قبلی تجویز شد که علت آن را در قسمت بحث

خواهیم آورد. در تاریخ ۱۳۷۹/۱۰/۲۷ (یازده روز پس از شروع درمان مجدد و ۳۸ روز دریافت آمینوگلیکوزید) بعلت کاهش شنوایی، آمیکاسین قطع و مشاوره ENT انجام گرفت. کاهش شنوایی حسی عصبی دو طرفه به میزان ۷۰-۶۰ دسی بل تقریباً در تمام فرکانسها وجود داشت. آزمایشات عملکرد کلیوی نرمال بودند.

در تاریخ ۱/۱۱/۷۹ (پانزده روز پس از شروع درمان مجدد) تب بیمار قطع و حال عمومی وی بهتر شد. در تاریخ ۱۹/۱۱/۷۹ (۳۴ روز پس از شروع درمان مجدد) آنتی بیوتیک قطع و تا ۴ روز پس از آن در بخش بستری و تحت نظارت دقیق قرار گرفت.

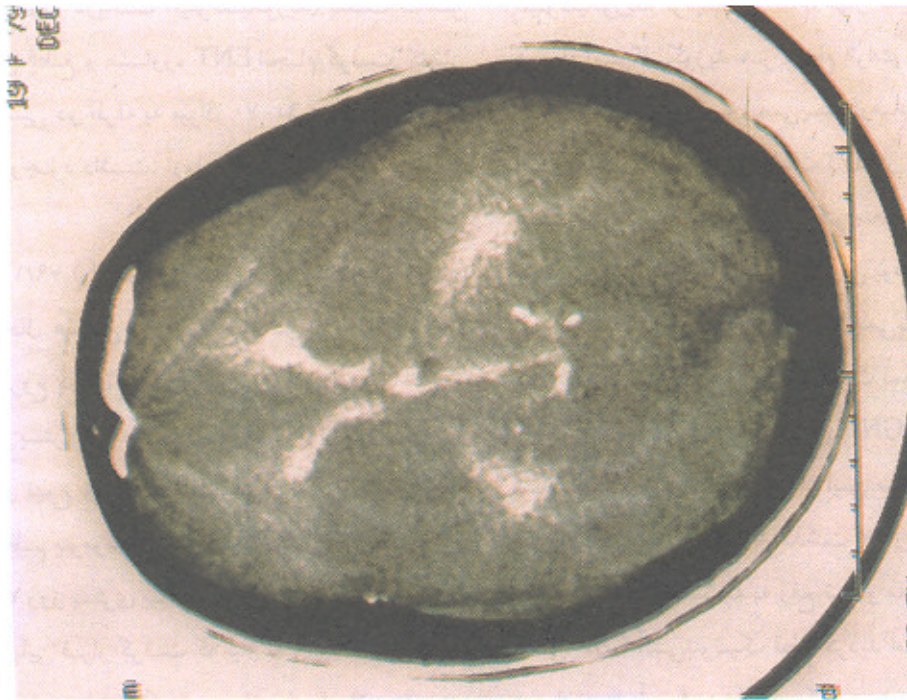تب، سردرد و تهوع وجود نداشت. سی تی اسکن مغزی انجام گرفت قسمت اعظم پنوموسفالوس جذب شده بود (تصویر ۲). سرانجام پس از ۷۰ روز بستری بیمار مرخص و تا یکسال چند بار مورد ویزیت سرپایی قرار گرفت که نیاز به وسیله کمکی برای شنوایی پیدا نمود. عمل جراحی تکمیلی بیمار برای اصلاح دفرمیتی بینی در تاریخ ۲۸/۱۱/۸۰ انجام گرفت و در ضمن این عمل مینی پلیت‌ها و پیچ‌های اوستئوستز فک فوقانی خارج گردید. در کنار یکی از پلیت‌ها کیست کوچکی به قطر حدود یک سانتی متر حاوی مایع نسبتاً شفاف وجود داشت که کشت آن منفی گزارش شد. بیمار پس از عمل جراحی مجدد هیچ مشکلی نداشت و تا زمان تهیه مقاله (حدود ۲ سال از تکمیل درمان مننژیت) کاملاً سالم و بدون علامت می‌باشد و کاهش شنوایی بیمار با سمعک اصلاح شده است.

## بحث

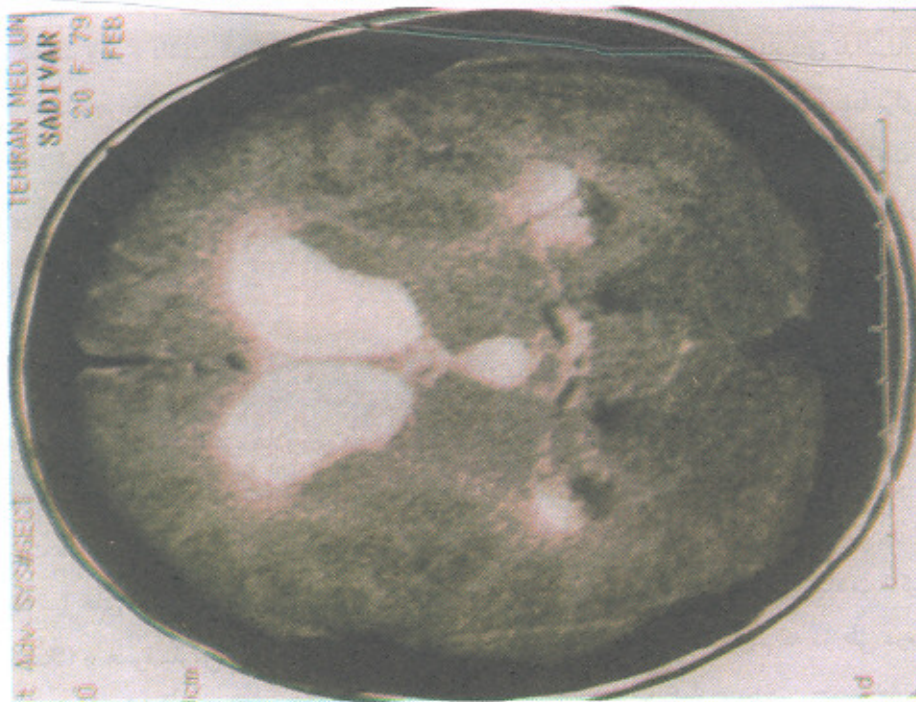
در تشخیص عفونت‌های آسیتوباکتر، علاوه بر در نظر داشتن عوامل خطرزا (که در مقدمه آمده است) توجه به مورفولوژی میکروبی نیز اهمیت دارد چون که آسیتوباکتر می‌تواند به اشکال کوکوباسیل و یا با سیل‌های کوتاه باشد لذا گاهی با دیپلوکوک‌ها (مننگوکوک، موراکسلا) و هموفیلوس آنفلوآنزا اشتباه می‌شود. مسئله مهم دیگر در عفونت‌های آسیتوباکتر بروز مقاومت دارویی می‌باشد که رو به تزاید است. داروهایی چون آمپی‌سیلین، آزترونام، سفالوسپورین‌های نسل اول و دوم، کلرامفنیکل و جنتامیسین کم اثر و یا بی‌اثرند. مزوسیلین، پیراسیلین، برخی کینولونها، آمیکاسین، سفنازیدیم، تری‌متوپریم و ایمپنم اثرات متغیری داشته‌اند. ایمپنم

در بیشتر از ۹۵٪ موارد مؤثر بوده است ترکیب ایمپنم به همراه آمینوگلیکوزید، ترکیب بتالاکتام، مهار کننده بتالاکتاماز BL/BLI به همراه آمینوگلیکوزید هر کدام اثرات سینرژسم خوبی داشته‌اند (۱،۲). در یک مطالعه ایمپنم درمان انتخابی برای مننژیت آسیتوباکتر گزارش شده است (۷). در مطالعه دیگر، پنج مورد از هفت مورد مننژیت آسیتوباکتر متعاقب جراحی اعصاب به مجموعه ایمپنم+ آمیکاسین حساس بودند (۸). در مطالعه سوم، ۶ نفر از ۸ نفر بیمار دچار مننژیت با ایمپنم مورد درمان واقع شدند که ۵ نفر از آنان بهبود و یک نفر فوت نمود (۹).

در منابع، دوره درمانی برای GNBها بطور کلی سه هفته ذکر شده است، و درمان کمتر از این مدت را با خطر عود همراه می‌دانند. در بیمار ما بعد از گذشت ۲۷ روز (حتی زمانی بیش از ۳ هفته معمول) با توجه به رفع تب و معاینه عصبی نرمال و کشت منفی CSF آنتی بیوتیک قطع گردید اما در روز سوم بعد از قطع درمان مجدداً بیمار دچار تب گردید. هیچ شکایتی بجز تهوع و سردرد و در معاینه بجز تب و ردور گردنی یافته مثبت دیگر نداشت. کشت‌های خون و ادرار منفی گزارش گردید برای بررسی از لحاظ عوارض احتمالی اینتراکرانیال، سی تی اسکن مغزی بطور اورژانس انجام گرفت و نکته جدیدی نداشت، هیچ محل مشخصی (مثل فلبیت ناحیه کاترهای وریدی و ...) برای توجیه تب یافت نشد. با توجه به بروز ردورگردنی همراه تب و اینکه هنوز بیمار دارای جسم خارجی در استخوان ماگزویلا و در مجاورت قاعده جمجمه بود بیشترین احتمال تشخیصی، درمان با مدت ناکافی برای مننژیت قبلی (با توجه به جسم خارجی) و عود آن بود و لذا طولانی‌تر نمودن درمان را به مدت ۵ هفته منظور نمودیم و پوشش آنتی بیوتیکی قبلی باعث منفی ماندن کشت CSF گشته بود. اما اینکه چرا دوباره ایمپنم و آمیکاسین تجویز شد، دلیلش اینست که در طی درمان قبلی پاسخ بالینی و آزمایشگاهی مناسبی ظاهر شده بود و ضمناً منابع و مقالات تأکید بر ایمپنم و آمیکاسین دارند. باید متذکر شویم که در طی درمان دارویی، انجام جراحی مجدد جهت خارج ساختن جسم خارجی و یا برای ترمیم نقص سخت شامه (دفکت در باریس دورامتر قاعده جمجمه که باعث پنوموسفالوس شده بود) منطقی و مقدر نبود. از روز دوازدهم درمان مجدد بعلت عارضه اتوتوکسیستی (سمیت گوشه) آمیکاسین قطع و بقیه دوره درمانی با همان دوز قبلی ایمپنم



تصویر شماره ۱- سی تی اسکن مغز، نشان دهنده پنوموسفالوس



تصویر شماره ۲- کاهش پنوموسفالوس نسبت به سی تی اسکن قبلی

مراقبت از ونتیلاتور و ... ) و عادت نسخه‌نویسی تجدید نظر بعمل آید و یک مطالعه (case control) صورت گیرد (۱).  
در پایان ما پیشنهاد می‌کنیم در مواردی که برداشتن جسم خارجی مقدور نبوده و به صلاح بیمار نباشد (با وجود اینکه در منابع تأکید فراوان بر خارج نمودن آن شده است)، بیمار با مننژیت آسیتوباکتر بمدت حدود ۵ هفته یعنی طولانی‌تر از سه هفته معمول مورد مداوا قرار گیرد که در ۳ هفته مجموعه ایمی‌پنم + آمیکاسین (بخاطر اثر سینرژیسیم) و در بقیه مدت ایمی‌پنم به تنهایی ادامه یابد و ضمناً کنترل دقیق از لحاظ سمیت گوشه و کلیوی آمینوگلیکوزیدها اعمال گردد.

میلی‌گرم وریدی ۴ بار در روز ادامه یافت.  
باید در طی درمان با آمینوگلیکوزیدها مواظب نفروتوکسیسیته (سمیت کلیوی) و اتوتوکسیسیته آنها باشیم. تست‌های سریال بررسی عملکرد کلیوی ضروری است. تست‌های شنوایی‌سنجی در فرکانس‌های بالا از روز نهم درمان توصیه شده است (۱). بیمار مورد نظر در دوره اول درمانی اکثراً در ICU بستری بود و در یک هفته اول درمان مجدد بعلت تهوع و سر درد قادر به انجام تست‌های شنوایی نبود.  
توصیه شده است که اگر در بیمارستانی out break عفونت آسیتوباکتر MDR با آنتی‌بیوگرام‌های مشابه رخ دهد باید در روش‌های کنترل عفونت (مانند شستن دست، ایزولاسیون بیمار،

## منابع

1. Mandle Douglas and Bennett S. Principles and practice of infection diseases fifth edition. 2000, 2339-42.
2. Harrison's principles of internal medicine 14 th edition. 2001; 968.
3. Cowan St. Unusal infections following cerebral operations: with a description of diplococcus mucosus (Von Lingelsheim). Lancet. 1938; 2: 1052-54.
4. Berk SI, Mc Cabe WR. Meningitis caused by acinetobacter calcoaceticus var anitratus: a specific hazard in neurosurgical patients. Arch Neurol. 1081; 38: 95-8.

5. Allen DM, Wong Sy. Acinetobacter: a perspective. Singapore Med J. 1990; 31: 511-14.
6. Olafsson M, Lee Yc, Abernethy Tj. Mima polymorpha meningitis: report of a case and review of the literature. N engl J Med. 1958; 258: 465-70.
7. Chang WN, Chuang Yc, LU-Ch acinetobacter meningitis: four nosocomial cases. J Formos Med Assoc. 1999 Mar; 98(3): 214-7.
8. M. Hong Nguyen M.D, Stervn P. Harris, M.D. Neurosurgical patient. Neursurgery 1994; 35: 851-55.
9. Lv-Ch, Chang WN, Chuang Yc. Resistance to third generation cephalosporins in adult gram negative bacillary meningitis infection. 1999 May-Jun; 27(3): 208-11.