

## سزارین موفق در یک خانم مبتلا به ویروس کرونا و اسکلوودرمی: یک گزارش موردی

## چکیده

دریافت: ۱۴۰۱/۰۵/۰۵ ویرایش: ۱۴۰۱/۰۵/۱۲ پذیرش: ۱۴۰۱/۰۶/۲۵ آنلاین: ۱۴۰۱/۰۷/۰۱

**زمینه و هدف:** میزان بروز پیامدهای نامطلوب پری‌ناتال در زنان باردار مبتلا به ویروس کرونا بیشتر است. همچنین وجود اسکلوودرمی در این افراد سبب سقط، محدودیت رشد جنین، مرگ داخل رحمی جنین و زایمان زودرس می‌شود. بنابراین این مطالعه با هدف گزارش انجام سزارین موفق در یک خانم مبتلا به ویروس کرونا و اسکلوودرمی انجام شد.

**معرفی بیمار:** بیمار خانم باردار ۳۱ ساله با سن بارداری ۲۹ هفته، با علائم تنگی نفس و دیس‌پنه به بیمارستان بعثت سنندج در آذر ماه سال ۱۴۰۰ مراجعه کرد. با توجه به سه لیتر خونریزی واژینال و تشخیص دکولمان ۶۰٪ و پره‌اکلامسی شدید تحت سزارین اورژانس قرار گرفت. تشخیص و درمان این بیمار دارای نکات قابل توجه می‌باشد که در ادامه ذکر شده است.

**نتیجه‌گیری:** بارداری در خانم‌هایی که اسکلوودرمی دارند در زمان مناسب و نظارت دقیق زایمانی، احتمال موفقیت پیامد بارداری را افزایش خواهد داد و همه بیماران نیاز به مشاوره دارند.

**کلمات کلیدی:** سزارین، ویروس کرونا، اسکلوودرمی.

شمسی زارع<sup>۱</sup>، پیمان رضاقلی<sup>۲\*</sup>

۱- گروه زنان و زایمان، دانشکده پزشکی، دانشگاه علوم پزشکی کردستان، سنندج، ایران.  
۲- گروه اتاق عمل، دانشکده پرستاری و مامایی، دانشگاه علوم پزشکی کردستان، سنندج، ایران.

\*نویسنده مسئول: کردستان، دانشگاه علوم پزشکی کردستان، دانشکده پرستاری و مامایی، گروه اتاق عمل.  
تلفن: ۰۸۷-۳۳۱۸۰۹۸۰  
E-mail: paimanrezagholy@gmail.com

## مقدمه

اپیدمی ویروس کرونایی که در سال ۲۰۰۳ شناسایی شد حدود ۱۰۰ زن باردار را در سطح جهان تحت تاثیر قرار داده است. برخی از مطالعات نشان دادند که در بین زنان باردار مبتلا به کووید ۱۹، یک عفونت شدید در مادر و افزایش خطر سقط جنین و مرگ مادر شایع است.<sup>۳</sup> یک مطالعه چینی که گزارشات مربوط به جفت را ارائه می‌دهد، افزایش رسوب فیبرین پرز جفتی، انفارکت‌های متعدد پرز جفتی و کورانژیوم (Chorangioma) را توصیف کرده است.<sup>۴</sup> اسکلوودرمی (Scleroderma) بیماری بافت همبند غیرشایع است و بارزترین تظاهر آن فیروز پوستی است. بیماران ممکن است درگیری ارگان‌های احشا را هم داشته باشند، در نتیجه دستگاه گوارش، کلیه و قلب آن‌ها درگیر می‌شود.<sup>۵</sup> این بیماری عمدتاً در دامنه

زنان بارداری که کرونا ویروس ۲۰۱۹ (COVID-19) دارند در مقایسه با MERS و SARS دچار بیماری شدیدتری می‌شوند. پیامدهای نامطلوب پری‌ناتال در زنان باردار مبتلا به کرونا از جمله افزایش خطر سقط جنین، پره‌اکلامپسی، تولد زودرس و مرده‌زایی گزارش شده است.<sup>۱</sup> زنان بارداری که به ویروس کرونا مبتلا هستند دارای جفتی هستند که در مقایسه با جفت زنان سالم غیرطبیعی است. نمونه‌هایی از این عوارض نامطلوب که پیش از این مشاهده شده‌اند و شامل کاهش رشد جنین، زایمان زودرس و به دنیا آمدن نوزاد مرده می‌باشند.<sup>۲</sup>

این مقاله با کد اخلاق IR.MUK.REC.1400.037 در کارگروه اخلاق دانشگاه علوم پزشکی کردستان تصویب شده است. بیمار سابقه دو بار بارداری و یک بار سقط و مصرف داروهای هیدروکسی کلروکین (Hydroxychloroquine) (۲۰۰ mg در روز)، پردنیزولون (Prednisolone) (۱۰ mg روزانه)، آزاتیوپورین (Azathioprine) (۵ mg دو بار در روز)، آملودیپین (Amlodipine) و ASA (۱۰۰ mg) دارد. تست های آزمایشگاهی بیمار در طول مدت درمان در جدول ۱ آمده است.

با توجه به HRCT مثبت، PCR مثبت، پلورال افیوژن دو طرفه و اتساع رویی تشخیص کرونا داده شد و در بخش مراقبت های ویژه بستری شد. تحت درمان با داروهای انوکسپارین (Enoxaparin) (روزانه ۴۰ mg به صورت تزریق زیرجلدی تا هفت روز)، رمدسیویر (Remdesivir) (۱۰۰ mg روزانه تا هفت روز)، رسیژن (ReciGen) (یک دوز یک روز در میان تا پنج روز) و دگزامتازون (۴ mg روزانه) قرار گرفت.

اکوکاردیوگرافی انجام و EF=۵۰٪-۵۵٪ و SPAP=۳۰-۳۵ mmHg گزارش گردید. در سونوگرافی داپلر اندام تحتانی شواهدی مبنی بر ترومبوز مشاهده نگردید. طبق مشاوره قلب داروی آملودیپین (روزانه ۱۰-۵ mg آملودیپین خوراکی) داده شد و سی تی آنژیوگرافی انجام شده و مورد خاصی جهت گزارش وجود نداشت.

با توجه به سه لیتر خونریزی واژینال، با تشخیص دکولمان ۶۰٪ و پره اکلامسی شدید تحت سزارین اورژانس قرار گرفت و نوزاد زنده با وزن ۱۳۰۰ gr با آپگار ۷ به دنیا آمد. حین عمل جراحی سه واحد FFB و سه واحد کرایو دریافت کرد. در پاتولوژی جفت گره متناوب، میکروکلسیفیکیشن و ترومبوزهای فیرین گزارش گردید (شکل ۱).

پس از سزارین با توجه به سمع کراکل دو طرفه، درگیری پارانشیم ریه و مطرح بودن کرونا، دیلتازیم ۶۰ mg به مدت دو روز داده شد. طبق مشاوره روماتولوژی کاپتوپریل (۲۵ mg) کاپتوپریل خوراکی سه بار در روز، آملودیپین (روزانه ۱۰-۵ mg آملودیپین خوراکی) و پردنیزولون (۱۵ mg) داده شد. ۲۴ ساعت پس از عمل به دلیل داشتن تب بالا (۳۸/۴ درجه سانتیگراد) مروپنم (یک gr روزانه) و ونکوماسین (دو mg روزانه) داده شد.

با توجه به خونریزی از محل انسزیون درخواست سونوگرافی شکم و لگن داده شد، در سونوگرافی انجام شده رحم بزرگ در حد post-partum، مایع آزاد کم در لگن گزارش گردید. به دلیل پایین بودن هموگلوبین (۳/۹/۲) واحد FFB تزریق شد.

سنی ۵۰-۴۰ سالگی رخ می دهد و در کودکان و مردان کمتر دیده می شود و از نظر جنسی شیوع در زنان بیشتر از مردان است.<sup>۷،۶</sup> شروع علائم در این بیماری آرام، کند و بی سروصدا است. در شروع بیماری برای مدت های طولانی بیمار از تب خفیف، ضعف عمومی بدن، خستگی و احساس کسالت رنج می برد. کاهش وزن در این بیماری شایع است بخصوص در مواردی که گرفتاری دستگاه گوارش گزارش شده است.<sup>۶</sup>

درمان اسکرودرمی به تظاهرات بالینی آن وابسته است. داروهای متعددی در درمان درگیری سیستم های مختلف بکار می روند.<sup>۸</sup> تاکنون هیچ درمانی قادر نبوده است سیر طبیعی اسکرودرمی را در حد قابل ملاحظه ای تغییر دهد. برعکس بسیاری از درمان ها تاثیر فراوانی در تسکین نشانه های بیماری و کاهش سرعت پیشروی آسیب تجمعی اندامها دارند.<sup>۹</sup>

بلوک کننده های کانال کلسیم و دیگر داروهای ضد فشارخون ممکن است علائم پدیده رینورد (Raynaud's phenomenon) را بهبود بخشند.<sup>۸</sup> پدیده رینورد شامل ایسکمی ایپیزودیک انگشتان در اثر سرما (۹۵٪ موارد) است. تورم بخش های انتهایی اندامها و صورت و علائم ناشی از درگیری مری (به ویژه احساس پری و درد سوزشی اپی گاستر) در ۵۰٪ از بیماران، از علائم شایع این بیماری به شمار می آیند.

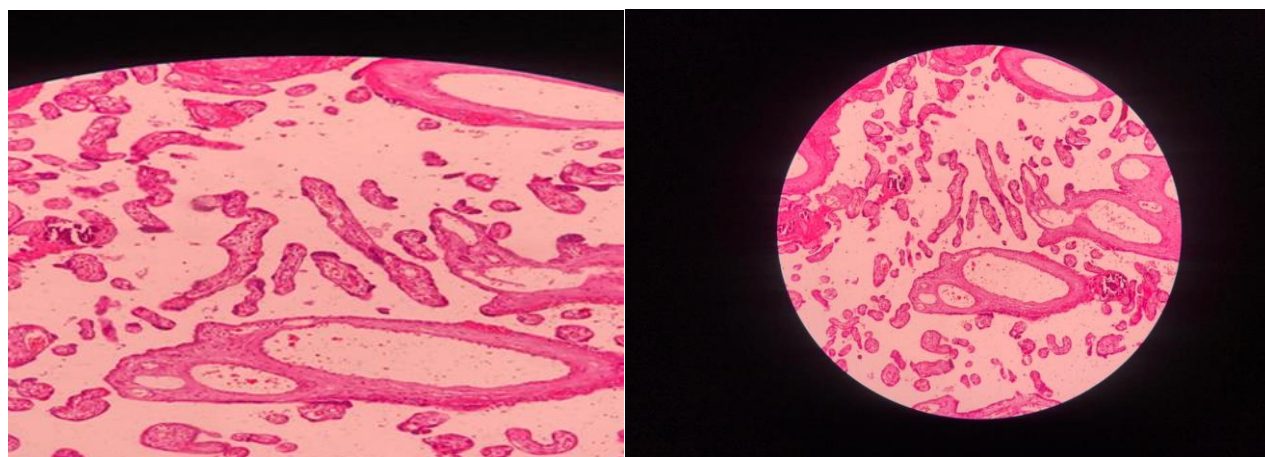
درگیری ریه نیز شایع است و سبب تنگی نفس می شود.<sup>۱۰</sup> ممکن است برای کنترل آرترارژی، سفتی و ناراحتی های عضلانی اسکلتی از داروهای ضد التهاب استفاده شود.<sup>۶</sup> برخی از شواهد موید آن است که ارتباطی بین بارداری و این بیماری وجود دارد و در دوران بارداری امکان تشدید بیماری وجود دارد. در یک بررسی روی ۹۴ مورد حاملگی مشخص شد در یک سوم زنان مبتلا، تشدید علائم در بارداری رخ داده است.<sup>۱۰</sup> بنابراین با توجه به اهمیت کنترل این بیماری در خانم های باردار این مطالعه با هدف گزارش سزارین موفق در یک خانم مبتلا به ویروس کرونا و اسکرودرمی انجام شد.

## معرفی بیمار

بیمار خانم باردار ۳۱ ساله با سن بارداری ۲۹ هفته و سابقه اسکرودرمی و پرفشاری خون با علائم تنگی نفس و دیس پنه به بیمارستان بعثت سنج در آذر ماه سال ۱۴۰۰ مراجعه کرد.

جدول ۱: تست‌های آزمایشگاهی بیمار در طول مدت درمان (از چپ به راست)

| HB  | ۱۰/۳   | ۹/۳    | ۹/۵    | ۱۰/۴   | ۹/۲    | ۹/۱    | ۹/۲    |
|-----|--------|--------|--------|--------|--------|--------|--------|
| PLT | ۱۳۱۰۰۰ | ۱۳۵۰۰۰ | ۱۴۵۰۰۰ | ۱۱۵۰۰۰ | ۱۶۵۰۰۰ | ۱۱۵۰۰۰ | ۱۲۰۰۰۰ |
| PTT | ۳۲     | ۴۲     | ۳۶     | ۳۸     | ۱۱۲    | ۸۷     | ۳۸     |
| PT  | ۱۲     | ۱۲     | ۱۳     | ۱۲٫۷   | ۱۶٫۷   | ۱۳٫۲   | ۱۳     |
| INR | ۱      | ۱      | ۱/۱    | ۱/۱    | ۱/۶    | ۱/۱    | ۱      |
| FBS | ۱۱۰    | ۱۱۲    | ۱۱۲    | ۱۰۹    |        |        |        |
| cr  | ۰/۸۷   | ۱/۱    | ۱      | ۱/۲۷   |        |        |        |
| AST | ۴۲     | ۴۳     | ۸۸     |        |        |        |        |
| ALT | ۲۶     | ۲۵     | ۶۱     |        |        |        |        |
| NA  | ۱۳۷    | ۱۳۸    |        |        |        |        |        |
| K   | ۴/۸    | ۴/۸    |        |        |        |        |        |



شکل ۱: تصاویر پاتولوژی جفت با گره متناوب، میکروکلسیفیکیشن و ترومبوزهای فیبرین

## بحث

در مطالعه Zhu و همکاران فاصله بین شروع علائم کووید تا زمان زایمان ۶-۱ روز بود. هفت زن باردار نوزادان خود را با سزارین و دو مورد از طریق زایمان واژینال به دنیا آوردند. مشکلات پیش از تولد شامل دیسترس داخل رحمی (شش نفر)، پارگی زودرس پرده‌ها (۷-۵ ساعت پیش از شروع لیبر واقعی) (سه نفر)، مایع آمنیوتیک غیرطبیعی (دو نفر)، بند ناف غیرطبیعی (دو نفر) و جفت غیرطبیعی (یک نفر) بود.<sup>۱۲</sup>

در مطالعه Chen و همکاران هر ۹ مادر (۹/۹) تحت سزارین قرار گرفتند و برای همه آن‌ها اکسیژن از راه بینی تجویز شد. برای شش نفر (۶۷٪) درمان ضد ویروسی و درمان آنتی‌بیوتیکی برای همه این مادران (۹/۹) انجام شد که با اقدامات انجام شده در مطالعه ما همسو می‌باشد.<sup>۱۱</sup>

وریدی پاسخ می‌دهد. پیامدهای حاملگی در زنان مبتلا به بیماری فعال از سقط و مرگ پریناتال و زایمان زودرس، تشدید بیماری در سه ماهه دوم یا سوم، تا ابتلای نوزاد به محدودیت رشد، نیز در مطالعات مختلف گزارش شده است.<sup>۱۰</sup>

درمان بهینه اصول زیر را در برمی‌گیرد: تشخیص فوری و دقیق، طبقه‌بندی بیماری، خطر براساس ارزیابی بالینی و آزمایشگاهی، تشخیص زودرس عوارض مربوط به اندام‌ها و ارزیابی گسترده شدت و احتمال بدتر شدن آن‌ها، پایش مستمر و منظم از نظر پیشروی، فعالیت بیماری و پاسخ به درمان و آموزش مداوم بیمار. داروهای سرکوبگر ایمنی که در مهار سایر بیماری‌های همبند موثرند، در درمان اسکلوودرمی بی‌فایده‌اند یا فایده اندکی دارند.

گلوکوکورتیکوئیدها می‌توانند خشکی و تیر کشیدن را در بیماران مبتلا کاهش دهند، اما بر پیشرفت درگیری پوست یا اندام‌های داخلی تأثیری ندارند. افزون بر این استفاده از گلوکوکورتیکوئیدها با دوز بالا خطر بحران کلیوی را در بیماران اسکلوودرمی افزایش می‌دهد. نشانه‌های التهابی درگیری زودرس پوست را می‌توان با آنتی‌هیستامین‌های سیستمیک و مصرف محتاطانه گلوکوکورتیکوئیدها با دوز پایین برای مدت کوتاه، به‌طور موثر مهار کرد.<sup>۹</sup> نتایج مطالعات مشابه در جدول ۲ آمده است.

نتیجه‌گیری: عوارض بارداری و زایمان در زنان باردار مبتلا به کرونا شامل افزایش زایمان زودرس و افزایش میزان سزارین می‌باشد. بارداری در خانم‌هایی که اسکلوودرمی دارد در زمان مناسب و نظارت دقیق زایمانی، احتمال موفقیت پیامد بارداری را افزایش خواهد داد و همه بیماران نیاز به مشاوره دارند.

در مطالعه Chen و همکاران که نه نوزاد متولد شده از مادران مبتلا به کرونا ارزیابی شدند. چهار نوزاد پرترم بودند و دو نوزاد وزن کمتر از ۲۵۰۰ gr داشتند. همه نوزادان در دقیقه ۵-۱ دقیقه پس از زایمان آپگار بالای هشت داشتند. هیچ‌کدام از نوزادان دچار آسفیکی نوزادی و مرگ‌ومیر نشدند.<sup>۱۱</sup>

در مطالعه Zhu و همکاران، از ۱۰ نوزاد مورد بررسی، شش نوزاد پره‌ترم و سه نوزاد با وزن کمتر از ۲۵۰۰ gr متولد شدند.<sup>۱۲</sup> Lui و همکاران نتایج مطالعه خود را در ارتباط با نتایج نوزادی چنین گزارش کردند. از ۱۰ مادر مبتلا به کرونا و وروس، ۱۱ نوزاد متولد شدند (یک دوقلویی). ۹۰٪ به‌صورت سزارین و چهار تا پرترم بودند و علت پرترم بودن در همه نوزادان، شروع داروهای ضد ویروسی در زنان باردار بود که متخصصین ترجیح دادند ختم بارداری صورت گیرد که با نتایج مطالعه ما یکسان می‌باشد و به‌دلیل درمان داروهای ضد ویروسی ختم بارداری داده شد.<sup>۱۳</sup>

افزایش میزان زایمان پره‌ترم، محدودیت رشد جنین و مرگ‌ومیر پریناتال، واسکولوپاتی دسیدوا (Decidual vasculopathy)، آتروز حاد و انفارکت جفت، کاهش قدرت بارداری نیز گزارش شده است.<sup>۱۴</sup>

در بررسی ۲۱۴ زن مبتلا به اسکروز سیستمیک که ۴۵٪ آنان دچار بیماری منتشر بودند عوارض اصلی شامل بحران کلیوی در سه زن و افزایش زایمان پره‌ترم بوده است. این بیماری معمولاً به درمان با دوز بالای کورتیکواستروئیدها، داروهای سرکوبگر ایمنی مانند آزاتیوپرین (Azathioprine) یا متوترکسات (Methotrexate) و یا ایمونوگلوبولین

جدول ۲: مقایسه مطالعات مشابه

| نویسندگان                    | سال انتشار | مجله       | عنوان  |
|------------------------------|------------|------------|--|
| Chen و همکاران <sup>۱۱</sup> | ۲۰۲۰       | The lancet | نه مورد سزارین که مبتلا به کرونا ویروس رو از لحاظ عفونت‌های داخل رحمی بررسی کردند و درمان ضد ویروسی و درمان آنتی‌بیوتیکی برای همه این مادران انجام شد. نه نوزاد متولد شده از مادران مبتلا به کرونا ارزیابی شدند. چهار نوزاد پرترم بودند و دو نوزاد وزن کمتر از ۲۵۰۰ گرم داشتند. همه نوزادان در دقیقه ۵-۱ دقیقه پس از زایمان آپگار بالای هشت داشتند. هیچ‌کدام از نوزادان دچار آسفیکی نوزادی و مرگ‌ومیر نشدند. |

جدول ۲: مقایسه مطالعات مشابه (ادامه)

| عنوان  | مجله                              | سال انتشار | نویسندگان                   |
|--|-----------------------------------|------------|-----------------------------|
| بیماران مبتلا به کرونا ویروس که پنومونی داشتند را بررسی کردند و فاصله بین شروع علائم کووید تا زمان زایمان ۶-۱ روز بود. هفت زن باردار نوزادان خود را با سزارین و دو مورد از طریق زایمان واژینال به دنیا آوردند. مشکلات پیش از تولد شامل دیسترس داخل رحمی (شش نقر)، پارگی زودرس پردهها (۷-۵ ساعت پیش از شروع لیبر واقعی) (سه نقر)، مایع آمنیوتیک غیرطبیعی (دو نقر)، بند ناف غیرطبیعی (دو نقر) و جفت غیرطبیعی (یک نقر) بود. | New England journal of medicine   | ۲۰۱۹       | Zhu و همکاران <sup>۱۲</sup> |
| ۱۵ سزارین که به پنومونی مبتلا بودند را بررسی کردند و از ۱۰ مادر مبتلا به کرونا ویروس، ۱۱ نوزاد متولد شدند (یک دوقلویی) ۹۰٪ به صورت سزارین و چهار تا پرترم بودند و علت پرترم بودن در همه نوزادان، شروع داروهای ضد ویروسی در زنان باردار بود که متخصصین ترجیح دادند ختم بارداری صورت گیرد.   | American journal of roentgenology | ۲۰۲۰       | Lui و همکاران <sup>۱۳</sup> |

## References

- Al-Tawfiq JA, Kattan RF, Memish ZA. Middle East respiratory syndrome coronavirus disease is rare in children: An update from Saudi Arabia. *World J Clin Pediatr* 2016;5(4):391-6.
- Yang H, Sun G, Tang F, Peng M, Gao Y, Peng J, et al. Clinical features and outcomes of pregnant women suspected of coronavirus disease 2019. *J Infect* 2020;81(1):e40-e44.
- Jeong SY, Sung SI, Sung JH, Ahn SY, Kang ES, Chang YS, et al. MERS-CoV Infection in a Pregnant Woman in Korea. *J Korean Med Sci* 2017;32(10):1717-20.
- Baud D, Greub G, Favre G, Gengler C, Jaton K, Dubruc E, et al. Second-Trimester Miscarriage in a Pregnant Woman With SARS-CoV-2 Infection. *JAMA* 2020;323(21):2198-200.
- Saadati N, Taghavi M. Evaluation of Bone Mineral Density (BMD) in 20 Women With Systemic Scleroderma in Comparison With Normal Women. 2008:204-7.
- MH M. Scleroderma in Iranian children and adolescents: Report of 35 cases. *Iran J Pediatr* 2005;15(2):119-24.
- Malekzad F, Nasiri S, Sabbaghian T. Age, sex and type distribution of localized Scleroderma in patients referred to Boo-Ali Hospital in Tehran, 1995-99. *Iran J Dermatol* 2001;4(3):18-23.
- Dasari P, Shyus P. Pregnancy outcome in young patient with scleroderma. *The Journal of Obstetrics and Gynecology of India*. 2013 Jun;63(3):206-8.
- Braunwald E, Fauci AS, Hauser SL, Longo DL, Jameson JL. *Harrison's principles of internal medicine: McGraw-Hill Companies, Inc; 2005.*
- Pregnancy outcome in a woman with scleroderma and polymyositis: A case report. *Jorjani Biomed J* 2013; 1 (1) :56-61
- Chen H, Guo J, Wang C, Luo F, Yu X, Zhang W, et al. Clinical characteristics and intrauterine vertical transmission potential of COVID-19 infection in nine pregnant women: a retrospective review of medical records. *Lancet* 2020;395(10226):809-15.
- Zhu N, Zhang D, Wang W, Li X, Yang B, Song J, et al. China Novel Coronavirus Investigating and Research Team. A Novel Coronavirus from Patients with Pneumonia in China, 2019. *N Engl J Med* 2020;382(8):727-33.
- Liu D, Li L, Wu X, Zheng D, Wang J, Yang L, et al. Pregnancy and Perinatal Outcomes of Women With Coronavirus Disease (COVID-19) Pneumonia: A Preliminary Analysis. *AJR Am J Roentgenol* 2020;215(1):127-32.

## Successful cesarean section in a woman with coronavirus and scleroderma: a case report

Shamsi Zare M.D.<sup>1</sup>  
Payman Rezagholy M.Sc.<sup>2\*</sup>

1- Department of Obstetrics and Gynecology, Faculty of Medicine, Kurdistan University of Medical Sciences, Sanandaj, Iran.

2- Department of Operating Room, Faculty of Nursing and Midwifery, Kurdistan University of Medical Sciences, Sanandaj, Iran.

\* Corresponding author: Department of Operating Room, Faculty of Nursing and Midwifery, Kurdistan University of Medical Sciences, Sanandaj, Iran.  
Tel: +98-87-33180980  
E-mail: paimanrezagholy@gmail.com

### Abstract

Received: 27 Jul. 2022 Revised: 03 Aug. 2022 Accepted: 16 Sep. 2022 Available online: 23 Sep. 2022

**Background:** The incidence of adverse perinatal outcomes including increased risk of miscarriage, preeclampsia, preterm birth and stillbirth is higher in pregnant women with coronavirus. Pregnant women who are infected with the coronavirus have placentas that are abnormal compared to the placentas of healthy women. Examples of these adverse effects have been observed before and include reduced fetal growth, pre-eclampsia, premature birth and stillbirth. Scleroderma is an uncommon connective tissue disease and its most obvious manifestation is skin fibrosis. Patients may also have involvement of visceral organs, as a result, their digestive system, kidney and heart are affected. Scleroderma also exacerbates miscarriage, fetal growth retardation, intrauterine fetal death, and preterm delivery. Pregnant women with these problems need special measures, so this study was performed to report a successful cesarean section in a woman with coronavirus and scleroderma.

**Case presentation:** The patient was a 31-year-old pregnant woman with a gestational age of 29 weeks who presented to Sanandaj Besat Hospital in November 2021 with symptoms of shortness of breath and dyspnea. HRCT-positive, PCR-positive, bilateral pleural effusion, and pulmonary dilatation corona were diagnosed. Due to 3 liters of vaginal bleeding and diagnosis of Décollement 60% and severe preeclampsia underwent emergency cesarean section. The live baby was born weighing 1300 g with Apgar 7. During surgery, he received 3 units of FFB and 3 units of Cryoprecipitate. Microcalcifications and fibrin thrombi were reported in the pathology of intermittent nodules. The diagnosis and treatment of this patient has significant points that are mentioned below.

**Conclusion:** Complications of pregnancy and childbirth in pregnant women infected with Corona virus include an increase in premature birth and an increase in the rate of cesarean section. Pregnancy in women with scleroderma at the right time and careful delivery monitoring will increase the probability of successful pregnancy outcome and all patients need counseling.

**Keywords:** cesarean section, corona virus, scleroderma.