

بررسی اثر لیزر کم توان بر ثبات کوتاه مدت دندان‌ها پس از پایان درمان ارتودنسی

چکیده

دریافت: ۱۴۰۱/۰۴/۰۱ ویرایش: ۱۴۰۱/۰۴/۰۸ پذیرش: ۱۴۰۱/۰۸/۲۴ آنلاین: ۱۴۰۱/۰۹/۰۱

بتول السادات موسوی فرد*، سمانه صادقی، مهرداد شهسواری پور

گروه دندانپزشکی، دانشکده دندانپزشکی، دانشگاه علوم پزشکی کرمان، کرمان، ایران.

زمینه و هدف: هدف از این مطالعه، مقایسه بالینی لیزر کم توان بر میزان ریلپس دندان‌ها می‌باشد. **روش بررسی:** این مطالعه به صورت کارآزمایی بالینی بر روی ۱۴ بیمار (۱۱ زن و سه مرد) در بخش ارتودنسی دانشکده دندانپزشکی کرمان از فروردین ۱۳۹۶ تا خرداد ۱۳۹۷ که تحت درمان بدون کشیدن دندان توسط سیستم MBT ۰/۰۲۲ inch و آماده برای باز کردن ارتودنسی ثابت بودند انجام شد. بیماران به دو گروه هفت تایی تقسیم شدند. گروه اول، درمان با لیزر کم توان Ga-Al-As با طول موج ۸۱۰nm، دانسیته انرژی تقریباً معادل ۳۵/۷ J/cm² مناسب با شدت ۲۰۰ mv به صورت ممتد و گروه دوم، کنترل. در کلیه بیماران قالب‌گیری از فک بالا با آلژینات بلافاصله، چهار، پنج و شش ماه پس از درمان انجام و کست مطالعه فراهم گردید. Little irregularity index برای دندان‌های قدامی بالا با استفاده از کولیس دیجیتال با تقریب ۰/۰۱ اندازه‌گیری شد. از Repeated measure ANOVA و Student's t-test استفاده شد. سطح معناداری در آزمون‌ها ۰/۰۵ در نظر گرفته شد.

یافته‌ها: Irregularity index در گروه کنترل در مقایسه با گروه لیزر، پنج و شش ماه پس از درمان ارتودنسی افزایش معنادار یافت. در گروه کنترل در همه زمان‌ها به غیر از بازه زمانی پنج تا شش ماه پس از درمان تفاوت معناداری مشاهده شد.

نتیجه‌گیری: با توجه به نتایج این مطالعه، لیزر کم توان یک روش غیرتهاجمی مناسب در کاهش ریلپس پس از درمان ارتودنسی بیماران می‌باشد.

کلمات کلیدی: لیزر کم توان، ریلپس، ریتنشن.

* نویسنده مسئول: کرمان، بلوار جمهوری اسلامی، انتهای خیابان شفا.

تلفن: ۰۳۴-۳۲۱۱۹۰۲۱

E-mail: b.mousavifard@kmu.ac.ir

مقدمه

موقعیت تصحیح شده پس از درمان می‌باشد. ملزومات ریتنشن اغلب در زمان تشخیص و طرح‌ریزی درمان تعیین می‌شوند. اکسپنشن (Expansion) زیاد قوس‌دندانی، تغییرات شدید در فرم قوس ممکن است نیازمند اقدامات نگهدارنده باشند.^۵ دندان‌های حرکت داده شده تمایل دارند به موقعیت قبلی خود بازگردند. محققین درباره علت این تمایل اتفاق نظر ندارند. اپیکال بیس (Apical base)، الیاف ترانسپیتال (Trans septal fibers) و مرفولوژی استخوان از اثرات پیشنهادی می‌باشند.^۶ نقش الیاف سوپراکرتال (Trans septal fibers) لته توسط

هدف از درمان ارتودنسی اصلاح لبخند و ظاهر صورت، برقراری فانکشن و عملکرد نرمال دهان و بهبود کیفیت زندگی بیماران می‌باشد.^۱ یکی از چالش‌های پیش روی ارتدنتیست‌ها، ریلپس (Relapse) دندان‌ها پس از پایان درمان ارتودنسی است که به معنای بازگشت دندان‌ها به موقعیت اولیه می‌باشد.^{۲-۴} ریتنشن (Retention) مرحله نهایی درمان ارتودنسی می‌باشد که هدف آن ثبات دندان‌ها در

اندکی تاثیر لیزرهای کم توان را در بازگشت درمان ارتودنسی مورد بررسی قرار دادند. بنابراین هدف از این تحقیق بررسی تاثیر لیزر در کاهش ریلیس درمان ارتودنسی می‌باشد.

روش بررسی

این مطالعه به صورت کارآزمایی بالینی با کد اخلاق IR.KMU.REC.1395.93 بر روی ۱۴ بیمار در بخش ارتودنسی دانشکده دندانپزشکی دانشگاه علوم پزشکی کرمان انجام شد. افراد مورد مطالعه شامل بیماران مراجعه کننده که تحت درمان ارتودنسی ثابت قرار گرفته و نیاز به کشیدن دندان نداشتند بودند و پس از شرح روند درمان و ریسک‌ها و مزایای احتمالی، رضایتنامه کتبی آگاهانه از بیماران گرفته شد.

معیارهای ورود به مطالعه عبارت بودند از بیماران با مال اکلوژن (Malocclusion) کلاس I، بیماران بدون کشیدن دندان و با نامرتبی دندانی ۵-۸ mm، بیماران با دندان‌های چرخش یافته کمتر از ۳۰ درجه، بیمارانی که هیچ گونه بیماری سیستمیک ندارند، بیماران با بهداشت خوب دهان و دندان و عدم مصرف هرگونه دارویی که با متابولیسم استخوان مداخله می‌کند.

معیار خروج از مطالعه هرگونه بیماری که با تابش لیزر کمتر اندیکاسیون دارد (مانند حاملگی) بود.

بیماران براساس میزان نامرتبی اولیه و خصوصیات مال اکلوژنی برابر به دو گروه تقسیم شدند: گروه اول: تحت تابش لیزر دیود و گروه دوم: کنترل.

در همه گروه‌ها ابزار ارتودنسی شامل بند و براکت سیستم Inch MBT ۰/۰۲۲ ساخت شرکت Ortho organizer, USA آمریکا بود.

گروه اول تحت تابش لیزر دیود (Gigga laser, china) با انرژی کم گالیوم، آلومینیوم، آرسناید به منظور کاهش ریلیس دندان قرار گرفتند. به منظور جلوگیری از وارد شدن آسیب حرارتی به پالپ دندان، لیزر با طول موج ۸۱۰ nm و شدت ۲۰۰ mv از مزیا دندان کانین بالا یک سمت تا مزیا کانین سمت دیگر تابیده شد. پروب لیزر در تماس با بافت لثه در یک سوم کرونا ریشه و در چهار نقطه اطراف دندان، مزیوباکال (Mesiobuccal)، میزولینگوال (Mesiolingual)، دیستوباکال (Distobuccal) و دیستولینگوال (Distolingual) به صورت ۵۰ ثانیه و

Edward مورد بررسی قرار گرفت. وی معتقد بود با فیبروتومی سوپراکریستال شاید بتوان ریتشنش بهتری ایجاد نمود.^۷ پس از حرکت دندان، پیرودنشیوم (Periodontium) اطراف آن به ریمدل شدن نیاز دارد. اکثر الیاف کلاژن PDL به طور متوسط پس از سه تا چهار ماه ارگانیزه می‌شوند.^۸

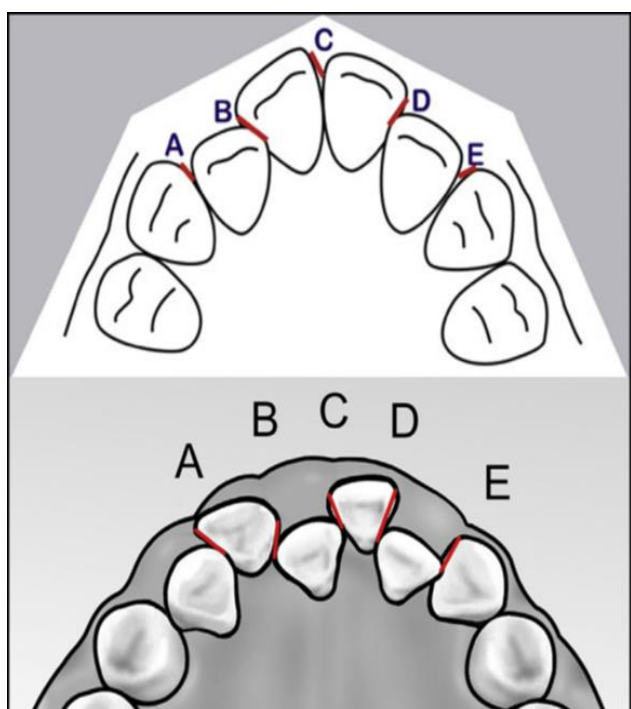
تمایل زیاد دندان‌ها جهت بازگشت به موقعیت اولیه منجر به استفاده از مواد و ابزار گوناگون به منظور کاهش ریلیس شده است. مواد دارویی گوناگونی جهت کوتاه کردن دوره ریتشنش معرفی شده‌اند.^۹

از مواد دارویی مورد استفاده جهت کاهش ریلیس دندان‌ها می‌توان به بیسفسفونات (Bisphosphonate)، استئوپروتگرین (Osteoprotegerin)، ریلاکسین (Relaxin)، سیمواستاتین (Simvastatin) اشاره کرد.^{۱۱} اخیراً تاثیر لیزرهای کم توان بر ریمدلینگ بافت نرم و سخت اطراف دندان تایید شده است.^{۱۲} از آنجا که لیزر یک روش غیرتهاجمی محسوب می‌شود و دارای اثر Biostimulatory نیز می‌باشد، می‌تواند جهت اهداف ریتشنش ارتودنسی به کار رود.^{۱۴}

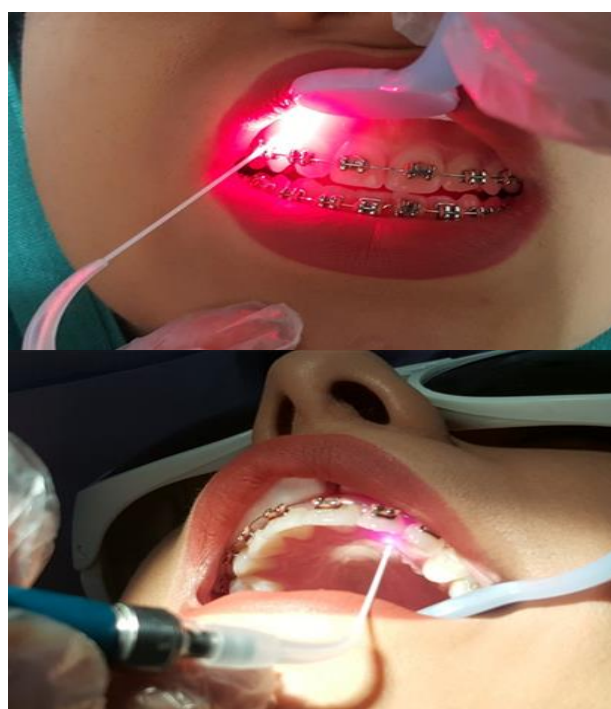
استفاده از لیزر کم توان در پزشکی یکی از روش‌های جدید مطرح در شکل‌گیری مجدد استخوان است که دارای برخی محاسن دیگر نظیر کاهش درد، کاهش التهاب، تحریک ساخت کلاژن و تکثیر یا پرولیفراسیون سلولی می‌باشد.^{۱۵} در ارتودنسی، لیزر جهت تسریع حرکت دندان، ریمدلینگ استخوان، اچ (Etch) مینا پیش از باند، دباندها (Debond) براکت‌های سرامیکی و کاهش درد استفاده می‌شود.^{۱۶}

سیستم OPG، RANK و RANKL یک جز ضروری در جابه‌جایی دندان ناشی از نیروی ارتودنسی و ریلیس پس از برداشتن دستگاه ارتودنسی می‌باشد. از آنجا که اثر لیزر کم توان با دانسیته انرژی آن مرتبط می‌باشد، تابش لیزر با دانسیته انرژی بالا منجر به افزایش بیان مولکول‌های کلیدی از جمله MMP-9، کاتپسین K، $\alpha 5\beta 3$ integrin، M-CSF، RANK و RANKL می‌شود که منجر به افزایش ریمدلینگ استخوان، ساخت کلاژن، تکثیر و تمایز سلولی و رگ‌سازی می‌شود که در ثبات دندان‌ها نقش دارد.^{۱۳}

از آنجا که لیزرهای کم توان منجر به تحریک ساخت کلاژن و افزایش ریمدلینگ استخوان و الیاف دندانی می‌شوند، تاثیر آنها در کاهش ریلیس درمان ارتودنسی مورد بررسی قرار می‌گیرد. مطالعات



شکل ۲: Little irregularity index در ماگزبلا و مندیبل $A+B+C+D+E=$



شکل ۱: تابش لیزر از سمت باکال و لینگوال

اندازه‌گیری Little, s irregularity index مورد بررسی قرار گرفتند. روش‌هایی که جهت بررسی نامرتبی دندان‌ها وجود دارند عبارتند از اختلاف محیط قوس و عرض مزویدیستالی دندان‌ها. با توجه به مطالعه Francisconi, Kanuru و Taner و همکارانشان از Little irregularity index جهت ارزیابی میزان ریلپس پس از درمان استفاده شد و نشان داده شده است که Little, s irregularity index ارتباط خوبی با ریلپس دندان‌ها دارد.^{۲۰-۱۷} بنابراین در این کار تحقیقاتی از Little, s irregularity index جهت ارزیابی نامرتبی اینسایزورهای (Incisors) ماگزبلا استفاده می‌شود.

جهت تعیین نامرتبی اینسایزورها با استفاده از روش فوق باید مجموع فواصل تماس آناتومیک دندان‌ها از مزیال کانین سمت چپ تا مزیال کانین سمت راست محاسبه شود (شکل ۲).

گروه دوم تحت هیچگونه تابش لیزر قرار نگرفتند و همانند گروه اول، ریتینر متحرک در فک بالا قرار داده شد و از بیماران خواسته شد بعد از چهار ماه استفاده تمام‌وقت، از ریتینر خود به مدت هشت ساعت در روز استفاده کنند. چهار، پنج و شش ماه پس از برداشتن

در حالت ممتد (Continuous) در هر منطقه تاییده شد (شکل ۱). به طوری که هر دندان به مدت ۲۰۰ ثانیه تحت تابش لیزر قرار گرفت. با در نظر گرفتن سطح مقطع 0.28 cm^2 دانسیته انرژی تقریباً معادل 35.7 J/cm^2 محاسبه شد. هم بیمار و هم ارتودنتیست از عینک محافظ استفاده کردند.

لیزر دو بار پیش از برداشتن آرچ‌وایر (Archwire) (در فواصل هفت روز و بلافاصله پیش از برداشتن آرچ‌وایر) تاییده شد. بلافاصله پس از برداشتن براکت‌ها با استفاده از آلژینات قالب‌گیری انجام و با گچ ارتودنسی ریخته شد. پس از قالب‌گیری، ریتینر (Retainer) متحرک برای فک بالا قرار داده شد.^۱ از بیماران چهار ماه پس از استفاده تمام وقت از ریتینر قالب گرفته شد. سپس از بیماران خواسته شد که ریتینر خود را به صورت نیمه‌وقت (هشت ساعت در روز) استفاده کنند و یک ماه بعد (پنج ماه پس از برداشتن آرچ‌وایرهای ارتودنسی) جهت قالب‌گیری مجدد مراجعه نمایند. قالب چهارم نیز شش ماه پس از برداشتن آرچ‌وایرهای ارتودنسی گرفته شد. کست‌های دندانی با استفاده از کولیس دیجیتال با دقت 0.1 جهت

یافته‌ها

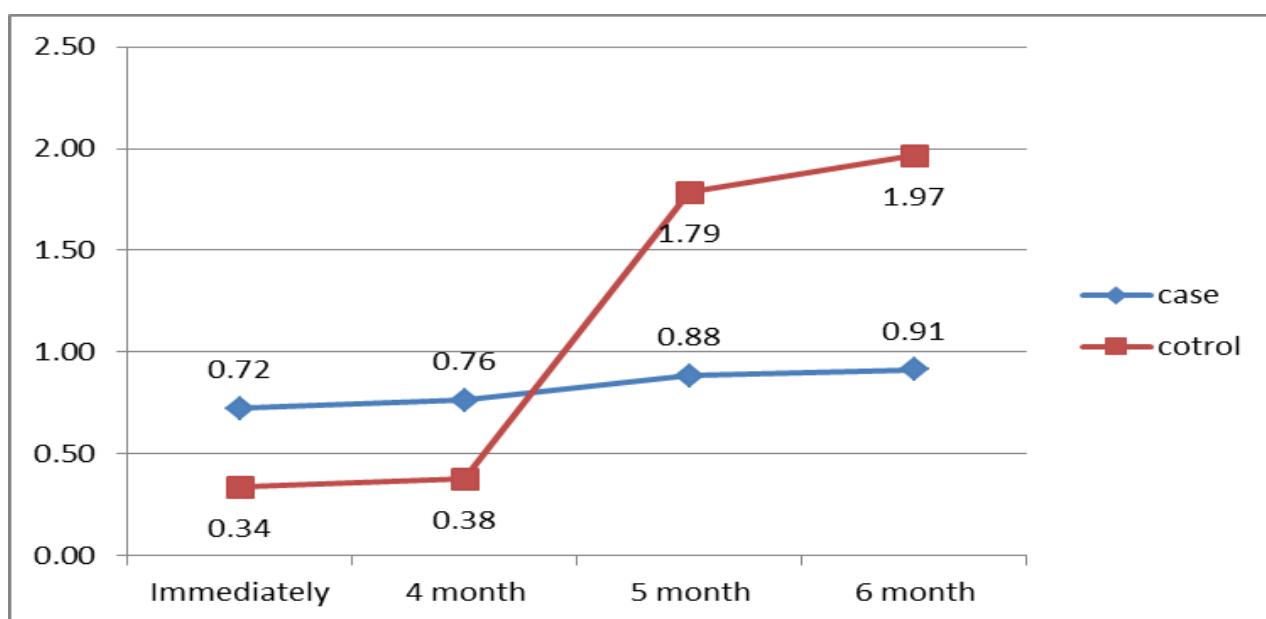
تعداد ۱۴ بیمار (هفت نفر در هر گروه) با میانگین سنی ۱۷/۲۸ در گروه لیزر و ۱۸/۱۴ سال در گروه کنترل با متوسط درمان دو سال و چهار ماه و دو سال و دو ماه به ترتیب در گروه لیزر و کنترل مورد مطالعه قرار گرفتند. از ۱۴ بیمار، سه نفر مرد و ۱۱ نفر زن بودند. (جدول ۱). میانگین نامرتبی اینسایزورها در فواصل زمانی بلافاصله، چهار، پنج و شش ماه پس از درمان در جدول ۱ آورده شده است. نمودار ۱ تغییرات Irregularity index را در زمان‌های مختلف در دو

آرچ‌وایر، قالب‌گیری با آلژینات انجام شد و کست‌های دندانی ریخته شده و Little, s irregularity index اندازه‌گیری شد.

ارزیابی کلینیکی و کست‌های دندانی توسط یک نفر انجام شد. از Student's t-test برای مقایسه متغیرهای کمی در هر مرحله زمانی بین دو گروه استفاده شد. برای مقایسه متغیرهای کمی در فواصل زمانی مختلف بین دو گروه از آزمون اندازه‌گیری‌های متواتر استفاده شد. سطح معناداری در آزمون‌ها ۰/۰۵ در نظر گرفته شد. تجزیه و تحلیل آماری داده‌ها با استفاده از SPSS software, version 18 (SPSS Inc., Chicago, IL, USA) انجام گرفت.

جدول ۱: فراوانی جنس، میانگین و انحراف معیار متغیرهای کمی به تفکیک دو گروه لیزر و کنترل

گروه‌ها	جنس	سن	مدت درمان	نامرتبی اینسایزورها			
				بلافاصله پس از درمان	چهار ماه پس از درمان	پنج ماه پس از درمان	
	مرد	زن	mean±SD	mean±SD	mean±SD	mean±SD	شش ماه پس از درمان
لیزر	۰	۷	۲/۴۵ ±۰/۴۹	۰/۷۲ ±۰/۴۶	۰/۷۶ ±۰/۴۶	۰/۸۸ ±۰/۴۵	۰/۹۱ ±۰/۴۳
کنترل	۳	۴	۲/۲۴ ±۰/۳۹	۰/۳۳ ±۰/۲۰	۰/۳۷ ±۰/۱۸	۱/۷۸ ±۰/۲۸	۱/۹۶ ±۰/۳۹



نمودار ۱: میانگین Irregularity index در زمان‌های مختلف اندازه‌گیری در دو گروه لیزر و کنترل

Little نشان داد که بیشترین میزان ریلیس در ۱۰ سال اول رخ می‌دهد.^{۲۲}

جدول ۲: مقایسه Irregularity index دو گروه لیزر و کنترل در زمان‌های مختلف

زمان	گروه	Mean±SD	P
بلافاصله پس از درمان	لیزر	۰/۷۲±۰/۴۶	۰/۰۶۷
	کنترل	۰/۳۳±۰/۰۲	
چهار ماه پس از درمان	لیزر	۰/۷۶±۰/۴۶	۰/۰۷۶
	کنترل	۰/۳۷±۰/۱۸	
پنج ماه پس از درمان	لیزر	۰/۸۸±۰/۴۵	۰/۰۰۱
	کنترل	۱/۷۸±۰/۲۸	
شش ماه پس از درمان	لیزر	۰/۹۱±۰/۴۳	۰/۰۰۰۱
	کنترل	۱/۹۶±۰/۳۹	

جدول ۳: مقایسه Irregularity index بین زمان‌های مختلف در گروه لیزر

فواصل زمانی در گروه لیزر	Mean±SD	P
بلافاصله تا چهار ماه	۰/۴۹±۰/۰۰۸	۰/۰۰۰۱
بلافاصله تا پنج ماه	۰/۲۳±۰/۱۲	۰/۵۶
بلافاصله تا شش ماه	۰/۳۸±۰/۱۷	۰/۲۸
چهار تا پنج ماه	۰/۱۸±۰/۱۲	۰/۹۹
چهار تا شش ماه	۰/۳۳±۰/۱۶	۰/۴۴
پنج تا شش ماه	۰/۱۴±۰/۰۹	۰/۷۶

جدول ۴: مقایسه Irregularity index بین زمان‌های مختلف در گروه کنترل

فواصل زمانی در گروه کنترل	Mean±SD	P
بلافاصله تا چهار ماه	۰/۰۳۳±۰/۰۰۸	۰/۰۱
بلافاصله تا پنج ماه	۱/۳۷±۰/۱۲	۰/۰۰۰۱
بلافاصله تا شش ماه	۱/۴۳±۰/۱۷	۰/۰۰۰۱
چهار تا پنج ماه	۱/۳۴±۰/۱۲	۰/۰۰۰۱
چهار تا شش ماه	۱/۴۰±۰/۱۶	۰/۰۰۰۱
پنج تا شش ماه	۰/۰۶±۰/۰۹	۱/۰

گروه لیزر و کنترل نشان می‌دهد. همانطور که نمودار ۱ نشان می‌دهد تغییرات Irregularity index در گروه لیزر با گذشت زمان بسیار جزئی و در گروه کنترل این تغییرات در چهار ماه پس از درمان، اندک و سپس با شیب بسیار زیاد افزایش می‌یابد و در بازه زمانی پنج تا شش ماه با شیب کم افزایش می‌یابد.

Irregularity index در دو گروه لیزر و کنترل در زمان‌های مختلف با استفاده از Student's t-test مقایسه و در جدول ۲ آورده شده است. مقایسه دو گروه لیزر و کنترل در زمان‌های مختلف نشان داد که افزایش در Irregularity index در گروه کنترل در مقایسه با گروه لیزر پنج و شش ماه پس از درمان ارتودنسی معنادار می‌باشد (به ترتیب $P < 0/0001$ و $P < 0/001$).

Irregularity index بین زمان‌های مختلف در گروه لیزر با استفاده از آزمون آماری اندازه‌گیری‌های متواتر محاسبه و در جدول ۳ آورده شده است. در گروهی که با لیزر کار شده بود در بازه زمانی بلافاصله پس از درمان و چهار ماه بعد تفاوت آماری معنادار در Irregularity index مشاهده شد ($P = 0/0001$) و در بقیه زمان‌ها تفاوتی مشاهده نشد (جدول ۳).

Irregularity index بین زمان‌های مختلف در گروه کنترل با استفاده از آزمون آماری اندازه‌گیری‌های متواتر محاسبه و در جدول ۴ آورده شده است. در گروه کنترل در همه زمان‌ها به غیر از بازه زمانی پنج تا شش ماه پس از درمان تفاوت آماری معنادار مشاهده شد (جدول ۴).

بحث

ریلیس یا بازگشت نامرتبی دندان‌ها پس از درمان یک ریسک فاکتور غیرقابل پیش‌بینی است. بنابراین باید پیش از آغاز درمان، بیماران را از ریسک ریلیس در دراز مدت و راه‌های کاهش آن آگاه کرد. در مطالعه حاضر به بررسی اثر کوتاه مدت لیزر کم‌توان بر ثبات دندان‌ها پس از پایان درمان ارتودنسی پرداخته شد. در این مطالعه گروه لیزر و کنترل در بازه‌های زمانی بلافاصله، چهار، پنج و شش ماه پس از درمان مورد بررسی قرار گرفتند. در مطالعه حاضر در هر دو گروه لیزر و کنترل، با افزایش زمان، Irregularity index افزایش می‌یابد که با نتایج Tibana و همکاران و Little مطابقت دارد.^{۲۲ و ۲۱}

نتایج Tibana و همکاران نشان داد که بین ۲۸-۲۱ سالگی، نامرتبی اینسایزورها به‌طور متوسط ۰/۳۸ mm در فک بالا و ۰/۵۴ mm در فک پایین افزایش می‌یابد.^{۲۱} همان‌طور که پروفیت بیان کرد، دو ریسک فاکتور اصلی که در بالانس و تعیین موقعیت نهایی دندان‌ها شرکت می‌کنند، فشار لب، گونه و زبان در موقعیت در حالت استراحت و نیروهای تولید شده به وسیله فعالیت متابولیک غشای پریودنتال می‌باشد.

با توجه به این که لیزر منجر به تسریع ریمدلینگ الیاف پریودنتال می‌شود در طولانی مدت میزان افزایش نامرتبی اینسایزورها در مقایسه با گروه کنترل کمتر می‌باشد.^{۲۳}

با توجه به این که پس از چهار ماه میانگین نامرتبی اینسایزورها در گروه لیزر تغییر بسیار جزئی داشته است (از ۰/۷۶ به ۰/۸۸)، اما در گروه کنترل تغییر آن بسیار زیاد می‌باشد (از ۰/۳۷ به ۱/۷۸) بنابراین اثر لیزر بر نامرتبی اینسایزورها در مقایسه با گروه کنترل پس از چهار ماه از درمان به‌خوبی قابل مشاهده است. این امر نشان‌دهنده این است که مدت زمان تابش ۵۰ ثانیه برای هر ناحیه و دانسیته انرژی ۳۵/۷ J/cm² مناسب انتخاب شده است، که مطالعات Jahanbin و همکاران نتایج تحقیق حاضر را تایید می‌کند.^{۲۴}

لیزر کم‌توان به‌واسطه تسهیل رژنراسیون استخوان با تشکیل استخوان در ناحیه‌ای که قبلاً تحت کشش بوده است و نیز تاخیر در توزیع استئوکلاست‌ها به‌دنبال برداشتن نیروی ارتودنسی، می‌تواند در کاهش رلیپس موثر باشد. با توجه به مطالعات Kim و Sobouti و همکارانشان نتایج ایمونوهیستوشیمیایی نشان دادند که لیزر کم‌توان منجر به افزایش بیان کلاژن و ژن MMP می‌شود.^{۲۵،۲۳}

به‌علت تمایل به رلیپس بالای دندان‌های اینسایزور، ثبات در این نواحی یکی از نگرانی‌های اصلی ارتودنتیست‌ها می‌باشد. معرفی تکنولوژی لیزر در دندانپزشکی به دهه ۱۹۷۰ برمی‌گردد. اگرچه کاربرد لیزر در افزایش سرعت درمان ارتودنسی اثبات شده، اما استفاده از آن در موارد خاصی همچون ثبات بعد از درمان کاملاً مورد بررسی قرار نگرفته است.

مقایسه دو گروه لیزر و کنترل در زمان‌های مختلف: نتایج مطالعه حاضر نشان داد که Irregularity index بلافاصله و چهار ماه پس از درمان بین دو گروه تفاوت آماری معنادار ندارد اما پنج و شش ماه پس از اتمام درمان ارتودنسی، افزایش Irregularity index در گروه

کنترل در مقایسه با گروه لیزر معنادار بود ($P=0/001$).

Franzen و همکاران میزان رلیپس دندان مولر موش پس از یک، پنج، هفت، ۱۴ و ۲۱ روز را مورد بررسی قرار دادند. میزان رلیپس در هر دو گروه یک روز پس از پایان درمان بیشترین میزان بود. میزان رلیپس پس از ۲۱ روز در گروه بدون تابش لیزر، ۰/۸۶/۱۱٪ و در گروه لیزر، ۰/۷۲/۲۲٪ بود.^{۲۶} Salehi و همکاران درصد رلیپس دندان‌های چرخش یافته در سگ را در گروه لیزر به‌طور معناداری کمتر از گروه کنترل عنوان نمودند. میزان رلیپس پس از یک هفته، یک و سه ماه در گروه لیزر کم‌توان به‌ترتیب ۰/۳۳/۰۲٪، ۰/۵۳/۴۴٪، ۰/۶۰/۶۴٪ و در گروه کنترل ۰/۵۴/۲۲٪، ۰/۶۸/۷۴٪، ۰/۷۳/۹۲٪ بود. بین گروه‌ها و در زمان‌های مختلف، تفاوت معناداری مشاهده شد. به‌طوری‌که بیشترین میزان تأثیر در هفته اول بود و سپس تا ماه سوم کاهش یافت.^{۲۷}

Jahanbin و همکاران، لیزر کم‌توان را همانند سوپراکریستال فیبروتومی در کاهش رلیپس اینسایزور چرخش یافته ماگزیلا موثر دانستند.^{۲۴}

Taner و همکاران به‌منظور بررسی اثر بخشی فیبروتومی در کاهش رلیپس نامرتبی دندان‌های اینسایزور نشان دادند که در طی شش ماه و سال اول، فیبروتومی در کاهش رلیپس دندان‌ها موثر بوده است.^{۲۰}

مطالعه Kim و همکاران که از لیزر دیود با توان ۷۶۳ به‌صورت پالس و مدت زمان ۳۰ ثانیه جهت کاهش رلیپس دندان‌های چرخش‌یافته اینسایزور سگ استفاده کرد نتایج متفاوتی را نشان داد. Kim بیان کرد که رلیپس دندان‌های چرخش‌یافته در گروه کنترل نسبت به گروه تحت تابش لیزر کمتر می‌باشد. طبق نتایج این مطالعه تابش لیزر کم‌توان بدون استفاده از ریتمینر منجر به افزایش رلیپس دندان‌های چرخش‌یافته می‌شود. اگرچه Kim و همکاران علت رلیپس افزایش‌یافته در گروه لیزر کم‌توان را بیان نکرده‌اند اما می‌توان میزان رلیپس افزایش‌یافته را به‌علت دانسیته انرژی ۱۰ J/cm² نسبت داد که منجر به افزایش سرعت حرکت دندان می‌شود.^{۲۸} ما در این مطالعه همانند Jahanbin و همکاران از دانسیته انرژی بالا (۳۵/۷ J/cm²) به‌منظور استفاده از اثر ممانعت‌کننده بر Biostimulation استفاده شد.^{۲۴} نتایج مطالعه حاضر نشان داد که Irregularity index چهار ماه پس از درمان در مقایسه با بلافاصله پس از درمان در گروه لیزر افزایش معنادار داشته است اما بین زمان‌های مختلف تفاوت آماری

بتوان با دستکاری بازسازی استخوان و سلول‌های پرئودنتال به حفظ بهتر موقعیت دندان‌ها کمک کرد.^{۳۰}

در این مطالعه به منظور کاهش نامرتبی اینسایزورها از لیزر کم‌توان دو بار پیش از اتمام درمان ارتودنسی استفاده شد. اگرچه می‌توان اثر لیزر در کاهش ریلیس را با افزایش مدت زمان و دفعات استفاده از آن افزایش داد اما این امر راحتی و کاربرد کلینیکی آن را کاهش می‌دهد. بنابراین روش مورد استفاده در این تحقیق، آسان و در کلینیک عملی به نظر می‌رسد.

سپاسگزاری: این مقاله حاصل پایان‌نامه تحت عنوان "بررسی اثر لیزر کم‌توان بر ثبات کوتاه مدت دندان‌ها پس از پایان درمان ارتودنسی" در مقطع دکترای تخصصی در سال ۱۳۹۷ و کد ۹۵۰۰۰۴۶۸ می‌باشد که با حمایت دانشگاه علوم پزشکی و خدمات بهداشتی درمانی کرمان اجرا شده است.

معنادار دیده نشده است. این نتیجه نتایج حاصل از مطالعه Franzen و Salehi و همکارانشان را تایید می‌کند.^{۲۷،۲۶} در مطالعات آنها نیز بیشترین میزان ریلیس در هفته‌های اول پس از برداشتن آرج‌وایر می‌باشد و سپس ریلیس در گروه لیزر کاهش پیدا می‌کند. افزایش معنادار ریلیس در چهار ماه اول در گروه لیزر احتمالاً به دلیل عدم ارگانیزاسیون الیاف پرئودنتال می‌باشد.

مطالعات مختلف مدت زمان ارگانیزاسیون الیاف پرئودنتال را سه تا چهار ماه بیان نمودند.^{۲۹} در این مطالعه افزایش Irregularity index در تمامی فواصل بلافاصله پس از درمان به غیر از پنج و شش ماه در گروه کنترل معنادار بود.

اخیراً یک سری پروتکل‌های ساده جهت کوتاه‌تر شدن دوره ریتشن تحت عنوان ریتشن بیولوژیک شامل روش‌های دارویی، لیزر کم‌توان و تکنیک ویریشن معرفی گردیده‌اند. بر پایه این فرضیه که

References

1. Graber L, Vanarsdall R, Vig K. Orthodontics: current principles and techniques. *St Louis: Mosby* 2012. 4-58 p.
2. Rishnan V, Davidovitch Z. Biological mechanisms of tooth movement. Chichester, West Sussex, United Kingdom: Wiley - Blackwell 2015;19-27201-12 p.
3. Henrikson J, Persson M, Thilander B. Long-term stability of dental arch form in normal occlusion from 13 to 31 years of age. *The European Journal of Orthodontics* 2001;23(1):51-61.
4. Greco PM, English JD, Briss BS, Jamieson SA, Kastrop MC, Castelein PT, DeLeon E, Dugoni SA, Chung CH. Posttreatment tooth movement: for better or for worse. *American journal of orthodontics and dentofacial orthopedics* 2010;138(5):552-8.
5. Reitan K. Principles of retention and avoidance of posttreatment relapse. *American journal of orthodontics* 1969;55(6):776-90.
6. Nance HN. The limitations of orthodontic treatment: I. Mixed dentition diagnosis and treatment. *American Journal of Orthodontics and Oral Surgery* 1947;33(4):177-223.
7. Edwards JG. A study of the periodontium during orthodontic rotation of teeth. *American Journal of Orthodontics* 1968;54(6):441-61.
8. Feng L, Yang R, Liu D, Wang X, Song Y, Cao H, He D, Gan Y, Kou X, Zhou Y. PDL progenitor-mediated PDL recovery contributes to orthodontic relapse. *Journal of Dental Research* 2016; 95(9):1049-56.
9. Stein D, Lee Y, Schmid MJ, Killpack B, Genrich MA, Narayana N, Cullen DM, Reinhardt RA, Marx DB. Local simvastatin effects on mandibular bone growth and inflammation. *Journal of periodontology* 2005;76(11):1861-70.
10. Adachi H, Igarashi K, Mitani H, Shinoda H. Effects of topical administration of a bisphosphonate (risedronate) on orthodontic tooth movements in rats. *Journal of Dental Research* 1994;73(8):1478-86.
11. Schneider DA, Smith SM, Campbell C, Hayami T, Kapila S, Hatch NE. Locally limited inhibition of bone resorption and orthodontic relapse by recombinant osteoprotegerin protein. *Orthodontics & Craniofacial Research* 2015;18:187-95.
12. Asnaashari M, Safavi N. Application of low level lasers in dentistry (endodontic). *Journal of lasers in medical sciences* 2013; 4(2):57.
13. Karu TI. Mechanisms of low-power laser light action on cellular level. *In: Effects of Low-Power Light on Biological Systems V 2000* (Vol. 4159, pp. 1-17). SPIE.
14. Goel H, Mathur S, Sandhu M, Jhingan P, Sachdev V. Effect of low-level laser therapy on P6 acupoint to control gag reflex in children: a clinical trial. *Journal of acupuncture and meridian studies* 2017;10(5):317-23.
15. Jadhav S, Vattipelli S, Pavitra M. Interproximal Enamel Reduction in Comprehensive Orthodontic Treatment: A Review. *Indian Journal of Stomatology* 2011;2(4).
16. Nalcaci R, Cokakoglu S. Lasers in orthodontics. *European journal of dentistry* 2013;7(S 01):S119-25.
17. Abtahi SM, Mousavi SA, Shafae H, Tanbakuchi B. Effect of low-level laser therapy on dental pain induced by separator force in orthodontic treatment. *Dental research journal* 2013;10(5):647.
18. Francisoni MF, Janson G, Freitas KM, de Oliveira RC, de Oliveira RC, de Freitas MR, Henriques JF. Overjet, overbite, and anterior crowding relapses in extraction and nonextraction patients, and their correlations. *American Journal of Orthodontics and Dentofacial Orthopedics* 2014;146(1):67-72.
19. Kanuru RK, Mangat SS, Sepolia G, Subudhi SK, Asnani MM, Bansal A. Evaluation of Outcome of Orthodontic Treatment in Context to Posttreatment Stability: A Retrospective Analysis. *The Journal of Contemporary Dental Practice* 2016;17(7):587-91.
20. Taner TU, Haydar B, Kavuklu I, Korkmaz A. Short-term effects of fiberotomy on relapse of anterior crowding. *American Journal of Orthodontics and Dentofacial Orthopedics* 2000;118(6):617-23.
21. Tibana RH, Meira Palagi L, Miguel JA. Changes in dental arch measurements of young adults with normal occlusion—a longitudinal study. *The Angle Orthodontist* 2004;74(5):618-23.
22. Little RM. Stability and relapse of mandibular anterior alignment: University of Washington studies. *In: Seminars in orthodontics* 1999 (Vol. 5, No. 3, pp. 191-204). WB Saunders.
23. Kim SJ, Kang YG, Park JH, Kim EC, Park YG. Effects of low-intensity laser therapy on periodontal tissue remodeling during relapse and retention of orthodontically moved teeth. *Lasers in*

- medical science* 2013;28(1):325-33.
24. Jahanbin A, Ramazanzadeh B, Ahrari F, Forouzanfar A, Beidokhti M. Effectiveness of Er: YAG laser-aided fiberotomy and low-level laser therapy in alleviating relapse of rotated incisors. *American Journal of Orthodontics and Dentofacial Orthopedics* 2014;146(5):565-72.
 25. Sobouti F, Rakhshan V, Chiniforush N, Khatami M. Effects of laser-assisted cosmetic smile lift gingivectomy on postoperative bleeding and pain in fixed orthodontic patients: a controlled clinical trial. *Progress in orthodontics* 2014;15(1):1-5.
 26. Franzen TJ, Zahra SE, El-Kadi A, Vandevska-Radunovic V. The influence of low-level laser on orthodontic relapse in rats. *European journal of orthodontics* 2015;37(1):111-7.
 27. Salehi P, Heidari S, Tanideh N, Torkan S. Effect of low-level laser irradiation on the rate and short-term stability of rotational tooth movement in dogs. *American Journal of Orthodontics and Dentofacial Orthopedics* 2015;147(5):578-86.
 28. Kim SJ, Paek JH, Park KH, Kang SG, Park YG. Laser-aided circumferential supracrestal fiberotomy and low-level laser therapy effects on relapse of rotated teeth in beagles. *The Angle Orthodontist* 2010;80(2):385-90.
 29. Huang G, Richmond S, Vig K. Evidence based Orthodontics. 1th ed. Iowa: *Wiley-Blackwell* 2011.
 30. Yamasaki K, Shibata Y, Fukuhara T. The effect of prostaglandins on experimental tooth movement in monkeys (*Macaca fuscata*). *Journal of Dental Research* 1982;61(12):1444-6.

Short term effect of low-level laser therapy on tooth stability after orthodontic treatment

Abstract

Received: 22 Jun. 2022 Revised: 29 Jun. 2022 Accepted: 15 Nov. 2022 Available online: 22 Nov. 2022

Batoolalsadat Mousavi fard
M.D.*
Samaneh Sadeghi M.D.
Mehrdad Shahsavari pour M.D.

Faculty of dentistry, Kerman Dental
School, Kerman University of
Medical Sciences, Kerman, Iran.

Background: The purpose of this article was comparing the clinical effectiveness of low-level laser therapy (LLLT) in reducing relapse.

Methods: In this clinical trial study 14 patients (11 females and three males) who were under non-extraction treatment (MBT 022 slot) and at the finishing stage of orthodontic treatment at Orthodontics Department of Kerman Dental Faculty from April 2016 to June 2017 participated. Treatment time was two year and the patients at the finishing stage of orthodontic treatment were divided into two groups (RCT code IRCT2017053034061N1). Group 1 (study) were treated with a low-level Gallium aluminum-arsenide diode laser and group 2: control. The exclusion criteria involved patients who consumed medicine that interrupted bone metabolism and those with conditions for which laser therapy could be contraindicated. The laser apparatus emitted a wavelength of 810 nm about 50 seconds and operated with maximum power of 200 MW in continuous wave mode (200 mW, 50 seconds radiation to mesiolingual, mesiobuccal, distolingual and distobuccal surfaces, 35.7 J/cm²). An alginate impression was made from maxillary arch for all patients immediately, four, five and six months after removing the orthodontic archwire and braces and study casts were prepared. The little irregularity index of anterior maxillary arch was measured on the dental casts, with a 0.01 mm precision digital caliper. Intergroup comparisons were performed with Student's t-test and repeated measure ANOVA was perform to compare measurements among groups in different times. The significance level was considered at P<0.05.

Results: There was significant difference among the irregularity index at five and six months after orthodontic treatment between two groups (P<0.05). In the control group except between five and six months after treatment, there was significant difference in irregularity index. The relapse was higher immediately and after four months in the laser group compared to other sequences (P=0.0001).

Conclusion: Sample showed that Low-level laser therapy (LLLT) is a non invasive method for reducing relapse after orthodontic treatment.

Keywords: low-level laser therapy, relapse, retention.

* Corresponding author: Shafa St.,
Kerman, Iran.
Tel: +98-34-32119021
E-mail: b.mousavifard@kmu.ac.ir