

ارزیابی STIR و سکانس MRI با کنتراست در تشخیص استئومیلیت پای دیابتی

چکیده

دریافت: ۱۴۰۲/۰۳/۰۸ ویرایش: ۱۴۰۲/۰۳/۱۵ پذیرش: ۱۴۰۲/۰۳/۲۳ آنلاین: ۱۴۰۲/۰۴/۰۱

سمیه زمانی^۱، محمد رضا ساسانی^{۲*}، مهدی سعیدی مقدم^۳

۱- گروه رادیولوژی، دانشکده پزشکی، دانشگاه علوم پزشکی شیراز، شیراز، ایران.
۲- گروه رادیولوژی، دانشکده پزشکی، مرکز تحقیقات تصویربرداری پزشکی، دانشگاه علوم پزشکی شیراز، شیراز، ایران.
۳- مرکز تحقیقات تصویربرداری پزشکی، دانشگاه علوم پزشکی شیراز، شیراز، ایران.

زمینه و هدف: ام‌آر‌آی یک روش تصویربرداری برای تشخیص استئومیلیت پدال دیابتی است. این مطالعه سکانس STIR، مهم‌ترین سکانس حساس به مایع، را با تصاویر کنتراست تقویت‌شده برای تشخیص استئومیلیت پدال دیابتی مقایسه می‌کند.

روش بررسی: پرونده پزشکی ۴۸ بیمار دیابتی مشکوک به استئومیلیت پدال مراجعه‌کننده به یکی از بیمارستان‌های دانشگاه که تحت MRI پا با و بدون تزریق ماده حاجب قرار گرفتند، این مطالعه به صورت مقطعی در بیمارستان نمازی دانشگاه علوم پزشکی شیراز از اول فرودین ۱۳۹۵ تا ۳۱ شهریور ۱۳۹۶ جمع‌آوری و بررسی شد. به‌طورکلی، MRI ۵۲ و ۶۰ قسمت استخوانی جداگانه مورد بررسی قرار گرفت. تشخیص‌ها با همبستگی بالینی تایید شد. در نهایت، حساسیت، ویژگی و دقت تشخیصی سکانس STIR و تصاویر با کنتراست افزایش یافته مقایسه شد. افزون‌براین، اثر افزودن یافته‌های تصویر وزن T1 به‌دنباله STIR مورد ارزیابی قرار گرفت.

یافته‌ها: تشخیص نهایی استئومیلیت در ۴۷ استخوان (۷۸٪) تایید شد. ۱۳ استخوان (۲۲٪) استئومیلیت نداشتند. ویژگی سکانس‌های کنتراست تقویت‌شده و STIR به ترتیب ۹۲/۳٪ و ۵۳/۸٪ بود، درحالی‌که حساسیت دو دنباله مشابه (۱۰۰٪) بود.

نتیجه‌گیری: سکانس STIR حساسیت بالایی برای تشخیص استئومیلیت پدال نشان داد. ویژگی کمتر این دنباله در مقایسه با تصاویر با کنتراست افزایش یافته را می‌توان با افزودن سکانس وزن T1 جبران کرد. بنابراین، MRI بدون تزریق ماده حاجب را می‌توان به‌طور قابل اعتمادی با MRI تقویت‌شده با کنتراست برای تشخیص استئومیلیت پدال دیابتی جایگزین کرد.

کلمات کلیدی: عوارض دیابت، پای دیابتی، تصویربرداری ام‌آر‌آی، استئومیلیت.

* نویسنده مسئول: شیراز، دانشگاه علوم پزشکی شیراز، دانشکده پزشکی، مرکز تحقیقات تصویربرداری پزشکی، گروه رادیولوژی.

تلفن: ۰۷۱-۳۲۸۱۴۶۴

E-mail: sasanimrz@gmail.com

مقدمه

شده است.^۱ یکی از عوارض مزمن مهم این بیماری عفونت پا است که ممکن است باعث استئومیلیت شود. روش‌های مختلف تصویربرداری می‌تواند برای تشخیص استئومیلیت پای دیابتی مانند رادیوگرافی ساده، سونوگرافی، توموگرافی کامپیوتری (سی‌تی اسکن) اسکن، اسکن هسته‌ای استخوان، تصویربرداری رزونانس مغناطیسی (MRI) و بیوپسی استخوان استفاده شود. هر یک از این روش‌ها دارای

دیابت یک اختلال متابولیک مزمن است که ممکن است باعث اختلال عملکرد چند اندام شود. این بیماری به‌عنوان عامل اصلی نارسایی کلیه، قطع عضو بدون ضربه اندام تحتانی، نابینایی و اختلالات قلبی-عروقی در بزرگسالان در کشورهای پیشرفته شناخته

روش بررسی

این یک مطالعه مقطعی گذشته‌نگر بود. بیماران دیابتی مشکوک به استئومیلیت پدال طی فروردین ۱۳۹۵ تا شهریور ۱۳۹۶ به یکی از بیمارستان‌های دانشگاه ارجاع داده شدند و تحت MRI پا با و بدون تزریق ماده حاجب قرار گرفتند.

با توجه به معیارهای ورود، همه بیماران دیابتی باید تصاویر MRI با تصاویر STIR و وزن T1 پیش و پس از کنتراست داشته باشند. پروتکل‌های هر دنباله پالس در جدول ۱ نشان داده شده است. زمان وارونگی سکانس پالس ۱۴۵ میلی‌ثانیه بود.

بیماران غیردیابتی، بیماران دیابتی با بدخیمی پس زمینه، بیمارانی که تصاویر STIR یا پس از تزریق ماده حاجب نداشتند و تصاویر با کیفیت پایین به دلیل مشکلات فنی یا ایمپلنت فلزی از مطالعه حذف شدند.

تصاویر MRI بیماران جستجو و از یک سیستم بایگانی و ارتباط تصاویر (PACS) جمع‌آوری شد. احتمال درگیری استخوان‌های مختلف با استئومیلیت مانند استخوان‌های فالانژ، تارسال و متاتارس توسط دو رادیولوژیست در تصاویر STIR و پس از تزریق ماده حاجب بررسی شد. پارامترهای مختلف مانند سیگنال استخوان، سیگنال بافت نرم، اختلال قشر، مسیر سینوسی، آبسه و آرتريت عفونی مورد ارزیابی قرار گرفت. استئومیلیت به‌عنوان کاهش موضعی سیگنال استخوان در وزن T1، افزایش سیگنال استخوان در STIR و سیگنال افزایش یافته در تصاویر با کنتراست تعریف شد.

وجود یا عدم وجود استئومیلیت با توجه به یافته‌های هر سکانس تعیین شد. تشخیص نهایی استئومیلیت براساس ترکیب یافته‌های بالینی و رادیولوژیکی بود که با یافته‌های هر سکانس پالس MRI مقایسه شد.

براساس مطالعه پیشین در سال ۲۰۱۷ پاسخ سریع بالینی به درمان محافظه کارانه (بدون جراحی یا دبریدمان) به‌عنوان عدم وجود استئومیلیت در نظر گرفته شد. پاسخ بالینی به درمان‌هایی مانند جراحی، دبریدمان و درمان آنتی‌بیوتیکی در زمان استاندارد یا عدم پاسخ بالینی به درمان و ایجاد یافته‌های رادیولوژیک در طول زمان به‌عنوان استئومیلیت در نظر گرفته شد.^۸

براساس مطالعه گذشته در تصاویر پیش از تزریق ماده حاجب

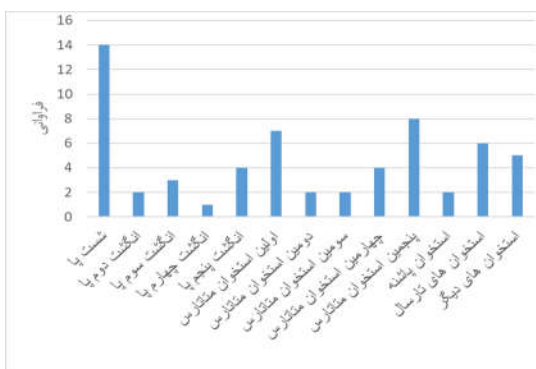
دقت تشخیصی متفاوتی هستند.^۲ معمولاً رادیوگرافی ساده اولین انتخاب برای رد احتمالات دیگر است.^۲ با این حال، این روش حساسیت و ویژگی پایینی برای تشخیص استئومیلیت حاد دارد. سونوگرافی روش دیگر است، اگرچه نمی‌تواند استخوان‌ها را ارزیابی کند، اما می‌تواند التهاب، آبسه و تجمع مایع را ارزیابی کند.^۳

اسکن هسته‌ای استخوان با استفاده از متیلن دی‌فسفونات نشان‌دار شده با تکنسیم ۹۹، اسکن سلول‌های گلبول سفید نشان‌دار شده با ایندیوم ۱۱۱ و اسکن گالیم سترات نیز می‌تواند برای تشخیص استئومیلیت استفاده شود. این روش دارای حساسیت بالا اما ویژگی کم است.^{۴،۵}

به دلیل توانایی بازسازی چند پلان، سی‌تی‌اسکن می‌تواند تغییرات غیرطبیعی کوچک را در استخوان‌ها تشخیص دهد. با این حال، به دلیل محدودیت در ارزیابی بافت نرم و استفاده از پرتوهای یونیزان، انتخاب ارجح نیست.^۲

امروزه MRI با و بدون حاجب روش انتخابی برای تشخیص استئومیلیت است.^۶ MRI حساسیت بالایی در تشخیص استئومیلیت دارد. این می‌تواند بیماری را سه تا پنج روز پس از شروع عفونت تشخیص دهد، اما باید توجه داشت که ویژگی MRI کمتر از حساسیت آن است.^{۳،۷} براساس مطالعات قبلی، حساسیت و ویژگی MRI برای تشخیص استئومیلیت به ترتیب ۱۰۰٪ و ۹۰٪ برآورد شد.^۶ در بیماران مشکوک به استئومیلیت، MRI با استفاده از سکانس پالس‌های مختلف مانند وزن T1، وزن T2، بازبایی وارونگی کوتاه تاو (STIR) و تراکم پروتون در مقطع محوری، کرونال و سائیتال قابل بکارگیری است. MRI همچنین می‌تواند پس از تزریق ماده حاجب انجام شود، به‌خصوص زمانی که مشکوک به مسیر سینوسی یا آبسه احتمالی وجود دارد. تزریق کنتراست ممکن است منجر به فیروز نפרوژنیک سیستمیک در بیماران مبتلا به اختلالات عملکرد کلیوی شود، بنابراین باید در این بیماران از مصرف آن خودداری شود.^۳ اختلال عملکرد کلیه یک مشکل رایج در بیماران دیابتی است، بنابراین بهتر است تصویربرداری با کنتراست با سایر سکانس پالس که نیازی به تزریق حاجب ندارند جایگزین شود.^۶

هدف از این مطالعه مقایسه سکانس STIR، مهم‌ترین سکانس حساس به مایع، با تصاویر کنتراست تقویت شده برای تشخیص استئومیلیت پدال دیابتی (Diabetic pedal osteomyelitis) است.



شکل ۱: توزیع آناتومیک استخوان‌های مشکوک به استئومیلیت.

جدول ۳ نشان داده شده است.

مطابق جدول ۳، حساسیت و ارزش اخباری منفی سکانس پالس‌های STIR و T1 پس از تزریق ماده حاجب بیشتر از T1 قبل تزریق ماده حاجب بود. ویژگی، دقت تشخیصی و ارزش اخباری مثبت T1 پس از تزریق و STIR بیشتر و کمتر از سایر سکانس‌های پالس بود.

با توجه به نتایج Chi-square test، تشخیص استئومیلیت با استفاده از سکانس پالس STIR به‌طور معناداری با تشخیص نهایی با استفاده از MRI و یافته‌های بالینی مرتبط بود ($P < 0/001$). نتایج حاصل از سکانس پالس وزن T1 نیز به‌طور معناداری با تشخیص نهایی استئومیلیت مرتبط بود ($P < 0/001$).

تمام موارد با سیگنال بالا در STIR در تصاویر پس از تزریق ماده حاجب افزایش یافته است و موارد با سیگنال‌های طبیعی در STIR در تصاویر پس از تزریق ماده حاجب افزایش یافته است. با این حال، موارد با سیگنال بالا در STIR به‌عنوان سیگنال کم همرو ($74/0\%$)، سیگنال کم با الگوهای شبکه‌ای و مه‌آلود ($17/0\%$) و سیگنال پایین با توزیع زیر قشری ($9/0\%$) در تصاویر T1 پیش از تزریق ماده حاجب مشاهده شد.

ارتباط بین علائم تشخیصی ثانویه استئومیلیت و تشخیص نهایی نیز مورد ارزیابی قرار گرفت. وجود زخم‌های سطحی ($P < 0/001$)، آبسه ($P < 0/001$)، اختلال قشر ($P < 0/001$) و مسیر سینوسی ($P < 0/001$)

وزن T1، موارد با سیگنال کم به‌عنوان استئومیلیت در نظر گرفته شد و موارد با توزیع ساب کورتیکال با توزیع شبکه‌ای و مبهم غیراستئومیلیت، التهاب در نظر گرفته شد.^۹

برای مقایسه حساسیت، ویژگی و دقت تشخیصی سکانس‌های مختلف پالس با استفاده از SPSS software, version 22 (IBM SPSS, Armonk, NY, USA) از Chi-square test به‌عنوان آزمون آماری استفاده شد. $P < 0/05$ سطح معناداری در نظر گرفته شد.

یافته‌ها

تصویر MRI ۷۰ بیمار از بیماران دیابتی مشکوک به استئومیلیت پدال دیابتی به صورت گذشته‌نگر مورد ارزیابی قرار گرفت. از این ۷۰ بیمار تعداد ۲۲ بیمار از مطالعه حذف شدند، (۱۲ بیمار به دلیل نداشتن تصاویر STIR یا پس از کنتراست، چهار بیمار به دلیل کیفیت پایین تصاویر و شش بیمار به دلیل کمبود اطلاعات بالینی). در نهایت تصاویر ۴۸ بیمار شامل ۲۸ مرد ($58/0\%$) مرد و ۲۰ زن ($42/0\%$) با MRI به ترتیب مربوط به پای چپ و راست بود. لازم به توضیح است که برخی از بیماران دو تصویربرداری MRI داشتند.

در تصاویر این ۴۸ بیمار در مجموع ۶۰ استخوان به‌صورت جداگانه مورد بررسی قرار گرفت. توزیع آناتومیک استخوان‌ها در شکل ۱ نشان داده شده است.

با توجه به شکل ۱، استخوان‌های شست پا، پنجم و اول متاتارس بیشترین فراوانی را در بین سایر استخوان‌های مشکوک به استئومیلیت داشتند. ۴۷ مورد ($78/0\%$) به‌عنوان استئومیلیت تشخیص داده شدند و ۱۳ مورد ($22/0\%$) با استئومیلیت درگیر نبودند. توزیع فراوانی یافته‌های MRI در سکانس‌های مختلف پالس MRI در جدول ۲ نشان داده شده است.

طبق جدول ۲، بیشترین یافته‌های مثبت در تصاویر STIR ($88/0\%$) و سپس در تصاویر پس از تزریق ماده حاجب T1 ($80/0\%$) و بیشترین یافته‌های منفی مربوط به تصاویر پیش تزریق ماده حاجب T1 ($33/0\%$) بود.

نتایج حساسیت، ویژگی، دقت و ارزش اخباری منفی و مثبت سکانس‌های مختلف پالس MRI در تشخیص استئومیلیت در

جدول ۱: سکانس پالس MRI برای تشخیص استنومیلیت. TE = زمان اکو، TR = زمان تکرار.

پروتکل استاندارد	TE (میلی ثانیه)	TR (میلی ثانیه)
اسپین اکو با وزن T1	۷-۱۷	۴۶۰-۵۰۰
STIR	۳۶	۲۱۰۰
کنتراست تقویت شده با وزن T1	۵-۶	۳۶۰-۶۰۰

جدول ۲: توزیع فراوانی یافته‌های MRI در سکانس‌های مختلف پالس MRI.

سکانس MRI	یافته
T1 پس از تزریق ماده حاجب # (درصد)	به نفع استنومیلیت
STIR # (درصد)	بدون استنومیلیت
T1 پیش از تزریق ماده حاجب # (درصد)	
	۴۸(۸۰)
	۵۳(۸۸)
	۴۰(۶۷)

جدول ۳: نتایج حساسیت، ویژگی، دقت، ارزش اخباری منفی و مثبت سکانس‌های مختلف پالس MRI در تشخیص استنومیلیت.

شاخص	سکانس پالس	T1 پس از تزریق	STIR	T1 پیش از تزریق
حساسیت	۱۰۰	۱۰۰	۱۰۰	۸۲/۹
ویژگی	۹۲/۳	۹۲/۳	۵۳/۸	۹۲/۳
دقت	۹۶/۱۵	۹۶/۱۵	۸۲/۵	۸۷/۶
ارزش اخباری مثبت	۹۷/۹	۹۷/۹	۸۸/۶	۹۷/۵
ارزش اخباری منفی	۱۰۰	۱۰۰	۱۰۰	۶۰

ویژگی آن در تشخیص مسیر سینوسی ۳۳/۳ و ۱۰۰٪ بود. در نتیجه، برتری پس از تزریق ماده حاجب T1 به دلیل حساسیت برتر این سکانس پالس بود.

بحث

تشخیص زودهنگام استنومیلیت پدال دیابتی برای جلوگیری از قطع عضو بسیار مهم است. بنابراین، یک روش ایده‌آل برای تشخیص یافته‌های پاتولوژیک در استخوان‌ها بسیار مهم است. MRI، یکی از

به‌طور معناداری با تشخیص نهایی استنومیلیت مرتبط بود. پس از تزریق ماده حاجب T1 در تشخیص آبسه در مقایسه با STIR برتر بود. سکانس پالس STIR در هیچ موردی قادر به تشخیص آبسه نبود. اختلال قشر و مسیر سینوسی نیز می‌تواند در T1 پس از تزریق بهتر از STIR تشخیص داده شود. بنابراین، T1 پس از تزریق یک سکانس استاندارد تشخیصی در تشخیص اختلال قشر و مسیر سینوسی در نظر گرفته شد و حساسیت و ویژگی سکانس پالس STIR در تشخیص این علائم ثانویه محاسبه شد. حساسیت و ویژگی سکانس پالس STIR در تشخیص اختلال قشر ۸۰/۸۵ و ۱۰۰٪ و حساسیت و

که نتایج منفی تصاویر T1 پیش از تزریق ماده حاجب نسبت به سکانس پالس STIR یا T1 پس از تزریق ماده حاجب کمتر قابل اعتماد هستند.

نتایج مطالعه حاضر با نتایج ماهنکن و همکاران در سال ۲۰۰۰ مطابقت داشت که در آن حساسیت ۱۰۰٪ STIR بود، اما ویژگی آن ۴۹/۲٪ بود که کمتر از مطالعه ما بود. آنها اعلام کردند که افزودن تصاویر T1 پیش از تزریق ماده حاجب به STIR می‌تواند ویژگی را افزایش دهد، مشابه این مطالعه.^{۱۱}

در مطالعه‌ای توسط Averill و همکاران در سال ۲۰۰۷، آنها گزارش دادند که حساسیت و ویژگی تصاویر MRI پیش و پس از کنتراست تفاوت قابل توجهی ندارد.^{۱۳} با این حال، مطالعه حاضر نشان داد که حساسیت تصاویر پس از تزریق ماده حاجب T1 بیشتر از تصاویر پیش از تزریق ماده حاجب T1 و ویژگی تصاویر پس از تزریق ماده حاجب به‌طور قابل توجهی بیشتر از تصاویر STIR است. یکی از دلایل این تفاوت ممکن است این باشد که جمعیت در آن مطالعه، بیماران اطفال مشکوک به استئومیلیت غیرمهره‌ای بودند، نه بیماران دیابتی. بنابراین نقاط آناتومیک متفاوتی مورد بررسی قرار گرفت که ممکن است باعث این تفاوت شود.

به نظر می‌رسد مشکل اصلی تشخیصی MRI در زمینه استئومیلیت، تمایز بین التهاب واکنشی استخوان و عفونت استخوان باشد. این مشکل منجر به نتایج مثبت کاذب می‌شود که منجر به کاهش ویژگی MRI می‌شود. در مطالعه پیشین در سال ۲۰۱۷، آنها نشان دادند که ۶۱٪ از بیماران با یافته‌های MRI به‌عنوان التهاب واکنشی استخوان به استئومیلیت پیشرفت کردند.^۸ بنابراین می‌توان نتیجه گرفت که به یافته‌های MRI التهاب استخوان نمی‌توان اعتماد کرد و برای تشخیص نهایی باید کلینیک‌های بیماران را در نظر گرفت. این مطالعه نشان داد که افزایش سیگنال استخوانی در سکانس پالس STIR همیشه با سیگنال افزایش یافته در تصاویر پس از تزریق ماده حاجب همراه بود و مناطق با سیگنال طبیعی در STIR در تصاویر پس از تزریق ماده حاجب T1 افزایش نمی‌یابد. طبق مطالعات پیشین، علائم ثانویه مانند زخم‌های سطحی، مسیرهای سینوسی، اختلال در قشر و آسسه می‌تواند به تشخیص استئومیلیت کمک کند.^۹ نتایج این مطالعه نشان داد که بین زخم و استئومیلیت رابطه معناداری وجود دارد ($P < 0.001$). ۹۷٪ موارد با تشخیص قطعی

مهمترین روش‌های تصویربرداری، می‌تواند ضایعات غیرطبیعی مغز استخوان را تشخیص دهد و ناهنجاری‌های بافت نرم را تشخیص دهد.

براساس نتایج این مطالعه، دقت تشخیصی STIR و T1 پس از تزریق ماده حاجب به ترتیب ۸۲/۵ و ۹۶/۱۵٪ برآورد شد. حساسیت هر دو سکانس پالس ۱۰۰٪ بود که به معنی عدم وجود نتایج منفی کاذب است که به معنی قابل اعتماد بودن نتایج منفی این سکانس پالس است. ویژگی STIR و T1 پس از تزریق ماده حاجب ۵۳/۸٪ و ۹۲/۳٪ بود. سکانس پالس STIR نتایج مثبت کاذب بیشتری داشت.^۶ نتیجه مثبت کاذب از سکانس پالس STIR گزارش شد، زیرا سکانس پالس STIR توانایی کمتری برای تشخیص علائم ثانویه استئومیلیت، مانند اختلال قشر و مسیر سینوسی دارد. در تشخیص استئومیلیت، تصاویر پس از تزریق ماده حاجب T1 در ارزیابی ناهنجاری‌های بافت نرم و قشر مغز کمک‌کننده است.^۹ با این حال، این مطالعه نشان داد که سکانس پالس STIR می‌تواند به‌طور قابل توجهی استئومیلیت را تشخیص دهد ($P < 0.001$).

دقت تشخیصی تصاویر پیش از تزریق ماده حاجب T1 ۸۷/۶٪ با حساسیت و ویژگی ۸۲/۹٪ و ۹۲/۳٪ بود که به این معنی است که افزودن نتایج T1 قبل از تزریق ماده حاجب به STIR می‌تواند نتایج مثبت کاذب را کاهش دهد.

همانطور که در مطالعات پیشین ارزیابی شد، کاهش سیگنال مغز استخوان به‌عنوان توزیع مدولاری و شکل هم‌آهنگ در سکانس پالس T1 می‌تواند به‌طور قابل توجهی با استئومیلیت مرتبط باشد.^۹ در این مطالعه توجه به این نکته می‌تواند باعث افزایش ویژگی شود. تنها مورد مثبت کاذب گزارش شده با استفاده از این سکانس نبض، یک بیمار دیابتی بود که از آرتروپاتی نوروپاتیک رنج می‌برد. آرتروپاتی نوروپاتیک یکی از مهمترین تشخیص‌های متمایز کننده استئومیلیت است درحالی‌که گسترش عفونت از زخم‌های پوستی به شدت به استئومیلیت کمک می‌کند.^{۱۱} در این مطالعه چهار مورد دارای مفصل شاکرو بودند که از این میان سه مورد استئومیلیت داشتند و تشخیص براساس علائم ثانویه استئومیلیت مانند زخم، مسیر سینوسی و آسسه بود.

سکانس پالس پیش از تزریق ماده حاجب T1 به دلیل هشت نتیجه منفی کاذب حساسیت کمتری داشت. بنابراین، می‌توان نتیجه گرفت

می‌توان در صفحه محوری تصاویر پس از تزریق ماده حاجب T1 تشخیص داد. با این حال، دنباله پالس STIR بیشتر در صفحه ساژیتال انجام شد. بنابراین، می‌توان پیش‌بینی کرد که انجام سکانس پالس STIR در سطوح ساژیتال، کرونال و محوری می‌تواند دقت تشخیصی این سکانس پالس را افزایش دهد.

این مطالعه سکانس پالسی را پیشنهاد کرد که برای تشخیص استئومیلیت پدال دیابتی نیازی به تزریق ماده حاجب ندارد. مطالعات پیشین نشان داد که از مواد حاجب مبتنی بر گادولینیوم نباید در بیماران مبتلا به نارسایی کلیوی استفاده شود (نرخ فیلتراسیون گلومرولی کمتر از ۳۰ ml بر دقیقه بر ۱/۷۳ مترمربع.^{۱۵} براساس نتایج، تصاویر STIR حساسیت مشابهی با T1 پس از درمان داشتند. تصاویر کنتراست، بنابراین، می‌توان نتیجه گرفت که با استفاده از این سکانس پالس می‌توان از تزریق ماده حاجب اجتناب کرد. ویژگی سکانس پالس STIR کمتر از تصاویر پس از تزریق ماده حاجب است، زیرا توانایی کمتر این سکانس پالس در تشخیص علائم ثانویه استئومیلیت است. با استفاده از تصاویر پیش از تزریق ماده حاجب T1 ویژگی و دقت تشخیصی افزایش یافت.

در نهایت، می‌توان نتیجه گرفت که MRI بدون کنتراست، شامل STIR و تصاویر وزن T1 پیش کنتراست، روشی قابل اعتماد برای تشخیص استئومیلیت در بیماران مشکوک به دیابت که مستعد ابتلا به اختلالات کلیوی هستند، می‌باشد.

سپاسگزاری: این مقاله حاضر برگرفته از پایان‌نامه تحت عنوان "ارزش سکانس Stir در بررسی استئومیلیت پا در بیماران دیابتی در مقایسه با سکانس بعد از تزریق ماده حاجب در MRI" در مقطع دستیاری رادیولوژی در سال ۱۳۹۶ و با کد طرح ۱۴۹۵۰ می‌باشد که با حمایت مالی دانشگاه علوم پزشکی شیراز اجرا شده است.

استئومیلیت زخم داشتند، فقط یک مورد زخم نداشت اما آبنه توسعه یافته در ناحیه زیر جلدی وجود داشت. این یافته‌ها نتایج مطالعات پیشین را افزایش می‌دهد که وجود زخم یا مسیر سینوسی در مجاورت ادم مغز استخوان می‌تواند به ما در تشخیص قطعی استئومیلیت کمک کند.^{۱۴}

آبنه نیز با استئومیلیت ارتباط معناداری داشت ($P=0/004$). همانطور که در بخش نتایج ذکر شد، اگرچه STIR به هیچ‌وجه نمی‌توانست آبنه را به‌طور قطعی تشخیص دهد، تصاویر پس از تزریق ماده حاجب T1 می‌تواند آن را به راحتی تشخیص دهند که مطابق با نتایج مطالعه پیشین است.^{۱۵}

اختلال قشر و مسیر سینوسی نیز با استئومیلیت ارتباط معناداری دارد ($P<0/001$). ارزش اخباری مثبت این علائم در این مطالعه ۱۰۰٪ بود که اهمیت توجه به علائم ثانویه استئومیلیت را نشان می‌دهد. این نتایج مطابق با نتایج Morrison و همکاران اعلام کرده بودند که علائم ثانویه استئومیلیت، مانند زخم، مسیر سینوسی و اختلال قشر مغز، بالاترین ارزش اخباری مثبت را در تشخیص استئومیلیت دارند.^{۱۶}

تصاویر پس از تزریق ماده حاجب در تشخیص مسیرهای سینوسی و اختلال در قشر مغز مفیدتر هستند. بنابراین، در این مطالعه، با در نظر گرفتن تصاویر پس از تزریق ماده حاجب T1 به‌عنوان یک استاندارد تشخیصی، دقت تشخیصی سکانس پالس STIR در تشخیص این علائم مورد بررسی قرار گرفت. سکانس پالس STIR دارای حساسیت و ویژگی به ترتیب ۳۳/۳ و ۱۰۰٪ در تشخیص مسیرهای سینوسی بود. حساسیت کم این سکانس پالس به این معنی است که اکثر مواردی که به‌عنوان مسیر سینوسی تشخیص داده می‌شوند، در STIR قابل تشخیص نیستند. مسیر سینوسی را

References

- Braunwald E, Fauci AS, Hauser SL, Longo DL, Jameson JL. Harrison's principles of internal medicine: McGraw-Hill Companies, Inc 2005.
- Pineda C, Espinosa R, Pena A, editors. Radiographic imaging in osteomyelitis: the role of plain radiography, computed tomography, ultrasonography, magnetic resonance imaging, and scintigraphy. *Seminars in plastic surgery* 2009; © Thieme Medical Publishers.
- Lee YJ, Sadigh S, Mankad K, Kapse N, Rajeswaran G. The imaging of osteomyelitis. *Quantitative imaging in medicine and surgery* 2016;6(2):184.
- Gromov K, Huang W, Li D, Ulrich-Vinter M, Lu A, Søballe K, O'Keefe RJ, Schwartz E. Osteoclastic bone resorption in chronic osteomyelitis. *Dan. Med. Bull.* 2010;57:b4131.
- Toledano TR, Fatone EA, Weis A, Cotten A, Beltran J, editors. MRI evaluation of bone marrow changes in the diabetic foot: a practical approach. *Seminars in musculoskeletal radiology* 2011; © Thieme Medical Publishers.
- Mahendra M, Singh R. Diagnostic accuracy and surgical utility of MRI in complicated diabetic foot. *Journal of Clinical and Diagnostic Research: JCDR* 2017;11(7):RC01.

7. Alicic RZ, Rooney MT, Tuttle KR. Diabetic kidney disease: challenges, progress, and possibilities. *Clinical journal of the American Society of Nephrology* 2017;12(12):2032-45.
8. Duryea D, Bernard S, Flemming D, Walker E, French C. Outcomes in diabetic foot ulcer patients with isolated T2 marrow signal abnormality in the underlying bone: should the diagnosis of "osteitis" be changed to "early osteomyelitis"? *Skeletal Radiology* 2017;46:1327-33.
9. Johnson PW, Collins MS, Wenger DE. Diagnostic utility of T1-weighted MRI characteristics in evaluation of osteomyelitis of the foot. *American Journal of Roentgenology* 2009;192(1):96-100.
10. Cofield RH, Morrison MJ, Beabout JW. Diabetic neuroarthropathy in the foot: patient characteristics and patterns of radiographic change. *Foot & ankle* 1983;4(1):15-22.
11. Ledermann HP, Morrison WB, Schweitzer ME. MR image analysis of pedal osteomyelitis: distribution, patterns of spread, and frequency of associated ulceration and septic arthritis. *Radiology* 2002;223(3):747-55.
12. Mahnken A, Bücken A, Adam G, Günther R. MRI of osteomyelitis: sensitivity and specificity of STIR sequences in comparison with contrast-enhanced T1 spin echo sequences. *RoFo : Fortschritte auf dem Gebiete der Röntgenstrahlen und der Nuklearmedizin* 2000;172(12):1016-9.
13. Averill LW, Hernandez A, Gonzalez L, Peña AH, Jaramillo D. Diagnosis of osteomyelitis in children: utility of fat-suppressed contrast-enhanced MRI. *American Journal of Roentgenology* 2009;192(5):1232-8.
14. Weishaupt D, Schweitzer ME. MR imaging of the foot and ankle: patterns of bone marrow signal abnormalities. *European radiology* 2002;12(2):416-26.
15. Donovan A, Schweitzer ME. Use of MR imaging in diagnosing diabetes-related pedal osteomyelitis. *Radiographics* 2010;30(3):723-36.
16. Morrison WB, Schweitzer ME, Batte WG, Radack DP, Russel KM. Osteomyelitis of the foot: relative importance of primary and secondary MR imaging signs. *Radiology* 1998;207(3):625-32.

Assessment of STIR and contrast-enhanced MRI sequences in detection of diabetic foot osteomyelitis

Somayeh Zamani M.D.¹
Mohammad Reza Sasani
M.D.^{2*}
Mahdi Saeedi-Moghadam
Ph.D.³

1- Department of Radiology, School
of Medicine, Shiraz University of
Medical Sciences, Shiraz, Iran.

2- Department of Radiology, School
of Medicine, Medical Imaging
Research Center, Shiraz University
of Medical Sciences, Shiraz, Iran.

3- Medical Imaging Research
Center, Shiraz University of
Medical Sciences, Shiraz, Iran.

* Corresponding author: Department of
Radiology, Medical Imaging Research
Center, School of Medicine, Shiraz
University of Medical Sciences, Shiraz,
Iran.
Tel: +98-71-36281464
E-mail: sasanimrz@gmail.com

Abstract

Received: 29 May 2023 Revised: 05 Jun. 2023 Accepted: 13 Jun. 2023 Available online: 22 Jun. 2023

Background: MRI is the imaging modality of choice for the detection of diabetic pedal osteomyelitis. The aim of this study is to compare the STIR sequence, as the most important fluid-sensitive sequence, with contrast-enhanced images for diagnosing diabetic pedal osteomyelitis.

Methods: Medical images were compared. Moreover, the effect of adding T1W image findings to the STIR sequence was evaluated. This cross sectional study was collected and analyzed at Namazi Hospital, Shiraz University of Medical Sciences, from 20 March 2016 to 22 September 2017.

Results: The final diagnosis of osteomyelitis was confirmed for 47 bones (78%). 13 bones (22%) didn't have osteomyelitis. The specificity of contrast-enhanced and STIR sequences was 92.3% and 53.8%, respectively; whereas the sensitivity of the two sequences was similar (100%). Records of 48 diabetic patients suspected of having pedal osteomyelitis referred to one of the university hospitals, who underwent foot MRI with and without contrast injection, were assessed. Overall, 48 Patient MRIs and 60 separate bony parts were evaluated. Diagnoses were confirmed by clinical correlation. Finally, sensitivity, specificity and diagnostic accuracy of STIR sequence and contrast-enhanced images were compared. Moreover, the effect of addition of T1W image findings to STIR sequence was evaluated.

Conclusion: This study was performed to suggest a pulse sequence that doesn't need contrast media injection for diagnosing diabetic pedal osteomyelitis since the previous studies showed that gadolinium-based contrast media shouldn't be applied in patients with renal failure (glomerular filtration rate < 30 ml/min/1.73m²). According to the results STIR images had the same sensitivity as T1 post-contrast images; therefore, it can be concluded that contrast media injection can be avoided using this pulse sequence. The specificity of the STIR pulse sequence was lower than that of post-contrast images which was due to the lower ability of this pulse sequence to detect secondary symptoms of osteomyelitis such as cortex disruption, sinus path, and abscess. Using the T1 pre-contrast images, specificity and diagnostic accuracy increased. Finally, it can be concluded that MRI without contrast including STIR and pre-contrast T1W images is a reliable modality for the detection of osteomyelitis in suspected diabetic patients who are more prone to renal disorders.

Keywords: diabetic complications, diabetic foot, magnetic resonance imaging, osteomyelitis.

Copyright © 2023 Zamani et al. Published by Tehran University of Medical Sciences.

This work is licensed under a Creative Commons Attribution-Non-Commercial 4.0 International license (<https://creativecommons.org/licenses/by-nc/4.0/>).

Non-commercial uses of the work are permitted, provided the original work is properly cited.

Tehran Univ Med J (TUMJ) 2023 July;81(4):273-80

<http://tumj.tums.ac.ir>