

استنویید استنومای دست گزارش ده مورد از بخش ارتوپدی بیمارستان امام ۷۸ - ۱۳۶۹

دکتر محمود فرزاد (دانشیار)*، دکتر سید محمد جواد مرتضوی (استادیار)*، دکتر نادر طوسی (دستیار)*
بخش ارتوپدی بیمارستان امام، دانشگاه علوم پزشکی تهران

چکیده

مقدمه: استنویید استنوما یکی از تومورهای خوش خیم استخوانی می‌باشد. با توجه به نادر بودن این تومور در دست، اغلب موارد تشخیص این عارضه مشکل بوده و با تاخیر صورت می‌گیرد.

مواد و روشها: در عرض ده سال از سال ۱۳۶۹ تا ۱۳۷۸، ده بیمار مبتلا به استنویید استنوما دست یا مچ دست در بخش ارتوپدی بیمارستان امام تحت درمان قرار گرفتند.

یافته‌ها: سن متوسط این بیماران در زمان تشخیص ۲۲/۹ سال بود (از ۱۴ تا ۳۳ سال). ۵ ضایعه در فالنکس پروگزیمال انگشتان، یک ضایعه در فالنکس میانی انگشتان، یک ضایعه در فالنکس دیستال انگشت، یک مورد در استخوان همیت، یک مورد در استخوان لونیت، و یک مورد در استخوان کاپیتیت قرار داشت. زمان متوسط از شروع علائم تا درمان موفق بیماری به طور متوسط ۲۰ ماه بود (۴ تا ۶۰ ماه). سه بیمار قبل از مراجعه به مرکز ما تحت عمل جراحی ناموفق قرار گرفته بودند که علت عدم توفیق در همه آنها تشخیص غیر صحیح بود. همه بیماران تحت پیگیری قرار گرفتند که به طور متوسط زمان پیگیری ۴/۶ سال بود (از ۶ ماه تا ۹ سال). در هیچکدام از بیماران علائم عود یا عدم پاسخ به درمان جراحی مشاهده نشد. تنها در یک مورد از بیماران مبتلا به استنویید استنومای انگشت که تشخیص و درمان با تاخیر زیاد (۶۰ ماه) بعد از شروع علائم انجام شد محدودیت حرکتی مفصل PIP مجاور ضایعه باقی ماند.

نتیجه گیری و توصیه‌ها: برای تشخیص به موقع و درمان مناسب استنویید استنوما در دست، باید به فکر این عارضه و تظاهرات غیر معمول آن در مقایسه با استنویید استیوما در سایر نقاط اسکلت بود. تشخیص صحیح و برنامه ریزی دقیق قبل از عمل، مهمترین عوامل در موفقیت درمان جراحی این عارضه هستند.

مقدمه

شده است (۲). تظاهرات این عارضه در دست معمولا هم از نظر علائم بالینی و هم از نظر علائم رادیولوژیک آتیبیک می‌باشد (۳، ۴، ۵) و موارد زیادی از بیماران با تاخیر در تشخیص و درمان صحیح مواجه هستند. در این مقاله ما ضمن گزارش ده مورد از این تومور

استنویید استنوما از تومورهای خوش خیم استخوان است که عمدتا اندام تحتانی را درگیر می‌سازد. شایع ترین محل درگیری در درجه اول استخوان ران و در مرحله بعد استخوان تیبیا است (۱). درگیری دست و مچ دست تنها در ۵ تا ۶ درصد موارد گزارش

های مچ دست بود. سن متوسط بیماران در زمان عمل جراحی ۲۲/۹ سال بود (از ۱۴ تا ۳۳ سال). ۹۰ درصد بیماران از درد و ۷۰ درصد آنها از تورم شاکمی بودند. درد شبانه در ۶۰ درصد بیماران وجود داشت. محدودیت حرکتی مفصل مجاور استخوان درگیر در ۵۰ درصد موارد دیده شد. پاسخ تیپیک به آسپیرین یا سایر مسکن ها در ۷۰ درصد بیماران وجود داشت. میانگین زمان تاخیر در تشخیص ۲۰ ماه بوده است که بیشترین زمان تاخیر ۶۰ ماه و کمترین مقدار آن ۴ ماه بوده است. خلاصه اطلاعات قبل از عمل بیماران در جدول ۱ ملاحظه میشود.

در دست، نکات تشخیصی و درمانی این عارضه را بررسی می نمایم.

گزارش موارد:

از سال ۱۳۶۹ تا ۱۳۷۸ تعداد ده مورد بیمار مبتلا به استئوئید استیومای دست در بیمارستان امام تحت درمان جراحی قرار گرفتند. از این تعداد چهار بیمار مرد و شش بیمار زن بودند. هفت مورد تومور در سمت راست و سه مورد در سمت چپ بود. هفت مورد درگیری در استخوان های انگشتان و سه مورد در استخوان

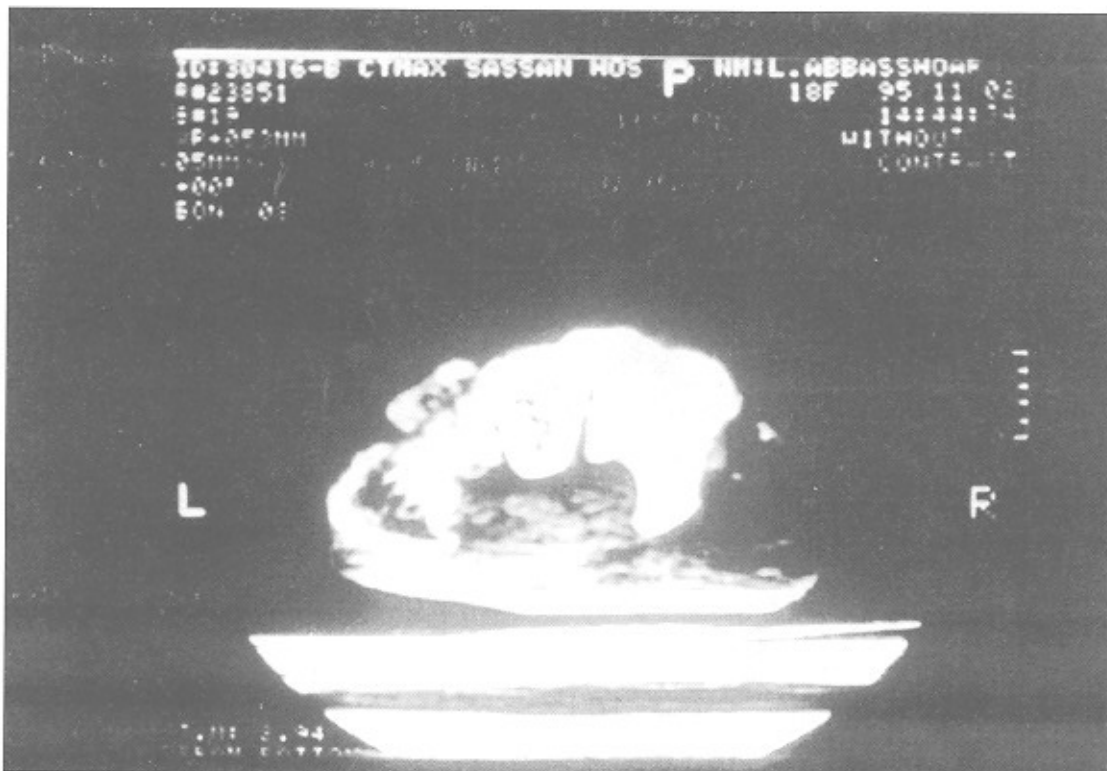جدول شماره ۱- اطلاعات قبل از عمل جراحی بیماران مبتلا به استیوئید استیومای دست

ردیف	جنس	سن	محل ضایعه	سمت مبتلا	درد شبانه	تورم شاکمی	کاهش ROM / مفصل	پاسخ به مسکن	مدت علامت	نتیجه نهایی
۱	M	۱۸	پروگزیمال فالنکس انگشت سوم	چپ	+	+	PIP/+	+	۵	+
۲	F	۳۱	کاپیتیت	چپ	+	+	-	-	۱۱	-
۳	F	۱۸	پروگزیمال فالنکس انگشت چهارم	چپ	+	+	-	+	۴	-
۴	M	۳۳	پروگزیمال فالنکس انگشت سوم	راست	+	+	PIP/+	+	۲۴	-
۵	F	۱۹	همیت	راست	+	+	+ / مچ دست	+	۳۶	-
۶	F	۱۴	پروگزیمال فالنکس انگشت دوم	راست	+	+	PIP/+	+	۱۸	+
۷	M	۲۸	میدل فالنکس انگشت سوم	راست	+	-	-	+	۲۴	+
۸	F	۱۷	دیستال فالنکس انگشت سوم	راست	-	+	-	-	۱۲	+
۹	F	۳۲	پروگزیمال فالنکس انگشت دوم	راست	+	+	PIP/+	-	۶۰	+
۱۰	M	۱۹	لونیت	راست	+	-	-	+/-	۶	-

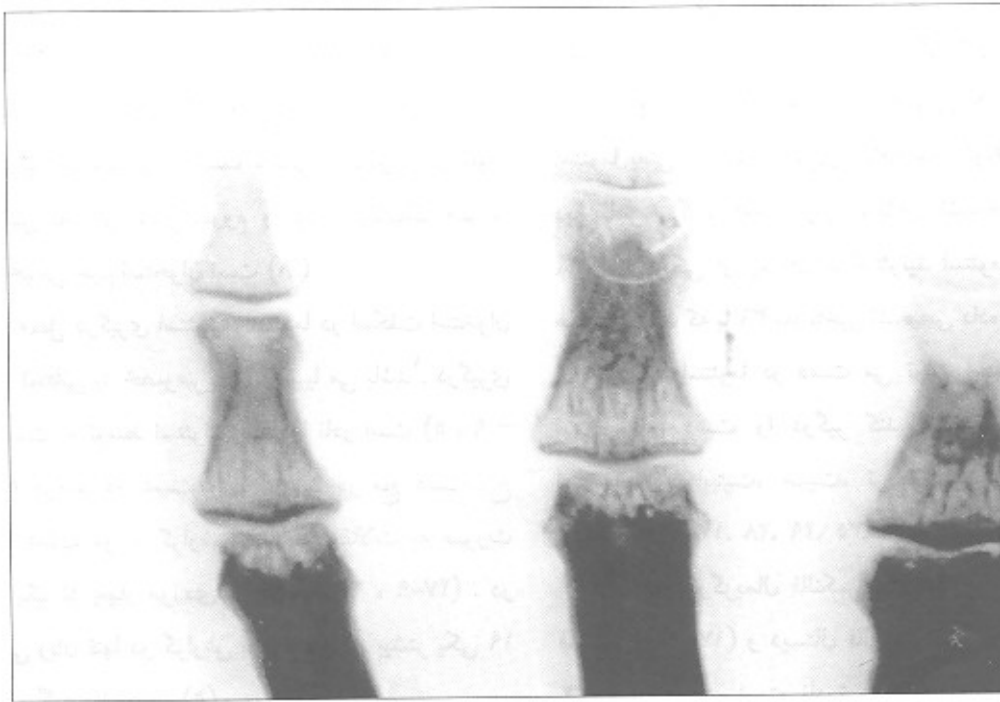
بحث

از نظر محل تومور در استخوان تومور می تواند به صورت های ساب پریوستال، کانسولوس، و کورتیکال وجود داشته باشد (۱۱)، (۲۱). رخداد نوع ساب پریوستال در دست بسیار نادر است و تا کنون فقط ۵ مورد از آن در مقالات گزارش شده است (۱۱). در این نوع به دلیل آنکه یافته های رادیولوژیک اختصاصی استئوئید استئوما یعنی لوسنسی مرکزی احاطه شده توسط اسکروز محیطی دیر ظاهر می گردد اغلب موارد با تاخیر تشخیص داده می شود (۱۱، ۱۳، ۲۱). یکی از بیماران ما استئوئید استئومای ساب پریوستال همیت داشت که با ۳۶ ماه تاخیر تشخیص داده شد (شکل یک). استئوئید استئوما در دست می تواند استخوان های میج و یا استخوانهای دست را درگیر کند. وقوع استئوئید استئوما در استخوانهای کاپیتیت، همیت، تریکوئتروم، تراپزوئید، لونیت و اسکافوئید (۹-۱۲، ۲۸، ۲۹، ۳۵، ۳۷) و نیز در متاکارپال ها (۶، ۳۰) و در پروگزیمال فالنکس (۱۳، ۱۶، ۱۸، ۲۰، ۳۱)، میدل فالنکس (۱۵، ۱۷) و دیستال فالنکس (۱۴، ۱۹، ۲۱، ۲۳-۲۵، ۲۷، ۳۲) گزارش شده است. نادرترین محل درگیری در دست دیستال (۱۴) و میدل فالنکس میباشد که ما یک بیمار با درگیری میدل فالنکس و یک بیمار با درگیری دیستال فالنکس داشتیم (شکل دو)

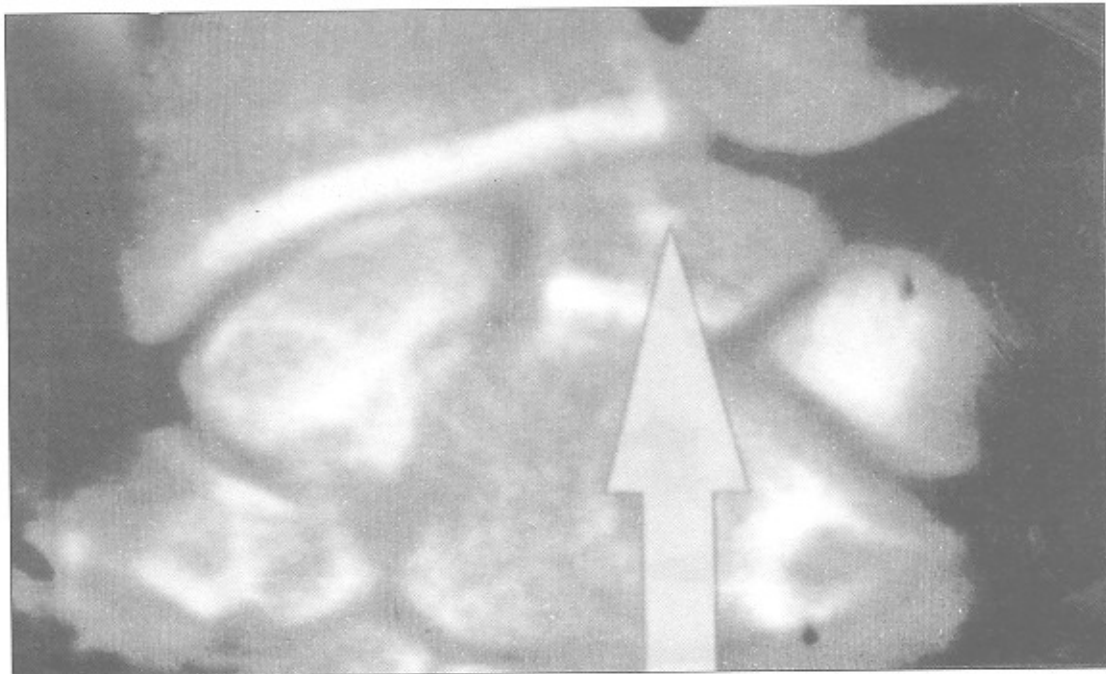
استئوئید استئوما یکی از تومورهای خوش خیم استخوانی است. این تومور در اغلب موارد در دو دهه اول زندگی رخ میدهد (۴) و نسبت رخداد آن در مردان بیشتر از زنان است (دو تا سه به یک) (۷). استئوئید استئوما تومور نسبتا شایعی است و بنا بر عقیده بعضی از مولفین بعد از استئوکندروم و نون اسیفاینگ فیبروما سومین تومور خوش خیم استخوان است (۸). شایع ترین محل درگیری استئوئید استئوما در اسکلت استخوان های بلند اندام تحتانی به خصوص ران و تیبیا می باشد. درگیری دست و میج دست به توسط استئوئید استئوما نادر است (۵، ۹ - ۱۴) و فقط ۵ درصد در دست و ۱ درصد در میج دست رخ می دهند (۱۳). اغلب موارد گزارش شده در مقالات به صورت گزارش مورد یک تا چهار موردی بوده است (۶، ۹-۲۷). در مقالات انگلیسی زبان تنها دو گزارش با تعداد مورد بیشتر یکی ۱۹ موردی (۲۸) و دیگری ۷ موردی (۵) وجود دارد.



شکل یک - استئوئید استئومای ساب پریوستال همیت



شکل دو - استئوئید استئومای بند میانی



شکل سه - استئوئید استئومای لونیت

از نظر علائم رادیولوژیک استئوئید استئوما در دست تفاوت‌های عمده با تصویر رادیولوژیک کلاسیک ممکنست داشته باشد. در مچ دست و یا در اپیفیز چون تومور اغلب در استخوان اسفنجی قرار دارد لذا خود را به صورت یک ضایعه محدود که به طور ناقص و یا کامل کلسیفیه شده است نشان میدهد. ممکنست ناحیه رادیولوسنت وجود داشته باشد ولی اسکروز قابل توجهی در اطراف آن نباشد ضمناً در این موارد به دلیل مجاورت تومور با مفصل، سینوویت و تجمع مایع در مفصل را سبب شود. در استخوان های کوتاه دست اگر تومور در کورتکس باشد نمای کلاسیک استئوئید استئوما استخوان های بلند را خواهد داشت اما اگر تومور در زیر پریوست باشد نمای مضرس مواج در کورتکس مجاور ایجاد می نماید و اگر در استخوان کانسلوس باشد، خود را به صورت یک ضایعه کلسیفیه ناقص یا کامل نشان میدهد که ممکنست توسط یک حاشیه رادیولوسنت فرا گرفته شده باشد. به هر حال تصاویر رادیولوژیک استئوئید استئوما در دست کاملاً متنوع و متغیر است لذا در هر بیمار زیر ۳۰ سال با درد استخوان و مفصل در دست که به آسیب‌رین پاسخ میدهد باید استئوئید استئوما را مد نظر داشت (۵). به علاوه در تشخیص افتراقی دردهای مزمن در مچ دست یکی از تشخیص‌ها که باید همیشه مدنظر داشت، استئوئید استئوما است (۹).

برای تعیین محل تقریبی تومور قبل از عمل از اسکن رادیوایزوتوپ تکنیتیوم $99m$ استفاده میشود. این اسکن در موارد آپتیک استئوئید استئوما مانند مواردی که واکنش شدید پریوستال باعث مخفی شدن نایدوس میشود، مواردی که تومور داخل مفصلی بوده واکنش پریوستال ندارد، و نیز در ضایعات ستون فقرات، کمک شایانی به تشخیص میکند.

بهترین وسیله برای طراحی چگونگی عمل جراحی برای برداشتن نایدوس، سیتی اسکن است. MRI کمک چندانی در تشخیص بیماران مبتلا به استئوئید استئوما نمی‌کند. یافته تصویر برداری در MRI این بیماران به این صورت است که نایدوس به صورت منطقه با سیگنال بالا *high signal intensity* و ناحیه اطراف آن یعنی اسکروز به صورت منطقه با سیگنال پائین *low signal intensity* می باشد

تشخیص های افتراقی استئوئید استئوما که باید همواره در دست مد نظر داشت عبارتند از : *solitary enostosis*,

در مطالعه ما شایعترین محل درگیری پروگزیمال فالنکس بود درگیر متاکارپال در بیماران ما نبود و ما یک مورد درگیری استخوان لونیت داشتیم که تاکنون در مقالات فقط یک مورد ذکر شده است (۳۵) (شکل سه).

از نظر ارتباط اتیولوژیک تراما با استئوئید استئوما در بعضی مقالات اشاراتی شده است (۱۶) اما هنوز این ارتباط اثبات شده نیست. در نیمی از بیماران ما که استئوئید استئوما انگشت داشتند، سابقه تراما وجود داشت.

مهمترین شکایت بیماران مبتلا به استئوئید استئوما درد است که در شب تشدید میشود و پاسخ قابل توجهی به سالیسیلات میدهد. در دست علائم استئوئید استئوما میتواند کاملاً آپتیک باشد و این مهمترین دلیل برای اشتباهات تشخیصی و درمانی و نیز تاخیر در تشخیص در استئوئید استئوما دست میباشد (۳، ۴، ۵). به طور متوسط استئوئید استئوما های دست با ۱۵ ماه تاخیر تشخیص داده میشوند (۳۳). پاسخ به آسیب‌رین در دست در کمتر از ۵۰ درصد موارد وجود دارد. در فالنکس دیستال میتواند به صورت تورم پولپ انگشت و یا دفورمیت ناخن و یا حتی کلاینگ مراجعه نماید (۱۹)، که در این بیماران ممکن است درد وجود نداشته باشد. یکی از بیماران ما با شکایت اصلی تورم دیستال فالنکس و دفورمیت ناخن مراجعه نمود که این بیمار درد قابل توجهی نداشت. در مواردی که استئوئید استئوما در دست مجاور مفصل باشد (*juxtacortical*) میتواند سبب سینوویت و تورم در مفصل مجاور شود به اشتباه آرتریت تشخیص داده شود، بنابراین در تشخیص افتراقی آرتریت‌ها در دست و مچ دست می‌بایست استئوئید استئوما را مدنظر داشت (۱۳، ۲۲، ۳۶). استئوئید استئوما در دست میتواند بدون درد باشد به طوریکه معتقدند شایعترین محل استئوئید استئوما بدون درد در اسکلت در دست است (۶، ۱۵، ۱۷، ۲۶، ۳۴). مهمترین علت این پدیده را، عدم وجود و یا ناکافی بودن بافت عصبی در نایدوس میدانند (۲۶). در این موارد شکایت اصلی بیمار تورم بدون درد انگشت است که معمولاً در انگشت در حال رشد رخ میدهد و مانع محاط شدن محکم نایدوس توسط اسکروز یا واکنش استخوان میزبان میشود. استئوئید استئوما کاپیتیت ممکن است با علائم سیندروم کانال کارپ خود رانشان دهد (۲۹) و ضایعات استیلوئید رادیوس ممکن است با علائم دکرون خود رانشان دهند (۳۸).

که به دلیل طرح ریزی قبل از عمل نادرست جراح علیرغم تشخیص صحیح نایدوس همچنان باقی مانده و علائم بیمار رفع نشده است (۱۳، ۱۸، ۲۸). در گروه بیماران ما به دلیل طرح ریزی صحیح قبل از عمل بر اساس تشخیص صحیح درمان جراحی در همه بیماران با برداشتن موفقیت آمیز نایدوس همراه بود. گروه سوم، عدم موفقیت در عمل جراحی به دلیل وجود استئوئید استئومای دو کانونی بوده است که در عمل جراحی اول فقط یک نایدوس برداشته شده است (۲۰). استئوئید استئوما در دست هم می‌تواند دوکانونی یا double nidus باشد، البته استئوئید استئومای دو کانونی بسیار نادر است و در مقالات انگلیسی زبان تنها ۱۳ مورد گزارش شده است که دو مورد آنها از آنها در دست بوده است (۲۰، ۱۲).

استئومیلیت، آبسه برودی، گرانولوم انوزینوفیلیک، استئوبلاستوم و استئوسارکوم.

درمان قطعی استئوئید استئوما برداشتن کامل نایدوس است. البته واضح و مبرهن است که برنامه ریزی قبل از عمل بر اساس تشخیص بالینی صحیح و نیز بر اساس سی تی اسکن بیمار جهت تعیین طرح عمل جراحی، تأثیر به سزائی در موفقیت عمل جراحی دارد. در بررسی مقالات موجود در بسیاری از موارد جهت درمان استئوئید استئومای دست اعمال جراحی متعدد مورد نیاز بوده است که می‌توان این اعمال را در سه گروه تقسیم بندی نمود: گروه اول، اعمال جراحی که به واسطه تشخیص نادرست قبل از عمل انجام شده‌اند (۲۸)، و طبعاً با عدم موفقیت همراه بوده است. در بین ده بیمار گروه ما سه بیمار در مراکز دیگر با تشخیص اشتباه تحت درمان های نادرست قرار گرفته بودند. گروه دوم، اعمال جراحی

منابع

1. Resnick, D.; Niwayama, G.: *Diagnosis of Bone and Joint Disorders*, Saunders, 1988:896-898.
2. Mirra, JM. : *Bone Tumors, Diagnosis and treatment*. Lea & Febiger, 1989: 97-108.
3. Meng QF, Watt I: Phalangeal osteoid osteoma., *Br J Radiol* 1989 Apr;62(736):321-5.
4. Allieu Y, Lussiez B.: Osteoid osteoma of the hand. *Ann Chir Main* 1988;7(4):298-304
5. Doyle LK, Ruby LK, Nalebuff EG, Belsky MR. : Osteoid osteoma of the hand. *J Hand Surg [Am]* 1985 May;10(3):408-10.
6. Basu S, Basu P, Dowell JK.: 4 Painless osteoid osteoma in a metacarpal. *J Hand Surg [Br]* 1999 Feb;24(1):133-4.
7. Vigorita, VJ. : *Orthopedic pathology*. Lippincot, William & Wilkins, 1999:1234-1236.
8. Unni, KK. *Bone Tumors*, Raven, 1996.
9. Arazi M, Memik R, Yel M, Ogun TC.: Osteoid osteoma of the carpal bones. *Arch Orthop Trauma Surg* 2001;121(1-2):119-20
10. Lisanti M, Rosati M, Spagnolli G, Luppichini G.: Osteoid osteoma of the carpus. Case reports and a review of the literature. *Acta Orthop Belg* 1996 Dec;62(4):195-9.
11. Chamberlain BC, Mosher JF, Levinsohn EM, Greenberg JA.: Subperiosteal osteoid osteoma of the hamate: a case report. *J Hand Surg [Am]* 1992 May;17(3):462-5 .
12. Muren C, Høglund M, Engkvist O, Juhlin L.: Osteoid osteomas of the hand. Report of three cases and review of the literature. *Acta Radiol* 1991 Jan;32(1):62-6.
13. Chen SC, Caplan H.: An unusual site of osteoid osteoma in the proximal phalanx of a finger. *J Hand Surg [Br]* 1989 Aug;14(3):341-4.
14. Nakatsuchi Y, Sugimoto Y, Nakano M.: Osteoid osteoma of the terminal phalanx. *J Hand Surg [Br]* 1984 Jun;9(2):201-3 .
15. De Smet L, Spaepen D, Zachee B, Fabry G.: Painless osteoid osteoma of the finger in a child. Case report. *Chir Main* 1998;17(2):143-6.
16. Rotzer A, Umbricht R, von Wartburg U.: Post-traumatic osteoid osteoma of the hand. A rare cause of chronic pain. Case report and review of the

literature. *Handchir Mikrochir Plast Chir* 1998 Sep;30(5):335-7.

17. Rex C, Jacobs L, Nur Z.: Painless osteoid osteoma of the middle phalanx. *J Hand Surg [Br]* 1997 Dec;22(6):798-800.

18. Soler JM, Piza G, Aliaga F.: Special characteristics of osteoid osteoma in the proximal phalanx. *J Hand Surg [Br]* 1997 Dec;22(6):793-7.

19. De Smet L, Fabry G.: Clubbing of single digit: an unusual cause. *Clin Rheumatol* 1996 May;15(3):310-1.

20. Allieu Y, Lussiez B, Benichou M, Cenac P.: A double nidus osteoid osteoma in a finger. *J Hand Surg [Am]* 1989 May;14(3):538-41.

21. Crosby LA, Murphy RP.: Osteoid osteoma of the distal phalanx: a case report. *J Hand Surg [Am]* 1988 Nov;13(6):923-5.

22. Marck KW, Dhar BK, Spauwen PH.: A cryptic cause of monoarthritis in the hand: the juxta-articular osteoid osteoma. *J Hand Surg [Br]* 1988 May;13(2):221-3

23. McCarten GM, Dixon PL, Marshall DR.: Osteoid osteoma of the distal phalanx: a case report. *J Hand Surg [Br]* 1987 Oct;12(3):391-3.

24. Bowen CV, Dzus AK, Hardy DA.: Osteoid osteomata of the distal phalanx. *J Hand Surg [Br]* 1987 Oct;12(3):387-90.

25. Foucher G, Lemarechal P, Citron N, Merle M.: Osteoid osteoma of the distal phalanx: a report of four cases and review of the literature. *J Hand Surg [Br]* 1987 Oct;12(3):382-6.

26. Wiss DA, Reid BS.: Painless osteoid osteoma of the fingers--report of three cases. *J Hand Surg [Am]* 1983 Nov;8(6):914-7.

27. Levy Y, Rosenheck S, Greiff M, Torok G.: Osteoid osteoma of the distal phalanx of the thumb. *Acta Orthop Scand* 1979 Dec;50(6 Pt 1):667-9.

28. Ambrosia JM, Wold LE, Amadio PC.: Osteoid osteoma of the hand and wrist. *J Hand Surg [Am]* 1987 Sep;12(5 Pt 1):794-800.

29. Herndon JH, Eaton RG, Littler JW. Carpal-tunnel syndrome. An unusual presentation of osteoid-osteoma of the capitate. *J Bone Joint Surg Am* 1975 Mar;57(2):163-6.

30. Zanasi S, Botticelli A, Marchetti M, Caroli A.: Osteoid osteoma of the metacarpus. A case report. *Ital J Orthop Traumatol* 1990 Mar; 16(1):129-32.

31. Gartsman GM, Ranawat CS.:Treatment of osteoid osteoma of the proximal phalanx by use of cryosurgery. *J Hand Surg [Am]* 1984 Mar;9(2):275-7.

32. Brown RE, Russell JB, Zook EG.: Osteoid osteoma of the distal phalanx of the finger: a diagnostic challenge. *Plast Reconstr Surg* 1992 Dec;90(6):1016-21.

33. Green, DD. : *Operative Hand Surgery*, Churchill Livingstone, 1999:2238-2240.

34. Azar CA.: Painless osteoid-osteoma in phalanx of finger. A case of unusual presentation and symptomatology. *Bull Hosp Joint Dis* 1978 Apr;39(1):86-91.

35. Ayekoloye C, Lang DM.: Osteoid osteoma of the lunate--a case report. *Hand Surg* 2000 Dec;5(2):185-7.

36. De Smet L.: Synovitis of the wrist joint caused by an intra-articular perforation of an osteoid osteoma of the radial styloid. *Clin Rheumatol* 2000;19(3):229-30.

37. Verheugen P. : Osteoid osteoma of the trapezoid. *J Belge Rhumatol Med Phys* 1969;24(6):316-21.

38. Fromm B, Martini A, Schmidt E.: Osteoid osteoma of the radial styloid mimicking stenosing tenosynovitis. A case report. *J Hand Surg [Br]* 1992 Apr;17(2):236-8.