

## اولین شعله‌وری بیماری کرون پس از ترومای مقعدی در یک پسر بچه ۲/۵ ساله: گزارش یک مورد

### چکیده

دریافت: ۱۴۰۲/۰۶/۰۵ ویرایش: ۱۴۰۲/۰۶/۱۲ پذیرش: ۱۴۰۲/۰۷/۲۳ آنلاین: ۱۴۰۲/۰۸/۰۱

**زمینه و هدف:** بیماری کرون یک اختلال ناهمگن با اتیولوژی‌های چندعاملی به حساب می‌آید که در آن تعامل ژنتیک و محیط باعث ظهور بیماری می‌گردد. تجربیات نامطلوب کودکی می‌تواند پیامدهای سلامت جسمی و روانی آینده را تحت تاثیر قرار دهد. عصب‌دهی غنی روده با عصب واگ و تعاملات هورمونی از یک سو و برخورد دائمی دستگاه گوارش با انواع آنتی‌ژن هم نقش ثابت شده‌ای در این بیماری دارد.

**معرفی بیمار:** در این مقاله به گزارش یک مورد ترومای Through & through مقعدی در یک کودک ۲/۵ ساله در بیمارستان اکبر مشهد در بهار ۱۴۰۲ می‌پردازیم که تیم درمانی در حین کولونوسکوپی کنترلی برای بستن کولوستومی اولیه متوجه بیماری کرون در وی می‌شوند.

**نتیجه‌گیری:** تروما می‌تواند یک عامل برهم زنده‌ی ایمنی در دستگاه گوارش شده و از طرف دیگر تلاش برای تنظیم مجدد محور روده‌ای مغزی می‌تواند به‌عنوان یک هدف درمانی برگزیده شود.

**کلمات کلیدی:** ترومای مقعدی، کودک، بیماری کرون، شعله‌وری.

علی صمدی خانقاه<sup>۱</sup>، مریم خالصی<sup>۲</sup>، افسانه حکم‌آبادی<sup>۳</sup>، خشایار اتقپائی<sup>۴\*</sup>

۱- گروه جراحی، دانشکده پزشکی، دانشگاه علوم پزشکی اردبیل، اردبیل، ایران.

۲- گروه اطفال، دانشکده پزشکی، دانشگاه علوم پزشکی مشهد، مشهد، ایران.

۳- گروه علوم تشریح و بیولوژی سلولی، دانشکده پزشکی، دانشگاه علوم پزشکی مشهد، مشهد، ایران.

۴- گروه جراحی کودکان، دانشکده پزشکی، دانشگاه علوم پزشکی مشهد، مشهد، ایران.

\* نویسنده مسئول: مشهد، بلوار فکوری، بیمارستان کودکان اکبر، بخش جراحی کودکان، طبقه سوم.  
کد پستی: ۹۱۷۸۹۹۱۹۱

تلفن: ۰۵۱-۳۱۸۹۱-۳۱۲

E-mail: khashayaratiqiae@gmail.com

### مقدمه

عصبی است.<sup>۳</sup> به‌عنوان یک هدف درمانی رفته رفته به اهمیت محور مغزی- روده‌ای افزوده می‌شود از جمله بیماری التهابی روده‌ای (IBD)، افسردگی و اختلال استرس پس از حادثه (PTSD).<sup>۴-۶</sup> در گزارش حاضر به سیر بالینی پسر بچه ۲/۵ ساله‌ای می‌پردازیم که پس از ترومای نافذ مقعدی و درمان‌های جراحی و مراقبتی دچار ظهور بیماری کرون شده است. تا جایی که می‌دانیم این اولین گزارش چنین موردی در پایگاه‌های داده پزشکی است

### معرفی بیمار

پسر بچه ۲/۵ ساله‌ای با شکایت ترومای مقعدی از یکی از

براساس داده‌های اپیدمیولوژیک، ژنتیک و ایمنی‌شناختی، بیماری کرون یک اختلال ناهمگن با اتیولوژی‌های چندعاملی به حساب می‌آید که در آن تعامل ژنتیک و محیط باعث ظهور بیماری می‌گردد.<sup>۱</sup> تجارب نامطلوب کودکی شامل طیفی از بدرفتاری‌ها و چالش‌های زندگی خانگی است. تجربیات نامطلوب این دوران می‌تواند پیامدهای سلامت جسمی و روانی آینده را تحت تاثیر قرار دهد.<sup>۲</sup> ارتباطی دو طرفه بین مغز و روده تحت عنوان محور مغزی- روده‌ای (Brain-gut axis) تاکنون شناخته شده است که براساس سیستم‌های اعصاب خودمختار با محوریت عصب واگ، هورمون‌ها و بیش از سی میانجی

دیستال پاچ کولون می‌گردد که با بیماری کرون مطابقت داشت (شکل ۱). این تشخیص سپس توسط مطالعات هیستوپاتولوژی هم تایید شد (شکل ۲). این در حالی بود که در تاریخچه بیماری پسر بچه پیش از حادثه علایمی حاکی از بیماری التهابی روده گزارش نشده بود. بیمار سپس تحت درمان دارویی با پردنیزولون، آساکول و سیپروفلوکساسین قرار می‌گیرد و پس از فروکش کردن بیماری، تیم جراحی کولوستومی بیماری را می‌بندند.

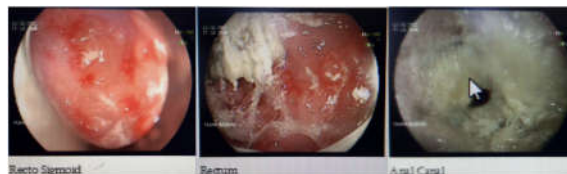## بحث

دستگاه گوارش رابطی کلیدی میان غذا و بدن انسان بوده و دائماً با آنتی‌ژن‌ها، پاتوژن‌های احتمالی و میکروبیوتای روده‌ای همزیست مواجه است که یک عامل خطر برای التهاب روده به حساب می‌آید.<sup>۷</sup> این دستگاه به شدت توسط فیبرهای عصب واگ که دستگاه عصبی مرکزی (CNS) را با سیستم ایمنی روده مرتبط می‌سازد، عصب‌دهی می‌شود و واگ را به یک جزء اصلی محور نورواندوکراین-ایمنی تبدیل می‌سازد. این محور در پاسخ‌های هماهنگ‌کننده عصبی، رفتاری و غدد درون‌ریز برای دفاع خط اول در برابر التهاب نقش دارد.<sup>۸</sup> برای مثال، در پاسخ به پاتوژن‌ها و دیگر محرک‌های آسیب‌زا، فاکتور نکروز تومور آلفا (TNF- $\alpha$ )، سایتوکینی است که از ماکروفاژهای فعال‌شده مخاطی ترشح می‌شود.<sup>۹</sup> همراه با پروستاگلاندین‌ها و اینترفرون‌ها، TNF- $\alpha$  یک واسطه مهم التهاب موضعی و سیستمیک به شمار می‌رود که افزایش آن باعث علایم بالینی اصلی التهاب می‌شود، از جمله گرما، تورم، درد و قرمزی.<sup>۹</sup> مکانیسم‌های تنظیم متقابل مانند سلول‌های صلاحیت‌دار از نظر ایمنی و سایتوکین‌های ضدالتهابی به‌طور طبیعی پاسخ حاد التهابی را محدود ساخته و از پیشرفت میانجی‌های التهابی به جریان خون جلوگیری می‌کنند. به‌علاوه یک ارتباط سختگیرانه میان عملکردهای سیستم‌های عصبی و ایمنی در قالب مکانیسم ضدالتهابی وجود دارد.<sup>۳</sup>

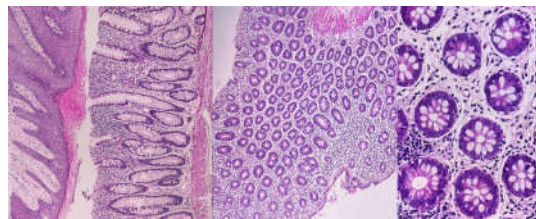
از نظر ساز و کاری، نقشی که التهاب، در ظهور و تداوم نشانه‌های روانشناختی بازی می‌کند، توجه فزاینده‌ای را به خود جلب کرده است.<sup>۱۰</sup> در یک مطالعه کوهورت در سال ۲۰۱۹ در کانادا که ۳۴۵ شرکت‌کننده را با تجربه حداقل یک مورد تجربه ناخوشایند کودکی به مدت ۵/۴ سال مورد پایش قرار داد به این نتیجه رسید که

بیمارستان‌های محلی به بیمارستان اکبر ارجاع داده می‌شود. ناپدیری قربانی طی واقعه‌ای یک جسم فلزی کند ولی طویل را وارد کانال مقعدی کودک می‌کند. بیمار با ترومای نافذ Through and through مقعدی و با خونریزی فعال در مرکز ما پذیرش می‌شود. کودک بلافاصله به اتاق عمل برده و کاندید معاینه تحت بیهوشی شد. در وضعیت لیتوتومی و در معاینه گسترده، یک زخم سوراخ‌کننده در ساعت ۳ Anal verge و یک پارگی در ناحیه پرینه در ساعت ۹ که با توجه به شواهد خروج چرک گمان آن می‌رفت ساعتی از بروز حادثه گذشته باشد مشهود بودند که به‌ترتیب با سرم شستشو و آب اکسیژنه شستشو داده شد.

سپس دبیردهان نسوج نکروتیک انجام گرفت. با توجه به آلودگی ناحیه تصمیم به کولوستومی حمایتی گرفته شد تا پس از شش ماه دیگر بسته شود. در موعد معین طی کولونوسکوپی انجام گرفته، گاستروانترولوژیست کودکان متوجه التهاب گسترده در



شکل ۱: به‌ترتیب از چپ به راست نماهای رکتوسیگموئید، رکتوم و آنال با نواحی ملتهب اصطلاحاً skip منطبق با بیماری کرون



شکل ۲: نماهای هیستوپاتولوژیک کولون، تصویر سمت چپ: بزرگنمایی  $\times 100$  نشانگر التهاب و انفیلتراسیون ترانس مورال گلبول‌های سفید و تصاویر میانی و راست به‌ترتیب با بزرگنمایی‌های  $\times 100$  و  $\times 1000$  از بافت کولوستومی که حاوی گانگلیون‌های عصبی است.

جدول ۱: مقایسه مطالعات مشابه پیشین

نویسنده	سال	سن و جنس	مکانیسم تروما	تصویربرداری	مداخله درمانی	پاتولوژی
Majeed MU و همکاران <sup>۱۸</sup>	۲۰۱۱	م/۲۹	ترومای بلانت به شکم به دنبال اصابت توپ ورزشی	-	لاپاراتومی تجسسی اورژانسی، رزکسیون ایلئوم ترمینال	بیماری کرون
Lucke-Wold BP و همکاران <sup>۱۹</sup>	۲۰۱۶	م/۱۵	ترومای بلانت به شکم به دنبال تصادف	نموپریتونوم و افزایش ضخامت برجسته ایلئوم ترمینال در سی تی اسکن	لاپاراتومی تجسسی اورژانسی، رزکسیون ایلئوم ترمینال	بیماری کرون

پیش‌التهابی از قبیل اینترلوکین‌های خصوصاً IL-6 (IL) و IL-1 $\beta$  در مقایسه با کنترل‌های سالم وجود داشته است.<sup>۱۵</sup> در مطالعه دیگری روی سربازان شرکت‌کننده در جنگ‌های عراق و افغانستان نشان داده شد مبتلایان به PTSD در معرض خطر بیشتری هم برای اختلالات خوددایمی در مقایسه با افراد سالم قرار دارند و نشانه‌های تشدید یافته IBD را نشان دادند.<sup>۱۶، ۱۷</sup> در مورد احتمال ارتباط مستقیم ترومای دستگاه گوارش با شعله‌وری بیماری التهابی روده‌ای تنها قادر بودیم دو نمونه مشابه بیابیم که خلاصه آنها در جدول ۱ آورده شده است.<sup>۱۸، ۱۹</sup> نکات قابل توجه این بودند که در هر دو مورد بیماری کرون آن هم در ایلئوم ترمینال تشخیص داده شد. ترومای بلانت شکمی نیز در هر دو مورد مشترک بود و در نهایت دو مورد مطالعه پیشین و مورد ما هر سه جنس مرد بودند. هرچند به سبب اندکی موارد نمی‌توان نتیجه‌گیری درستی داشت.

نتیجه‌گیری: عصب‌دهی غنی روده با عصب واگ و تعاملات هورمونی از یک سو و برخورد دائمی دستگاه گوارش با انواع آنتی‌ژن‌های پاتوژن و غیرپاتوژن، هم نقش ثابت شده‌ای در بیماری‌های خوددایمی دارد و هم رفته‌رفته می‌تواند به‌عنوان یک هدف درمانی برگزیده شود.

میزان شیوع IBD افراد فوق بالاتر بود. هرچند در این پژوهش تمامی افراد شرکت‌کننده بالغ، ۶۰٪ زن و بیشترین تجربه ناخوشایند از دست دادن یک عزیز بود.<sup>۱۱</sup> از طرف دیگر، در اختلال استرس پس از سانحه یا PTSD، که به‌صورت اختلالی اضطرابی که می‌تواند پس از تروما پیشرفت کند، تعریف می‌شود و خود را با علایمی چون خاطرات سرزده، فلاش بک‌ها، هایپروجیلانس، کابوس‌های شبانه، کناره‌گیری و اختلالات عملکرد اجتماعی مشخص می‌سازد، به‌طور نسبی نقش عصب واگ مشاهده می‌شود. شواهدی برای فعالیت تقلیل‌یافته پاراسمپاتیکی در PTSD وجود دارد که نشان‌دهنده عدم تعادل اتونومیک است.<sup>۱۲</sup> تروما و اختلالات با واسطه استرسور از قبیل PTSD، با التهاب با درجه خفیف مزمن مرتبط است. این ارتباط دو طرفه است.<sup>۱۳</sup> به‌طوری‌که به‌عنوان مثال، در زنان با PTSD مرتبط با سوء استفاده جنسی در دوران کودکی، فعالیت مسیر NF- $\kappa$ B افزایش یافته و کاهش حساسیت گلوکوکورتیکوئید مونوسیت تمام خون (GC) را نشان دادند که واضحاً با شدت فعالیت PTSD شان مرتبط بود.<sup>۱۴</sup> به‌علاوه در سلول‌های تک‌هسته‌ای خون محیطی (PBMCs) افراد مبتلا به PTSD ترشحات خودبه‌خودی و القای با واسطه لیپوپلی‌ساکاریدی در محیط آزمایشگاهی سایتوکین‌های

## References

- Gajendran M, Loganathan P, Catinella AP, Hashash JG. A comprehensive review and update on Crohn's disease. *Disease-a-month* 2018;64(2):20-57.
- Gilbert LK, Breiding MJ, Merrick MT, Thompson WW, Ford DC, Dhingra SS, et al. Childhood adversity and adult chronic disease: an update from ten states and the District of Columbia, 2010. *American journal of preventive medicine* 2015;48(3):345-9.
- Breit S, Kupferberg A, Rogler G, Hasler G. Vagus nerve as modulator of the brain-gut axis in psychiatric and inflammatory disorders. *Frontiers in psychiatry* 2018;44.

4. Bonaz B, Sinniger V, Pellissier S. Vagus nerve stimulation: a new promising therapeutic tool in inflammatory bowel disease. *Journal of internal medicine* 2017;282(1):46-63.
5. Thomson D, Berk M, Dodd S, Rapado-Castro M, Quirk SE, Ellegaard PK, et al. Tobacco use in bipolar disorder. *Clinical Psychopharmacology and Neuroscience* 2015;13(1):1
6. Leclercq S, Forsythe P, Bienenstock J. Posttraumatic stress disorder: does the gut microbiome hold the key? *The Canadian Journal of Psychiatry* 2016;61(4):204-13.
7. Becker C N, Wirtz S. The intestinal microbiota in inflammatory bowel disease. *ILAR J* 2015;56(2):192.
8. Sundman E, Olofsson PS. Neural control of the immune system. *Advances in physiology education* 2014;38(2):135-9.
9. Rogler G. Resolution of inflammation in inflammatory bowel disease. *The Lancet Gastroenterology & Hepatology* 2017;2(7):521-30.
10. Miller AH, Raison CL. Are anti-inflammatory therapies viable treatments for psychiatric disorders?: where the rubber meets the road. *JAMA psychiatry* 2015;72(6):527-8.
11. Witges KM, Bernstein CN, Sexton KA, Afifi T, Walker JR, Nugent Z, et al. The relationship between adverse childhood experiences and health care use in the Manitoba IBD Cohort Study. *Inflammatory bowel diseases* 2019;25(10):1700-10.
12. Agorastos A, Boel JA, Heppner PS, Hager T, Moeller-Bertram T, Haji U, Motazed A, Yanagi MA, Baker DG, Stiedl O. Diminished vagal activity and blunted diurnal variation of heart rate dynamics in posttraumatic stress disorder. *Stress* 2013;16(3):300-10.
13. Langgartner D, Lowry CA, Reber SO. Old Friends, immunoregulation, and stress resilience. *Pflügers Archiv-European Journal of Physiology* 2019;471:237-69.
14. Pace TW, Wingenfeld K, Schmidt I, Meinlschmidt G, Hellhammer DH, Heim CM. Increased peripheral NF-κB pathway activity in women with childhood abuse-related posttraumatic stress disorder. *Brain, behavior, and immunity* 2012;26(1):13-7.
15. Gola H, Engler H, Sommershof A, Adenauer H, Kolassa S, Schedlowski M, et al. Posttraumatic stress disorder is associated with an enhanced spontaneous production of pro-inflammatory cytokines by peripheral blood mononuclear cells. *BMC psychiatry* 2013;13(1):1-8.
16. O'Donovan A, Cohen BE, Seal KH, Bertenthal D, Margaretten M, Nishimi K, et al. Elevated risk for autoimmune disorders in Iraq and Afghanistan veterans with posttraumatic stress disorder. *Biological psychiatry* 2015;77(4):365-74.
17. Cámara RJ, Gander M-L, Bègré S, Von Känel R, Group SIBDCS. Post-traumatic stress in Crohn's disease and its association with disease activity. *Frontline gastroenterology* 2011;2(1):2-9.
18. Majeed MU, Jameel M, Williams DT. Massive per rectal bleeding following blunt abdominal trauma: First presentation of Crohn's disease. *International Journal of Surgery Case Reports* 2011;2(7):230-1.
19. Lucke-Wold BP, Cook P, Shorter N, Bonasso P. Abdominal trauma leading to diagnosis of Crohn's disease. *International Journal of Surgery Case Reports* 2016;26:154.

## Initial crohn's disease flare-up following an anal trauma in a 2.5-year-old boy: a case report

### Abstract

Received: 27 Aug. 2023 Revised: 03 Sep. 2023 Accepted: 15 Oct. 2023 Available online: 23 Oct. 2023

Ali Samady Khanghah M.D.<sup>1</sup>  
Maryam Khalesi M.D.<sup>2</sup>  
Afsaneh Hokmabadi Ph.D.<sup>3</sup>  
Khashayar Atqiaee M.D.<sup>4\*</sup>

1- Department of Surgery, Faculty of Medicine, Ardabil University of Medical Sciences, Ardabil, Iran.

2- Department of Pediatrics, Faculty of Medicine, Mashhad University of Medical Sciences, Mashhad, Iran.

3- Department of Cellular and Molecular Biology, Faculty of Medicine, Mashhad University of Medical Sciences, Mashhad, Iran.

4- Department of Pediatric Surgery, Faculty of Medicine, Mashhad University of Medical Sciences, Mashhad, Iran.

\*Corresponding author: 3rd Floor, Department of Pediatric Surgery, Akbar Children's Hospital, Fakouri Blvd., Mashhad, Iran.  
Tel: +98-51-31891-312  
E-mail: khashayaratqiaee@gmail.com

**Background:** Crohn's disease is considered a heterogeneous disorder with multifactorial etiologies, in which the interaction of genetics and environment manifests the disease. Adverse childhood experiences can affect future physical and mental health outcomes. The rich innervation of the intestine with the Vagus nerve and hormonal interactions on the one hand and the constant contact of the digestive system with various pathogenic and non-pathogenic antigens have a proven role in autoimmune diseases and can gradually be chosen as a therapeutic goal.

**Case Presentation:** We are reporting a case of Crohn's flare-up after trauma in a pediatric case. A 2.5-year-old male with a through and through anal trauma was presented in Akbar Children's Hospital, Mashhad, Iran, Spring 2023 with active bleeding but conscious. He then underwent a physical examination under general anesthesia in the operating room. At the Lithotomy position, a penetrating wound at the 3 o'clock anal verge and a tear in the perineal area at 9 o'clock, which, according to the evidence of pus discharge, were seen hours after the incident which was irrigated with normal saline and Hydrogen Peroxide respectively. Due to the contamination of the area, a supportive colostomy was decided to be closed after six months. At the appointed time during the colonoscopy, the pediatric gastroenterologist noticed extensive inflammation in the distal patch of the colon, which was consistent with Crohn's disease. Histopathological studies then confirmed this diagnosis. This was even though there were no symptoms of inflammatory bowel disease in the history of the boy's illness before the accident. The patient is then treated with prednisolone, Asacol, and ciprofloxacin, and after the disease subsides, the colostomy surgery team closes the disease.

**Conclusion:** Trauma can be an immune-disrupting factor in the digestive system, and trying to reset the brain-gut axis can be chosen as a therapeutic goal.

**Keywords:** anal trauma, child, crohn's disease, flare up.