

## مقایسه زاویه پنیشن عضلات اکستانسور زانو در خانم‌های جوان با وضعیت پای پرونیت و نرمال

### چکیده

زینت آشناگر\*، محمدرضا هادیان،

رحیمه محمودی

گروه فیزیوتراپی، دانشکده توانبخشی، دانشگاه علوم پزشکی و خدمات درمانی تهران، تهران، ایران.

دریافت: ۱۴۰۲/۰۷/۲۳ ویرایش: ۱۴۰۲/۰۷/۳۰ پذیرش: ۱۴۰۲/۰۸/۲۴ آنلاین: ۱۴۰۲/۰۹/۰۱

**زمینه و هدف:** پوسچر یا وضعیت پا به‌عنوان یکی از عوامل موثر بر راستای اندام تحتانی در نظر گرفته می‌شود. لذا انحرافات آن از حالت طبیعی می‌تواند در آسیب‌های اسکلتی-عضلانی اندام تحتانی و به‌ویژه مفصل زانو سهیم باشد. باتوجه به ارتباط بین پوسچر پا و انحرافات مفصل زانو، هدف از این مطالعه بررسی و مقایسه زاویه پنیشن در عضلات اکستانسور زانو با استفاده از سونوگرافی اسکلتی-عضلانی در خانم‌های جوان با پوسچر پای پرونیت و پوسچر پای نرمال می‌باشد.

**روش بررسی:** این مطالعه مورد-شاهدی روی ۳۱ نفر خانم جوان با پوسچر پای پرونیت (شاخص پوسچر پا بین ۱۲-۶) و ۳۱ نفر خانم با پوسچر پای نرمال (شاخص پوسچر پا بین یک تا پنج) و (دامنه سنی ۱۸-۳۵ سال)، در آزمایشگاه بیومکانیک دانشکده توانبخشی تهران صورت گرفت. نمونه‌گیری به روش تصادفی غیرساده و از بین دانشجویان خانم دانشگاه‌های علوم پزشکی سطح شهر تهران و در بازه‌ی مهر تا اسفند ۱۳۹۸ صورت گرفت. زاویه پنیشن عضلات وستوس مایل داخلی، وستوس داخلی و خارجی با استفاده از سونوگرافی اسکلتی-عضلانی اندازه‌گیری گردید.

**یافته‌ها:** نتایج این مطالعه نشان داد که زاویه پنیشن در عضلات وستوس مایل داخلی، وستوس داخلی و وستوس خارجی بین دو گروه خانم‌ها با پوسچر پای پرونیت و پای نرمال از لحاظ آماری تفاوت معناداری ندارد ( $P > 0.05$ ).

**نتیجه‌گیری:** به‌نظر می‌رسد میزان زاویه پنیشن عضلات اکستانسور زانو که در حالت عدم‌تحمل وزن اندازه‌گیری شد، در خانم‌های جوان با پوسچر پای پرونیت با خانم‌ها با پوسچر پای نرمال تفاوتی ندارد.

**کلمات کلیدی:** سونوگرافی عضله، زاویه پنیشن، پای پرونیت، کوادریسپس.

\* نویسنده مسئول: تهران، خیابان انقلاب، پیچ شمیران، دانشگاه علوم پزشکی و خدمات درمانی تهران، دانشکده توانبخشی، گروه فیزیوتراپی.

تلفن: ۰۲۱-۷۷۵۳۳۹۳۹  
E-mail: z-ashnagar@sina.tums.ac.ir

### مقدمه

رخ دهد (یعنی زمانی که می‌بایست Supinatio انجام شود).<sup>۲</sup> باتوجه به اینکه اندام تحتانی به‌عنوان یک سگمان مرتبط و واحد عمل می‌کند، وقتی پا روی زمین قرار دارد، حرکت بیش از حد در یک مفصل یا مجموعه‌ی مفصلی نیازمند حرکت جبرانی در سایر مفاصل می‌باشد.<sup>۳</sup> از لحاظ بیومکانیکی، پوسچر غیرطبیعی پا، همانند پرونیشن بیش از حد پا می‌تواند بر راستای عملکردی اندام تحتانی اثرگذار باشد.<sup>۴</sup> از طرفی دیگر، پوسچر غیرطبیعی پا در مطالعات

پرونیشن پا به‌عنوان یک حرکت پیچیده‌ی سه صفحه‌ای که شامل حرکات دورسی فلکشن، ابداکشن و اورژن (Dorsiflexion, abduction and eversion) در مچ پا و مفصل ساب تالار رخ می‌دهد، شناخته می‌شود.<sup>۱</sup> پرونیشن پا، زمانی غیرطبیعی تلقی می‌شود که میزان آن بیش از حد باشد (یعنی Hyperpronation) و یا در زمان نامناسب

پنیشن، زاویه بین فاشیای بافتی و فیبر عضلانی می‌باشد که می‌تواند اطلاعاتی درباره قدرت عضله فراهم سازد.<sup>۱۵،۱۶</sup> هرچه زاویه پنیشن عضله بزرگتر باشد، عناصر انقباضی بیشتری در یک حجم مشخص جای گرفته و لذا ظرفیت عضله برای تولید نیرو بیشتر می‌شود.<sup>۱۵</sup> به‌عنوان مثال، تمرینات مقاومتی عضله کوادریسپس می‌تواند باعث افزایش زاویه پنیشن گردد.<sup>۱۶</sup> لازم به‌ذکر است که اندازه‌گیری زاویه پنیشن با استفاده از MS-USI در عضلات وستوس خارجی (VL)، داخلی (VM) و میانی (VI) رایج می‌باشد.<sup>۱۵-۱۸</sup> درحالی‌که در عضله VMO بیشتر از اندازه‌گیری زاویه فیبرهای عضله استفاده شده است.<sup>۱۱،۱۰</sup> به‌عنوان مثال، نتایج مطالعه‌ی که به مقایسه زاویه فیبر عضله VMO در افراد ورزشکار و غیرورزشکار پرداخته بود نشان داد که میانگین زاویه فیبر این عضله در ورزشکاران به‌طور معناداری از افراد غیرورزشکار بیشتر می‌باشد.<sup>۱۹</sup> باتوجه به محدودیت مطالعات در زمینه اندازه‌گیری زاویه پنیشن در VMO و باتوجه به عدم مشاهده تفاوت معنادار در ضخامت این عضله و عضلات VM و VL در افراد با پوسچر پرونیت<sup>۲۰</sup>، هدف از این مطالعه بررسی و مقایسه زاویه پنیشن عضلات VMO، VM و VL در افراد با پوسچر پای پرونیت شده در مقایسه با افراد با پوسچر نرمال پا می‌باشد.

## روش بررسی

این مطالعه مشاهده‌ای و از نوع مورد-شاهد بر روی ۳۱ نفر خانم جوان داوطلب با وضعیت پای نرمال و ۳۱ خانم با وضعیت پای پرونیت شده صورت گرفت. این افراد پس از بررسی دارا بودن معیارهای ورود که شامل خانم‌های سالم در رده سنی ۱۸-۳۵ سال، وضعیت پای نرمال و یا پرونیت شده (با استفاده از شاخص پوسچر یا Foot posture index, FPI)، سطح فعالیت فیزیکی متوسط، عدم وجود سابقه ترومای اخیر، شکستگی اندام تحتانی، سابقه جراحی، درد در ناحیه کمر و اندام تحتانی در سه ماه اخیر (پیش از شرکت در مطالعه) بود، وارد مطالعه شدند.<sup>۱۳</sup> ارزیابی پوسچر پا با استفاده از FPI صورت گرفت که ابزاری با روایی و پایایی مناسب جهت بررسی پوسچر پا می‌باشد.<sup>۲۱،۲۰</sup> همچنین نمونه‌های هر دو گروه، سطح فعالیت فیزیکی مشابه، سه از ۱۰ در مقیاس فعالیت فیزیکی تگنر (Tegner physical activity scale)، را گزارش کردند.<sup>۲۲</sup> نمونه‌ها در صورت داشتن

مختلف، به‌عنوان عامل خطر ساز (ریسک فاکتور) با ماهیت داخلی در آسیب‌های اسکلتی-عضلانی اندام تحتانی معرفی و ارتباط آن با آسیب‌های مفصلی زانو در مطالعات مختلف نشان داده شده است.<sup>۷-۹</sup> به‌عنوان مثال، نتایج مطالعه Barton و همکاران نشان داد که پوسچر پای پرونیت در افراد مبتلا به درد پاتلوفمورال، بیشتر از افراد بدون علامت بوده است.<sup>۸</sup>

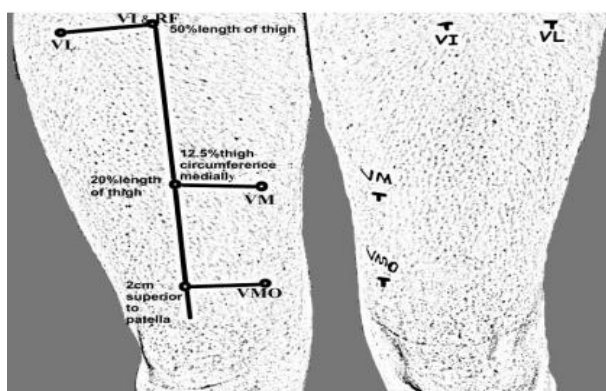
پرونیشن بیش از حد پا، می‌تواند با اثرگذاری بر حرکات چرخشی استخوان تیبیا و به‌دنبال آن استخوان فمور در حین راه رفتن، باعث تغییر راستای پاتلا و لذا تغییر در میزان زاویه کوادریسپس (Quadriceps angle, QA) گردد.<sup>۲۳</sup>

به‌طور کلی، هر چه میزان QA بیشتر باشد، بردار نیروی خارجی این عضله روی پاتلا بزرگتر خواهد بود و احتمال به بیرون راندن پاتلا از مسیر طبیعی خود را به‌طور بالقوه افزایش می‌دهد. مطالعات نشان داده‌اند که حرکات غیرطبیعی اندام همانند روتیشن تیبیا، روتیشن فمور و والگوس زانو نیز می‌توانند روی میزان QA اثرگذار باشند.<sup>۲</sup> در افرادی که میزان QA افزایش یافته است، انقباض عضله کوادریسپس منجر به ایجاد یک بردار والگوس در زانو می‌شود زیرا پاتلا تمایل دارد تا به خارج حرکت کند. این به اصطلاح، حرکت رو به خارج یا لترالیزیشن پاتلا توسط عضله وستوس مایل داخلی (VMO) و ساختارهای بافت نرم و همچنین برجستگی فاست خارجی تروکلنا جلوگیری و محدود می‌شود.<sup>۹،۲۴</sup> لذا عضلات کوادریسپس به‌ویژه VMO در اختلالات مفصل زانو از اهمیت ویژه‌ای برخوردار است. به‌عنوان مثال مطالعاتی که در زمینه مفصل پاتلوفمورال صورت گرفته است نشان داده که VMO در این گروه بیماران دچار حجم عضله یا آتروفی گردیده است.<sup>۱۲-۱۱</sup>

در مطالعه‌ی که به بررسی ضخامت عضلات کوادریسپس در افراد با پوسچر پرونیشن پا صورت گرفت، نشان داده شد که ضخامت VMO بین دو گروه افراد با پوسچر پای پرونیت و نرمال تفاوت معنا داری نداشته است. این درحالی است که ضخامت عضله رکتوس فموریس در این افراد به‌صورت معناداری کمتر از افراد با پوسچر نرمال پا ( $P=0/005$ ) و با اندازه اثر متوسط ( $0/56$ ) بوده است.<sup>۱۳</sup> معیار دیگری که در بررسی قدرت عضله و با استفاده از سونوگرافی اسکلتی-عضلانی (Musculoskeletal ultrasound imaging, MS-USI) صورت می‌گیرد زاویه پنیشن می‌باشد. زاویه

رسم و اندازه‌گیری شد. سپس ۵۰٪ این فاصله جهت عضله VL، ۲۰٪ این فاصله جهت عضله VM و دو سانتی‌متر بالای پاتلا جهت عضله VMO مشخص گردید. سپس محیط ران در این نقاط اندازه‌گیری شد. برای عضله VM و VMO، از نقاط تعیین شده در مرکز ران و به اندازه ۱۲/۵٪ محیط ران، در سمت داخل خط رسم شده و برای عضله VL، از نقطه مشخص شده و به اندازه ۱۰٪ محیط ران، در سمت خارج خط رسم شده، علامت زده شد (تصویر ۱). از نمونه‌ها خواسته شد که عضله کوادریسپس خود را در حین سونوگرافی اسکلتی-عضلانی در حالت ریلکس قرار دهند و انقباضی نداشته باشند. در این مطالعه جهت ارزیابی زاویه پنیشن از دستگاه اولتراسونوگرافی B-mode دو بعدی مدل HS-2600 (Honda electronics Co, Japan) و پروب خطی پنج سانتی‌متر با فرکانس ۷/۵ مگاهرتز استفاده گردید.<sup>۱۳</sup> پروب خطی در محل تعیین شده و به صورت مایل و طولی روی VMO (تصویر ۲) قرار داده شد به نحوی که فیبرهای عضله در راستای موازی یکدیگر روی صفحه نمایش مشاهده شدند.

برای اندازه‌گیری زاویه پنیشن در عضلات VM (تصویر ۳) و VL (تصویر ۴)، پروب به صورت طولی در محل علامت‌گذاری شده، قرار داده شد. از ژل سونوگرافی به میزان کافی جهت جلوگیری از فشار به سطح عضله، حین سونوگرافی استفاده شد. پیش‌از شروع نمونه‌گیری، مطالعه پایلوت جهت تعیین حجم نمونه و یافتن پارامترهای مناسب دستگاه برای به دست آوردن بهترین تصویر که حدود عضله و استخوان femur در آن مشخص باشد، صورت گرفت.



تصویر ۱: محل سونوگرافی بخش‌های مختلف عضله کوادریسپس

پوسچر پای سوپینیت شده که با FPI تعیین می‌گردید، از مطالعه خارج می‌شدند. نمونه‌گیری در آزمایشگاه بیومکانیک دانشکده توانبخشی تهران و با نمونه‌گیری ساده غیرتصادفی از بین دانشجویان دانشگاه‌های علوم پزشکی شهر تهران صورت گرفت. کلیه ۶۲ شرکت‌کننده، پیش‌از شرکت در مطالعه، فرم رضایت‌نامه آگاهانه را که به تایید کمیته اخلاق دانشگاه علوم پزشکی تهران رسیده بود، مطالعه و امضا کردند. (IR.TUMS.REC.1394.1114)

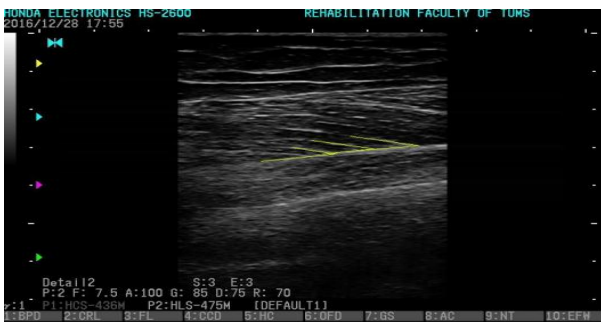روش اجرا، در این مطالعه هر دو پای افراد با استفاده از FPI بررسی و نمره‌دهی شد. در این شاخص، اعداد بین صفر تا پنج در گروه نرمال و امتیازات مساوی و بالاتر از شش به عنوان پوسچر پرونیت شده پا در نظر گرفته می‌شوند. امتیازات منفی نیز نشان دهنده‌ی وضعیت سوپینیت شده پا می‌باشند.

این شاخص، به بررسی پوسچر پا در سه صفحه فرونتال، ساجیتال و عرضی می‌پردازد. موارد ارزیابی شش‌گانه شامل وضعیت سرتالوس، انحنای فوقانی و تحتانی قوزک خارجی، وضعیت پاشنه در صفحه فرونتال، برجستگی اطراف مفصل تالونوویکولار، راستای قوس طولی داخلی پا، وضعیت پنجه نسبت به پاشنه پا می‌باشد. هر مورد، امتیازی بین +۲ تا -۲ را شامل می‌شود و در نهایت پوسچر پا از برآیند امتیازات به دست آمده برای هر مورد، محاسبه و تعیین می‌گردد.<sup>۲۰</sup>

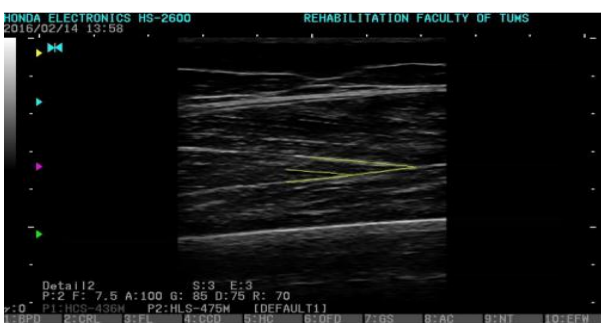در گروه افراد با وضعیت پرونیت شده، پایی که بیشترین امتیاز را داشت، وارد مطالعه شد. در گروه افراد با پوسچر نرمال پا، پایی که امتیاز نزدیکتری به صفر داشت، وارد مطالعه گردید. در صورتی که امتیازات هر دو پا در هر فرد یکسان بود، پای غالب فرد به عنوان پای موردبررسی وارد مطالعه می‌گردید.

جهت یافتن پای غالب نیز از افراد خواسته می‌شد که به یک توپ ضربه بزنند. کلیه ارزیابی پوسچر پا توسط فیزیوتراپیست با تجربه که در سونوگرافی عضلات نقشی نداشت، صورت گرفت. از نمونه‌ها خواسته شد که در حالت سوپاین روی تخت قرار بگیرند. جهت جلوگیری از چرخش اندام تحتانی، پاهای افراد با استفاده از یک بولستر که بین مچ پاهای فرد قرار می‌گرفت و با استرپ به پاها فیکس می‌شد، در حالت نوترال قرار می‌گرفت.

جهت تعیین محل دقیق MS-USI هر عضله، از متر نواری استفاده شد. ابتدا خطی بین خار خاصره قدامی فوقانی (Anterior superior iliac spine, ASIS) تا قطب فوقانی پاتلا با استفاده از مداد آرایشی



تصویر ۳: نمایی از اندازه‌گیری زاویه پینشن در عضله VM.



تصویر ۴: نمایی از اندازه‌گیری زاویه پینشن در عضله VL.

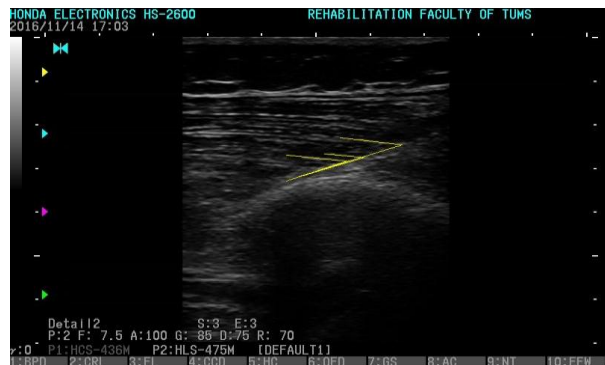تصاویر توسط فیزیوتراپیست آموزش دیده در زمینه سونوگرافی انجام شد. تصاویر در فرمت JPEG و بدون‌اسم، جهت آنالیزهای بعدی ذخیره گردید. سه تصویر از هر عضله ثبت گردید درحالی‌که پروب بین تکرارها از روی پوست فرد برداشته می‌شد.

جهت اندازه‌گیری زاویه پینشن از نرم افزار Image J (National institute for health, Bethesda, MD, USA) و گزینه Angle tool استفاده و زاویه‌ی بین لبه تحتانی فاشیا و فیبر عضلانی در سه فیبر عضلانی جداگانه در هر تصویر اندازه‌گیری گردید.<sup>۱۴</sup> جهت بررسی تکرارپذیری روش اندازه‌گیری زاویه پینشن، اندازه‌گیری‌ها سه بار تکرار گردید.

تحلیل آماری، جهت بررسی نرمال بودن داده‌ها از آزمون شاپیرو-ویلک (Shapiro-Wilk test) استفاده گردید. جهت بررسی تکرارپذیری درون‌گروهی سونوگرافی از ضریب همبستگی درون‌گروهی (Intraclass correlation coefficient, ICC)، خطای معیار اندازه‌گیری (Standard error of measurement, SEM) و کمترین تغییر قابل تشخیص (Minimal detectable change, MDC) استفاده گردید. در صورتی‌که مقادیر ICC کمتر از ۰/۵ باشد، تکرارپذیری ضعیف، بین ۰/۵-۰/۷۵ باشد، تکرارپذیری متوسط، بین ۰/۷۵-۰/۹ باشد خوب و بالاتر از ۰/۹ تکرارپذیری عالی محسوب می‌گردد.<sup>۱۳</sup> از Independent T-test جهت مقایسه بین دو گروه افراد با وضعیت پای پرونیت شده و افراد با وضعیت پای سالم استفاده گردید. تحلیل‌های آماری با استفاده از SPSS software, version 22 (SPSS Inc., Chicago, IL, USA) صورت گرفت. سطح معناداری ۰/۰۵ در نظر گرفته شد.

### یافته‌ها

در این مطالعه ۳۱ نفر خانم با وضعیت پای نرمال (FPI)، میانه سه و دامنه یک تا پنج) و ۳۱ نفر خانم با وضعیت پای پرونیت شده (FPI، میانه ۹ و دامنه ۱۲-۱۶) شرکت کردند که اطلاعات جمعیت شناختی نمونه‌ها در جدول ۱ ارائه شده است. نتایج ICC جهت اندازه‌گیری متغیر زاویه پینشن با استفاده از سونوگرافی، برای هر سه عضله موردبررسی در دامنه ۰/۷۵-۰/۹ و "خوب" به‌دست آمد (جدول ۲).<sup>۱۳</sup> در گروه خانم‌ها با پوسچر پای پرونیت، میانگین و انحراف معیار زاویه پینشن در عضله VMO (۳۲/۵۷±۴/۴۱)، VM (۱۶/۳±۴/۱۵) و VL (۱۶/۱۱±۲/۹) به‌دست آمد، درحالی‌که این مقادیر در گروه خانم‌ها با پوسچر پای نرمال به‌ترتیب (۳۳/۴۱±۴/۹۸) برای عضله VMO، (۱۸/۲±۴/۴۵) برای VM و (۱۷/۳±۲/۶) برای VL به‌دست آمد. در مقایسه بین گروهی، تفاوت معناداری بین زاویه پینشن در دو گروه مورد مطالعه یافت نشد (P=۰/۴۹) (جدول ۳).



تصویر ۲: نمایی از اندازه‌گیری زاویه پینشن در عضله VMO.

جدول ۱: مشخصات دموگرافیک افراد شرکت کننده در گروه پوسچر پای پرونیت (n=31) و نرمال (n=31)

شاخص آماری	گروه پوسچر پای پرونیت			گروه پوسچر پای نرمال		
	حداکثر	حداقل	میانگین ± انحراف معیار	حداکثر	حداقل	میانگین ± انحراف معیار
سن (سال)	۳۵	۱۸	۲۴/۱۹ ± ۴/۷۴	۳۳	۲۰	۲۴/۴۵ ± ۳/۹۷
قد (متر)	۱/۷۰	۱/۵۳	۱/۶۴ ± ۰/۰۴	۱/۷۲	۱/۴۵	۱/۶۱ ± ۰/۰۷
وزن (کیلوگرم)	۷۳	۴۴	۵۹/۷۱ ± ۸/۶۲	۷۷/۵۰	۴۳	۶۱/۱۵ ± ۸/۷۳
BMI (کیلوگرم بر متر مربع)	۲۸/۵۲	۱۶/۳۶	۲۲/۲ ± ۲/۹۸	۲۹/۲۷	۱۸/۲۵	۲۳/۴۷ ± ۲/۶۸

جدول ۲: مقادیر ICC جهت زاویه پنیشن عضلات وستوس داخلی، خارجی و مایل داخلی

شاخص آماری عضله	ICC	حدود اطمینان ۹۵٪		P	خطای معیار اندازه گیری	کمترین تغییر قابل تشخیص
		حد بالا	حد پایین			
وستوس داخلی	۰/۸۷	۰/۸	۰/۹۲	≤ ۰/۰۰۱	۱/۲۹	۳/۵۸
وستوس خارجی	۰/۷۷	۰/۶۴	۰/۸۶	≤ ۰/۰۰۱	۱/۰۵	۲/۹
وستوس مایل داخلی	۰/۸۸	۰/۸۲	۰/۹۳	≤ ۰/۰۰۱	۱/۶۵	۴/۵۷

جدول ۳: مقایسه زاویه پنیشن در عضله وستوس مایل داخلی، وستوس داخلی و خارجی در دو گروه پوسچر پای پرونیت (n=31) و نرمال (n=31)

شاخص آماری عضله	شاخص F	درجه آزادی	اختلاف میانگین	اختلاف خطای معیار	حدود اطمینان ۹۵٪		P
					حد بالا	حد پایین	
وستوس مایل داخلی	۱/۰۱۴	۵۹	۰/۸۴	۱/۲	-۱/۵۷	۳/۲۵	۰/۴۹
وستوس داخلی	۰/۰۳۳	۵۸	۱/۹۱	۱/۱	-۰/۳۲	۴/۱۴	۰/۰۹۱
وستوس خارجی	۰/۳۷	۶۰	۱/۱۹	۰/۷	-۰/۲۱	۲/۵۸	۰/۰۹۴

## بحث

را در افراد سالم و در عضله VL و VM با هدف بررسی اثر سن، اثر تمرینات مقاومتی، یا بررسی زوایای عضلات در دامنه های مختلف زانو در افراد سالم را بررسی کرده اند. ۱۷ و ۱۸ و ۲۴

سونوگرافی به عنوان یک روش ایمن، ارزان و در دسترس می تواند اطلاعات مناسبی از ساختار عضلات برای فیزیوتراپیست ها فراهم سازد ولی در عین حال باید توجه داشت که این روش وابستگی زیادی به اپراتور دارد. به نظر می رسد علاوه بر وابسته بودن به اپراتور،

نتایج این مطالعه تفاوت معناداری بین زاویه پنیشن عضلات مورد بررسی بین دو گروه مورد مطالعه را نشان نداد ( $P > 0/05$ ). با توجه به بررسی های صورت گرفته، مطالعه ای که بررسی زوایای پنیشن در سرهای مختلف عضلات کوادریسپس در افراد با پوسچر پای پرونیت شده صورت گرفته باشد، یافت نگردید. بیشتر مطالعات زاویه پنیشن

عضله VM را اندازه‌گیری کرده‌اند، به نظر می‌رسد به مطالعات بیشتری جهت استفاده از زاویه پنیشن عضله VMO و طراحی استانداردهای یکسان در مطالعات نیاز هست تا بتوان نتایج مطالعات در گروه‌های مختلف بیماران را با یکدیگر مقایسه کرد.

باید توجه داشت که در اندازه‌گیری زاویه فیبر عضله VMO، از سونوگرافی صرفاً جهت پیدا کردن راستای فیبرهای عضله استفاده می‌شود.<sup>۱۰، ۲۸</sup> بدین صورت که پس از مشخص شدن راستای فیبر عضله، زاویه بین آن با راستای طولی فمور با استفاده از گونیامتر منعطف از روی پوست اندازه‌گیری می‌شود. هرچند که تکرارپذیری این روش "خوب" گزارش شده است.<sup>۱۰</sup> باید توجه داشت اندازه‌گیری به‌صورت دستی و با گونیامتر از روی پوست صورت گرفته است.

علاوه بر این، مطالعات مختلف، زاویه پنیشن عضلات VM و VL را در محل‌های متفاوت و پوزیشن‌های مختلف مفصل زانو اندازه‌گیری کرده‌اند. به‌عنوان مثال، نتایج مطالعه Ando و همکاران که زاویه پنیشن عضلات VM (۲۲٪ و ۳۹٪) حد فاصل قسمت فوقانی پاتلا و ASIS) و VL (۲۲٪، ۳۹٪ و ۵۶٪) حد فاصل قسمت فوقانی پاتلا و ASIS) را در نواحی مختلف بررسی کردند، حاکی از تفاوت معنادار این زوایا در نواحی مختلف عضلات بوده است.<sup>۱۷</sup> درحالی‌که در مطالعه O'Brien و همکاران که زاویه پنیشن را در نواحی مختلف عضلات VM (۵٪، ۲۲٪، ۳۹٪) حد فاصل قسمت فوقانی پاتلا و ASIS) و VL (۲۲٪، ۳۹٪ و ۵۶٪) حد فاصل قسمت فوقانی پاتلا و ASIS) اندازه‌گیری کرده بود، حاکی از تفاوت معنادار زاویه پنیشن فقط در عضله VM در بین سه ناحیه مورد بررسی بود.<sup>۲۹</sup> به‌نظر می‌رسد یکی از دلایل تناقض در نتایج، به‌علت انتخاب محل‌های مختلف اندازه‌گیری زاویه پنیشن در مطالعات مختلف می‌باشد.

هرچند که در این مطالعه زاویه پنیشن در عضلات VL، VM و VMO در افراد با پوسچر پرونیته پا کمتر از افراد با پوسچر نرمال پا به‌دست آمد، لیکن این تفاوت از لحاظ آماری معنادار نبود ( $P > 0.05$ ). باتوجه به اینکه افراد مورد بررسی در این مطالعه، همگی خانم‌های جوان فعال و بدون درد در اندام تحتانی بوده‌اند، به‌نظر می‌رسد که پوسچر پرونیته پا هنوز اثرات خود را در مفاصل پروگزیمال همانند زانو نگذاشته است یا به نوعی در مفاصل دیگر جبران گردیده است. از طرفی دیگر باتوجه به اینکه پوسچر پرونیته پا فقط در حالت

نوع دستگاه سونوگرافی، کیفیت آن و همچنین تکنیک استفاده از آن در نشان دادن زوایای فیبرها موثر می‌باشد. لذا پیشنهاد شده است که پیش از استفاده از داده‌های سونوگرافی، تکرارپذیری سیستم و روش مورد استفاده، بررسی گردد.<sup>۲۰</sup>

به‌طور کلی، اندازه‌گیری زاویه پنیشن با استفاده از سونوگرافی در عضله VMO از این جهت که می‌تواند اطلاعات ساختاری مناسبی در رابطه با این عضله و به‌خصوص در طی روند مداخلات توانبخشی فراهم سازد، در مطالعات اخیر مورد توجه قرار گرفته است.<sup>۱۴، ۱۷</sup> مطالعات گذشته بیشتر به بررسی زاویه فیبر، طول فاسیکل، محل اتصال عضله VM به پاتلا در افراد مبتلا به سندرم درد پاتلوفورمال پرداخته‌اند.<sup>۱۰، ۱۱، ۱۵، ۲۶، ۲۷</sup> باتوجه به تعداد اندک مطالعاتی که در زمینه اندازه‌گیری زاویه پنیشن عضله VMO وجود دارد، هنوز استاندارد مشخصی جهت روش اجرا شامل پارامترهای مناسب سونوگرافی، محل اندازه‌گیری و نحوه قرارگیری اندام وجود ندارد. به‌عنوان مثال، در مطالعه Koen و همکاران که به بررسی تکرارپذیری اندازه‌گیری زاویه پنیشن در عضله VMO در زوایای مختلف فلکشن زانو (صفر، ۳۰، ۶۰ و ۹۰ درجه)، ایستاده (اکستنشن کامل زانو) و در ۳۰ درجه اسکوات در دو روز جداگانه پرداختند.<sup>۱۴</sup> نتایج مطالعه نشان داد که تکرارپذیری اندازه‌گیری زاویه پنیشن در حالت استراحت و انقباض در بیشتر زوایا ضعیف می‌باشد. تکرارپذیری آزمون-بازآزمون فقط در صفر درجه فلکشن و آن هم در حالت انقباض عضله "خوب" گزارش شد ( $ICC > 0.75$ ).<sup>۱۴</sup>

در مطالعه حاضر، نتایج ICC جهت اندازه‌گیری متغیر زاویه پنیشن با استفاده از سونوگرافی، برای عضله VL (۰/۷۷)، عضله VM (۰/۸۷) و جهت عضله VMO (۰/۸۸) به‌دست آمد که در دامنه ۰/۷۵-۰/۹ و "تکرارپذیری خوب" محسوب می‌شود. نتایج مطالعه حاضر با مطالعه Koen و همکاران همسو می‌باشد و هر دو مطالعه تکرارپذیری سونوگرافی عضله VMO در صفر درجه فلکشن را "خوب" گزارش کرده‌اند، هرچند که باید توجه داشت که روش کار در دو مطالعه متفاوت بوده است. در مطالعه حاضر، تکرارپذیری فقط در یک روز و درحالی‌که عضله در حالت استراحت و بدون انقباض، صورت گرفته است. درحالی‌که در مطالعه Koen و همکاران، تکرارپذیری در دو روز جداگانه و فقط در حالت انقباض این عضله، "خوب" گزارش گردید.<sup>۱۴</sup> با توجه به اینکه سایر مطالعات، زاویه فیبر

نتیجه گیری، یافته‌های مطالعه حاضر نشان داد که زاویه پینشن عضلات VMO، VM و VL در خانم‌های جوان با پوسچر پای پرونیت در مقایسه با خانم‌ها با پوسچر پای نورمال تفاوت معناداری وجود ندارد. همچنین یافته‌های این مطالعه حاکی از "تکرارپذیری خوب" جهت اندازه‌گیری زاویه پینشن عضلات اکستانسور زانو با استفاده از سونوگرافی می‌باشد.

سپاسگزاری: این مقاله حاصل بخشی از طرح تحقیقاتی تحت عنوان "مقایسه زاویه پینشن عضلات اکستانسور زانو در خانم‌های جوان با وضعیت پای پرونیت و نورمال" مصوب دانشگاه علوم پزشکی تهران در سال ۱۳۹۸ به کد ۳۵۲۵۰ که با حمایت دانشگاه علوم پزشکی تهران اجرا شده است.

تحمیل وزن می‌تواند در مفاصل پروگزیمال اثرگذار باشد. به نظر می‌رسد اندازه‌گیری زاویه پینشن در حالت تحمیل وزن بهتر می‌تواند اثرات پوسچر پا را منعکس نماید. باتوجه به اینکه اندازه‌گیری زاویه پینشن طبق پروتکل‌های موجود فقط در حالت عدم تحمیل وزن و استراحت عضله صورت گرفته است، به نظر می‌رسد به مطالعات بیشتری جهت بررسی این زوایا در حالت تحمیل وزن که وضعیت کاربردی‌تری می‌باشد، نیاز است. محدودیت‌های مطالعه، در این مطالعه پای مورد بررسی در خانم‌های جوان با پوسچر پای پرونیت از نظر غالبیت اندام با پای مورد بررسی در خانم‌های جوان با پوسچر پای نورمال جور نشده بود. جهت مقایسه بهتر و صحیح‌تر، در مطالعات بعدی غالبیت اندام نیز مورد توجه قرار گیرد.

## References

1. Doya H, Haraguchi N, Niki H, Takao M, Yamamoto H. Proposed novel unified nomenclature for range of joint motion: method for measuring and recording for the ankles, feet, and toes. *Journal of Orthopaedic Science* 2010;15(4):531-9.
2. Powers CM. The influence of altered lower-extremity kinematics on patellofemoral joint dysfunction: a theoretical perspective. *Journal of Orthopaedic & Sports Physical Therapy* 2003;33(11):639-46.
3. Ashnagar Z, Hadian M-R, Olyaei G, Talebian S, Rezasoltani A, Saedi H, et al. Iliopsoas muscle thickness and pelvic alignment in pronated and normal foot postures. *Journal of Bodywork and Movement Therapies* 2020;24(4):20-3.
4. Riskowski JL, Dufour AB, Hagedorn TJ, Hillstrom HJ, Casey VA, Hannan MT. Associations of foot posture and function to lower extremity pain: results from a population-based foot study. *Arthritis care & research* 2013;65(11):1804-12.
5. Buldt AK, Murley GS, Butterworth P, Levinger P, Menz HB, Landorf KB. The relationship between foot posture and lower limb kinematics during walking: A systematic review. *Gait & posture* 2013;38(3):363-72.
6. Tiberio D. The effect of excessive subtalar joint pronation on patellofemoral mechanics: a theoretical model. *Journal of orthopaedic & Sports physical Therapy* 1987;9(4):160-5.
7. Levinger P, Menz HB, Fotoohabadi MR, Feller JA, Bartlett JR, Bergman NR. Foot posture in people with medial compartment knee osteoarthritis. *Journal of foot and ankle research* 2010;3:1-8.
8. Barton CJ, Bonanno D, Levinger P, Menz HB. Foot and ankle characteristics in patellofemoral pain syndrome: a case control and reliability study. *Journal of orthopaedic & sports physical therapy* 2010;40(5):286-96.
9. Tsakoniti AE, Stoupis CA, Athanasopoulos SI. Quadriceps cross-sectional area changes in young healthy men with different magnitude of Q angle. *Journal of applied physiology* 2008;105(3):800-4.
10. Jan M-H, Lin D-H, Lin J-J, Lin C-HJ, Cheng C-K, Lin Y-F. Differences in sonographic characteristics of the vastus medialis obliquus between patients with patellofemoral pain syndrome and healthy adults. *The American journal of sports medicine* 2009;37(9):1743-9.
11. Lin Y-F, Lin J-J, Cheng C-K, Lin D-H, Jan M-H. Association between sonographic morphology of vastus medialis obliquus and patellar alignment in patients with patellofemoral pain syndrome. *Journal of orthopaedic & sports physical therapy* 2008;38(4):196-202.
12. Pattyn E, Verdonk P, Steyaert A, Vanden Bossche L, Van den Broecke W, Thijs Y, et al. Vastus medialis obliquus atrophy: does it exist in patellofemoral pain syndrome? *The American journal of sports medicine* 2011;39(7):1450-5.
13. Ashnagar Z, Hadian M-R, Olyaei G, Talebian S, Rezasoltani A, Saedi H, et al. Ultrasound evaluation of the quadriceps muscles in pronated foot posture. *The Foot* 2019;38:86-90.
14. Koen SM, Sutherland MA, Saliba SA, Hart JM. Reliability of Ultrasound Image-Based Measurements of the Vastus Medialis Oblique Muscle Structure and Function. *Athletic Training & Sports Health Care* 2018;10(5):217-26.
15. Strasser EM, Draskovits T, Prashak M, Quittan M, Graf A. Association between ultrasound measurements of muscle thickness, pennation angle, echogenicity and skeletal muscle strength in the elderly. *Age* 2013;35:2377-88.
16. Aagaard P, Andersen JL, Dyhre-Poulsen P, Leffers AM, Wagner A, Magnusson SP, et al. A mechanism for increased contractile strength of human pennate muscle in response to strength training: changes in muscle architecture. *The journal of physiology* 2001;534(2):613-23.
17. Ando R, Taniguchi K, Saito A, Fujimiya M, Katayose M, Akima H. Validity of fascicle length estimation in the vastus lateralis and vastus intermedius using ultrasonography. *Journal of Electromyography and Kinesiology* 2014;24(2):214-20.
18. Ruple BA, Mesquita PH, Godwin JS, Sexton CL, Osburn SC, McIntosh MC, et al. Changes in vastus lateralis fibre cross-sectional area, pennation angle and fascicle length do not predict changes in muscle cross-sectional area. *Experimental Physiology* 2022;107(11):1216-24.
19. Benjafeld A, Killingback A, Robertson C, Adds P. An investigation into the architecture of the vastus medialis oblique muscle in athletic and sedentary individuals: an in vivo ultrasound study. *Clinical Anatomy* 2015;28(2):262-8.
20. Redmond AC, Crosbie J, Ouvrier RA. Development and validation of a novel rating system for scoring standing foot posture: the Foot Posture Index. *Clinical biomechanics* 2006;21(1):89-98.
21. Cornwall MW, McPoil TG, Lebec M, Vicenzino B, Wilson J. Reliability of the modified foot posture index. *Journal of the*

- American Podiatric Medical Association* 2008;98(1):7-13.
22. Negahban H, Mostafae N, Sohani SM, Mazaheri M, Goharpey S, Salavati M, et al. Reliability and validity of the Tegner and Marx activity rating scales in Iranian patients with anterior cruciate ligament injury. *Disability and rehabilitation* 2011;33(22-23):2305-10.
  23. Portney LG, Watkins MP. Foundations of clinical research: applications to practice. Upper Saddle River, NJ: Pearson/Prentice Hall 2009.
  24. Blazeovich AJ, Gill ND, Zhou S. Intra-and intermuscular variation in human quadriceps femoris architecture assessed in vivo. *Journal of anatomy* 2006;209(3):289-310.
  25. Whittaker JL, Stokes M. Ultrasound imaging and muscle function. *Journal of Orthopaedic & Sports Physical Therapy* 2011;41(8):572-80.
  26. Mikaili S, Khademi Kalantari K, KhalkhaliZavieh M, Daryabor A, Banan Khojasteh M, Akbarzadeh Baghban A. Ultrasonography of Knee Muscles During SLR With Different Positions of Hip and Ankle in Patellofemoral Pain Syndrome. *Archives of Rehabilitation* 2023;24(2):284-307.
  27. Giles LS, Webster KE, McClelland JA, Cook J. Atrophy of the quadriceps is not isolated to the vastus medialis oblique in individuals with patellofemoral pain. *journal of orthopaedic & sports physical therapy* 2015;45(8):613-9.
  28. Torrente QM, Killingback A, Robertson C, Adds PJ. The effect of self-myofascial release on the pennation angle of the vastus medialis oblique and the vastus lateralis in athletic male individuals: an ultrasound investigation. *International Journal of Sports Physical Therapy* 2022;17(4):636.
  29. O'Brien TD, Reeves ND, Baltzopoulos V, Jones DA, Maganaris CN. Muscle-tendon structure and dimensions in adults and children. *Journal of anatomy* 2010;216(5):631-42.



## The comparison of the pennation angle of knee extensor muscles in young women with pronated foot posture and normal ones

Zinat Ashnagar PT.Ph.D.\*  
 Mohammad-Reza Hadian  
 PT.Ph.D.  
 Rahimeh Mahmoodi PT.Ph.D.

Department of Physiotherapy,  
 School of Rehabilitation, Tehran  
 University of Medical Sciences,  
 Tehran, Iran.

\*Corresponding author: Rehabilitation  
 faculty, Tehran University of Medical  
 Sciences, Pich-e-Shemiran, Enghelab  
 Street, Tehran, Iran.  
 Tel: +98-21-77533939  
 E-mail: z-ashnagar@sina.tums.ac.ir

### Abstract

Received: 15 Oct. 2023 Revised: 22 Oct. 2023 Accepted: 15 Nov. 2023 Available online: 22 Nov. 2023

**Background:** Foot posture is proposed as an important factor that may affect the lower limb alignment. Variations from the normal foot posture may contribute to musculoskeletal injuries of the lower extremity especially knee joint. Considering variations in foot posture and knee joint alignment, this study aimed to assess and compare pennation angles of the vastus medialis oblique (VMO), vastus medialis (VM) and vastus lateralis (VL) in women with pronated foot posture and normal ones.

**Methods:** This observational, case-control study was carried out on 31 women with pronated foot posture (foot posture index: 6-12) and 31 women with normal foot posture (foot posture index: 0-5) in the age range of 18 to 35 years old. Participants were recruited from female students of university communities using Non-probability Sampling method. Sampling was carried out from September 2019 up to February 2020 at the biomechanics laboratory of rehabilitation faculty of Tehran University of Medical Sciences. The pennation angle of VMO, VM and VL muscles was measured by using two dimensional. B-mode ultrasound imaging (USI) .A 7.5MHz linear transducer with 50mm footprint was used for the measurements. The ultrasound images were analyzed using Image J software. Three longitudinal scans were captured for each muscle pennation angle while the probe removed between each scan.

**Results:** The results of this study showed that there is no statistical significant difference between the pennation angles of VMO, VM and VL in women's foot posture compare to the normal ones ( $P>0.05$ ).

However, the results of intraclass correlation coefficient (ICC) of USI measurements showed "good" intrarater reliability for VMO (ICC=0.88), VM (ICC=0.87) and VL (ICC= 0.77) pennation angles.

**Conclusion:** Based on the results of this study, the pennation angle of knee extensor muscles (VMO, VM, and VL), which was measured in non-weight bearing, is not different in young women with pronated foot compared to the normal ones. In addition, USI demonstrated good reliability for measuring VMO, VM and VL pennation angles.

**Keywords:** quadriceps, pennation angle, pronated foot, ultrasonography.