

# بررسی کاربرد Short Barrel DHS در درمان شکستگی انترتروکانتریک

دکتر محمد تقی طهماسبی، دانشیار گروه ارتوپدی دانشگاه علوم پزشکی تهران

دکتر مجید سجادی ساروی، متخصص ارتوپدی

دکتر بهادر اعلمی هرنیدی، استاد گروه ارتوپدی دانشگاه علوم پزشکی تهران

## Evaluation Of Using Short Barrel DHS In Treatment Of Intertrochanteric Fractures ABSTRACT

Cut out or extrusion of the lag screw from the superior aspect of head and neck of the femur is one of the most common and devastating complications of the surgery of the intertrochanteric fractures with DHS. The exact cause of this complication is unknown, but it seems to be related to osteopenia, inappropriate position of lag screw inside head of the femur and inability of DHS to slide inside the barrel, which is the most ignored risk factor.

We used short barrel Dynamic Hip Screw (DHS) for fixation of the intertrochanteric fracture in Dimon and Hughston procedure in 16 patients with unstable fracture, from may to August 2000.

The only patient suffered from cut out is the one with static position of DHS in the center of the head. The other complications were delayed union in one, disengagement of the lag screw and side plate despite using compression screw, and one case of significant limb length discrepancy 6 months after surgery, mild limbing was the rule and the average of harris scores was 76.

We think that, it is possible to reduce the rate of cut out with choosing short barrel DHS instead of the standard one, while using short length lag screw.

**Key Words:** Short barrel dynamic hip screw, intertrochanteric fracture, unstable fracture

short barrel DHS و فیکساسیون با Dimon and Hughston قرار گرفتند.

با وجود استفاده از lag screw کوتاه ۷۰-۶۰ میلیمتری، در ۱۵ بیمار فضای کافی جهت لغزش lag screw در داخل barrel مهیا شد. تنها مورد cut out در این مطالعه، در بیماری بود که در آن DHS در وضعیت استاتیک در مرکز سر femur قرار داشت. یک مورد جدا شدن lag screw از barrel علیرغم استفاده از compression screw، یک مورد delayed union و یک مورد اختلاف طول قابل توجه دو اندام، از دیگر عوارض این عمل بودند. در بررسی عملکرد هیپ متوسط Harris score، ۷۶ بود. اغلب بیماران لنگش خفیفی داشته و از وسایل کمکی جهت راه رفتن استفاده می کردند.

## چکیده

بیرون زدن lag screw از قسمت فوقانی سر و گردن femur، از شایعترین و مخربترین عوارض عمل جراحی شکستگی انترتروکانتریک با DHS می باشد. علت دقیق این عارضه، مشخص نیست ولی آن را به عوامل متعددی نظیر استئوپنی، موقعیت نامناسب Lag screw در سر femur و همچنین عدم توانایی lag screw به لغزش در داخل barrel، نسبت می دهند که این عامل آخر بیشتر از سایر عوامل مورد غفلت جراحان قرار می گیرد.

از اردیبهشت ماه لغایت مرداد ماه ۱۳۷۹، تعداد ۱۶ بیمار مبتلا به شکستگی انترتروکانتریک ناپایدار با معدل سنی ۷۵/۴ سال، در بیمارستان دکتر شریعتی تحت عمل جراحی

## مقدمه

عمل جراحی به شیوه Dimon and Hughston صورت می گرفت (۵)، ولی ما بجای استفاده از DHS معمولی، از short barrel DHS همراه با compression screw دائمی استفاده می کردیم. زمان عمل جراحی از شروع انسزیون تا پایان بخیه ها، یادداشت می شد. همچنین میزان خون دریافتی در حین عمل و یا بعد از عمل ثبت می گردید. بعد از انجام عمل، در اولین فرصت اقدام به راه اندازی بیماران با کمک Walker می شد. بعد از جوش خوردن شکستگی و یا بعد از گذشت ۶ ماه از عمل، عملکرد هیپ بیماران با کمک Harris hip score مشخص می گردید.

## نتایج

از بین موارد، ۹ بیمار زن و ۷ بیمار مرد، با سن متوسط ۷۵/۴ سال و دامنه ۶۰ تا ۸۵ سال وارد مطالعه ما شدند. از این میان، ۸ بیمار مبتلا به شکستگی چهار قطعه ای بودند، ۶ بیمار شکستگی تروکانتر کوچک همراه با جابجایی و ۲ بیمار شکستگی تروکانتر بزرگ همراه با جابجایی، علاوه بر خط اصلی شکستگی داشتند. زمان عمل جراحی به طور متوسط ۷۵ دقیقه (۶۰ الی ۱۰۰ دقیقه) بود. بیماران به طور متوسط ۰/۹ واحد خون کامل و یا گلیبول فشرده (صفر الی ۲ واحد) در زمان عمل دریافت کرده و هیچکدام نیاز به دریافت خون، بعد از پایان عمل نداشتند. از ۱۶ بیمار فوق، ۱۳ بیمار در داخل بخش به صورت Partial weight bearing راه اندازی شد. زمان راه اندازی به طور متوسط در این ۱۳ بیمار، ۲/۴ روز بعد از عمل بوده است. از سه بیمار دیگر، یکی به علت آئزین صدری، توانایی راه رفتن نداشته و ۴ روز بعد از عمل فوت کرد. دیگری به علت اختلالات عصبی بعد از عمل، هیچگاه به طور مؤثری راه اندازی نشد و بیمار دیگر به علت شکستگی همزمان گردن جراحی بازو، به طور موقت با ویلچر راه اندازی شد. عفونت بعد از عمل، در هیچکدام از بیماران دیده نگردید. عوارض عمده بعد از عمل، شامل یک مورد جداسدن lag screw از پلاک جانبی علیرغم استفاده از compression screw و یک مورد delayed union بودند. بررسی عملکرد هیپ در ۱۲ بیمار باقیمانده با کمک Harris hip score انجام شد و متوسط نمره، ۷۶ با دامنه ۷۶/۶ الی ۸۰/۷ بدست آمد (۶). به غیر از ۲ نفر از بیماران که از درد خفیف هیپ شاکی بودند، دیگران از این بابت مشکلی نداشتند. نکته بارز در معاینه

شکستگی انترتروکانتریک فمور، از شایعترین شکستگی های افراد پیر می باشد که متأسفانه علیرغم شیوع زیاد، هنوز اختلاف نظرهای بسیار زیادی در مورد نحوه جراحی بیماران و نحوه جلوگیری از عوارض بعد از عمل در بین محققین وجود دارد. از میان وسایل مختلفی که جهت ثابت کردن این شکستگی بکار برده شده است، DHS هنوز به عنوان وسیله انتخابی شناخته می شود. اما استفاده از DHS در شکستگی های ناپایدار انترتروکانتریک، خالی از عارضه نمی باشد. بطوریکه در مطالعات مختلف بین ۱۶ الی ۲۳ درصد شکست کامل درمان (۳،۲،۱) که اغلب به علت بیرون زدن lag screw از قسمت فوقانی سرگردن فمور است، دیده می شود. علت دقیق این عارضه مشخص نیست، ولی عواملی نظیر استئوپروز شدید، قرار دادن lag screw در ناحیه قدامی فوقانی سرفمور، و عدم توانایی lag screw در لغزش را در بروز این عارضه دخیل می دانند (۴).

بنابراین در استفاده از DHS معمولی، DHS در وضعیت کاملاً استاتیک قرار خواهد گرفت. به نحوی که در تجربیات قبلی ما، علیرغم قرار دادن lag screw در مرکز سرفمور، میزان بالایی از cut out وجود داشت.

سؤال اصلی این است که آیا می توان با بهره گیری از short barrel DHS میزان این عارضه را در بیماران مبتلا به شکستگی ناپایدار انترتروکانتریک به میزان قابل قبولی رساند؟ (شکل ۱). همچنین آیا عملکرد هیپ بیماران بعد از انجام این عمل که در آن هیچ فیکساسیونی برای تروکانتر بزرگ انجام نمی شود، قابل قبول است؟

## مواد و روشها

از اردیبهشت ماه لغایت مرداد ماه ۱۳۷۹، تعداد ۱۶ بیمار مبتلا به شکستگی انترتروکانتریک فمور که حداقل ۶۰ سال سن داشتند، تحت این عمل قرار گرفتند. مشخصات مورد نظر ما برای انتخاب بیمار وجود شکستگی انترتروکانتریک ناپایدار به صورت ۴ قطعه ای و یا شکستگی با جابجایی در تروکانتر کوچک و یا شکستگی تروکانتر بزرگ، در بیمارانی با حداقل سن ۶۰ سال بود.

برخلاف نظر آقای Gargan که طولانی بودن و مشکل بودن عمل و خونریزی زیاد حین عمل را از مشکلات این عمل ذکر کرده اند، زمان متوسط ۷۵ دقیقه ای و میزان کم خون دریافتی توسط بیماران (۰/۹ واحد) که در مطالعه ما بدست آمد، نشان میدهد که می توان از این روش، در مواردی که به علت حال عمومی بیمار، انجام هرچه سریعتر عمل جراحی در شکستگی های ناپایدار مدنظر باشد، استفاده کرد.

در این مطالعه با استفاده از short barrel DHS بجای DHS معمولی، علیرغم استفاده از lag screw کوتاه ۷۰-۶۰ میلی متری، موفق شدیم در ۱۵ بیمار از مجموع ۱۶ بیمار خود، فضای لازم جهت لغزش lag screw در داخل barrel را ایجاد کنیم.

نکته جالب این بود که هیچکدام از ۱۵ بیمار فوق دچار عارضه cut out نشدند و تنها مورد این عارضه در مطالعه ما مربوط به بیماری بود که در آن DHS در وضعیت استاتیک قرار داشت. این مورد مطابق با یافته های آقای Gargan و همکارانش بوده و با توجه به اینکه اندکس TAD در این بیمار فقط ۱۵ میلی متر بود، با یافته های آقای Baumgaertner مطابقت ندارد (شکل ۲).

بیماری که در مطالعه ما دچار عارضه جداشدن lag screw از پلاک جانبی شد، بیمار دوم مطالعه بود (شکل ۳). علیرغم وجود یک شکستگی چهار قطعه ای، به علت درهم فرو رفتن قطعات شکسته در سمت داخل، ما موفق به جابجا کردن تته فمور به داخل نشدیم و بعد از عمل و راه اندازی بیمار، جابجایی قطعات شکسته صورت نگرفت. به این ترتیب علت دیگری برای عدم لغزش lag screw برای ما روشن شد و آن، فرو رفتن برجستگیهای ناحیه داخلی قطعه دیستال در قاعده گردن فمور می باشد. بعد از این تجربه، در صورت برخورد با این مشکل که در سه بیمار دیگر هم دیده شده، با کمک رونزور، این برجستگیهای استخوانی برداشته می شد و از آزادی کامل قطعه پروگزیمال، اطمینان حاصل می گردید. در بررسی عملکرد هیپ بیماران، نکته قابل توجه لنگش بیماران و نیاز آنها به وسایل کمکی جهت راه رفتن بود. این مسئله برای بیماران مسن ما، موجب نارضایتی نبود. اما این خود می تواند لزوم ثابت کردن تروکانتر بزرگ را در بیماران جوانتر یادآوری کند.

بیماران، لنگش خفیف تا متوسط و همچنین نیاز به استفاده از walker و یا عصا در ۱۱ بیمار بود. ۲ بیمار از walker و ۹ بیمار دیگر، از یک عصا جهت راه رفتن استفاده می کردند. اختلاف طول دو اندام، تنها در یک بیمار و به میزان ۳/۵ سانتیمتر دیده شد.

## بحث

در بین علل مختلفی که برای ایجاد عارضه cut out ذکر به عمل می آید، تأکید زیادی بر روی مکان نامناسب lag screw در سر فمور، به عنوان عامل اصلی ایجاد کننده این عارضه می شود (۴،۷).

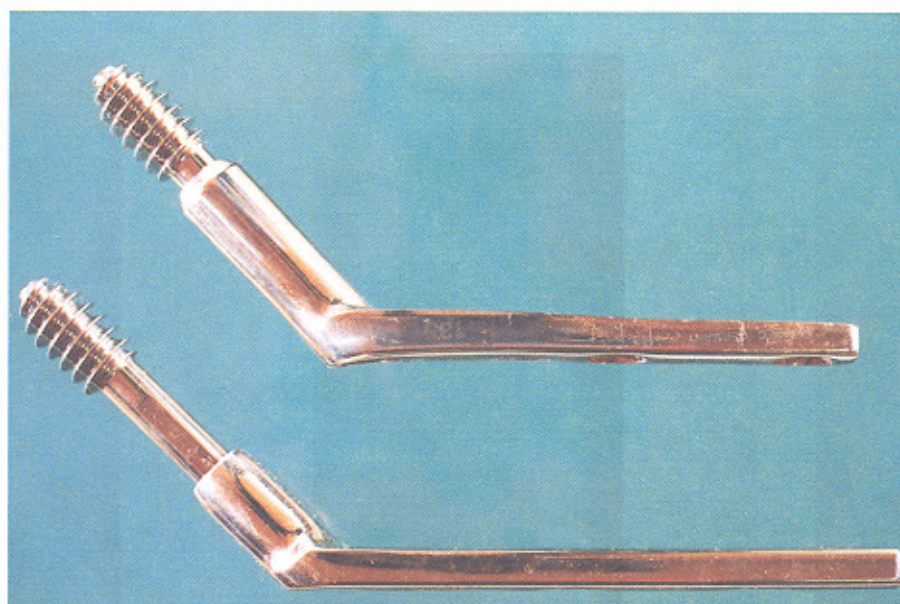
آقای Baumgaertner و همکارانش در همین رابطه، Tip Apex Distance (TAD) را معرفی کردند (۳). این اندکس از جمع کردن فاصله نوک lag screw تا قله سر فمور در گرافی رخ و نیمرخ هیپ، بعد از اصلاح بزرگنمایی بدست می آید. ایشان در هیچکدام از بیماران خود که اندکس TAD کمتر از ۲۵ میلیمتر داشتند، عارضه cut out را مشاهده نکردند.

از طرفی آقایان Simpson, Gundle, Gargan، ضمن توجه به اهمیت موقعیت lag screw در سر فمور، فاکتور مهم دیگری یعنی میزان توانایی لغزش lag screw در داخل barrel را مطرح کرده و توصیه می کنند که در موارد استفاده از lag screw کوتاهتر از ۸۵ میلی لیتر از short barrel DHS بجای DHS معمولی استفاده شود (۸).

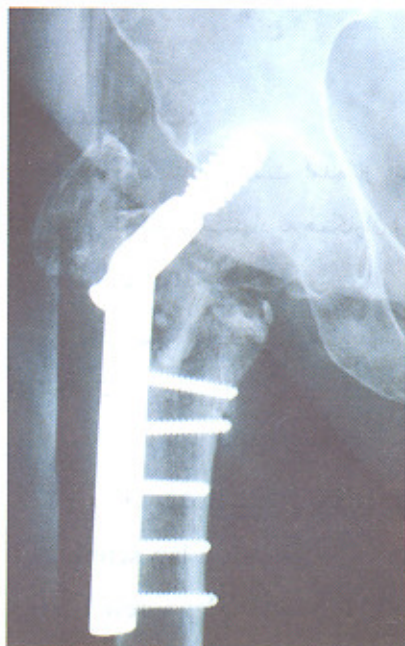ایشان در مطالعه خود ابتدا ۴۰ بیمار را تحت عمل medialization و فیکساسیون با DHS قرار داده و با ۲۰ درصد cut out در بین بیماران خود مواجه شدند، سپس با استفاده از short barrel DHS بجای DHS معمولی، در عمل ۲۰ بیمار دیگر تنها به یک مورد cut out برخورد کردند.

در رابطه با عمل Dimon and Hughston، همچنان اختلاف نظر زیادی در بین محققین وجود دارد. در حالی که Savathy و همکاران (۹) و همچنین Rueger و همکاران (۱۰) نتایج خوبی از این عمل گزارش می کنند، دیگران در مقایسه این عمل با جا اندازی آناومیک، نتایج ضعیفتر، طولانی تر بودن زمان عمل، خونریزی بیشتر حین عمل را به عنوان نقاط ضعف، یادآور می شوند (۴،۷،۸).

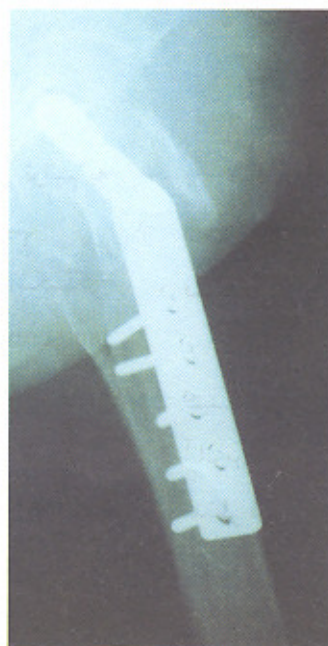



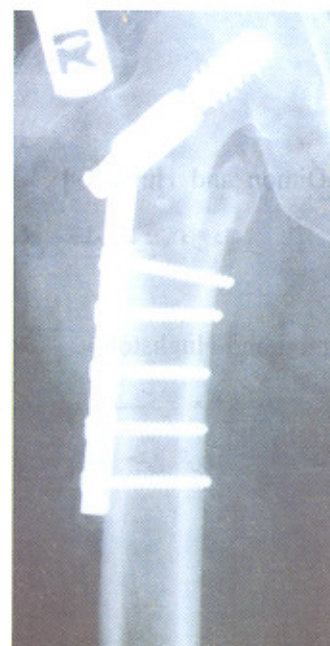شکل ۱- short barrel DHS و standard DHS هر دو با lag screw ۶۰ میلیمتری در وضعیت مشابه، در حالیکه nail در DHS نوع standard توانایی لغزش ندارد، در نوع short barrel ۱۵ میلیمتری می تواند لغزش داشته باشد.



ج

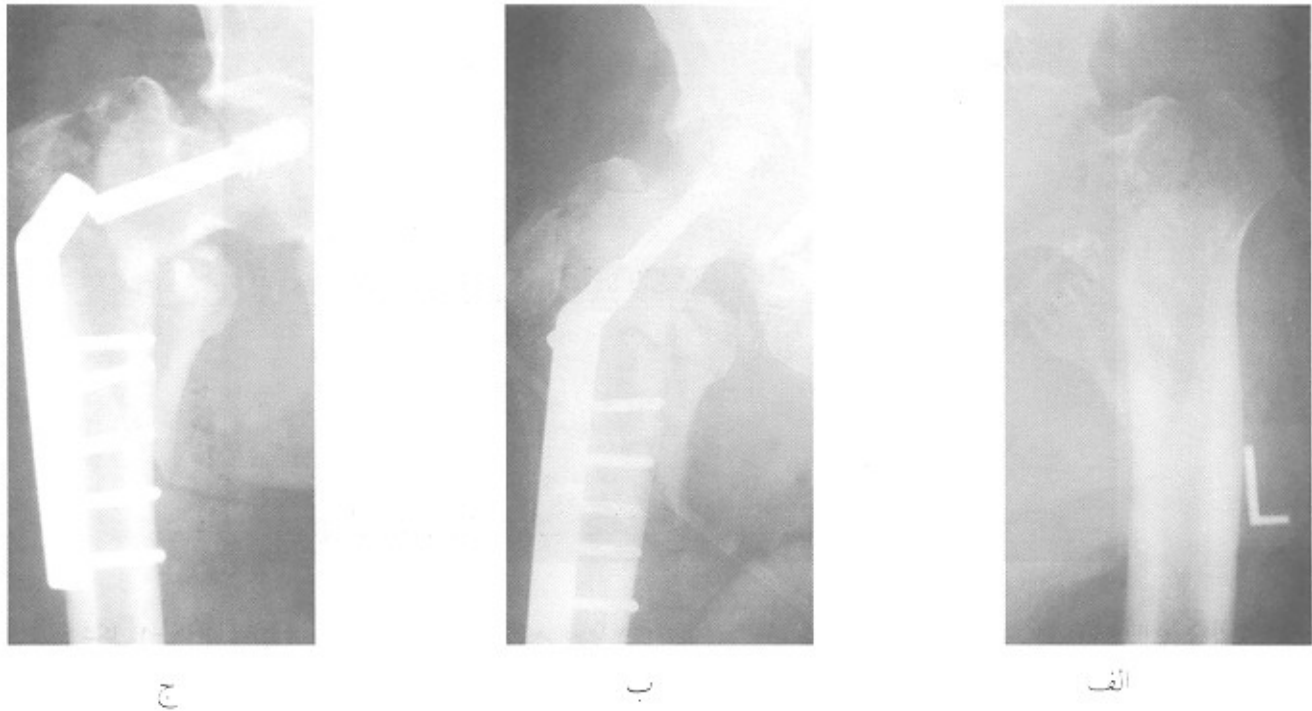


ب



الف

شکل ۲- الف و ب. رادیوگرافی رخ و نیمرخ بعد از عمل. Nail در مرکز سر femور قرار داشته و اندکس TAD، ۱۵ میلیمتر است اما DHS در وضعیت استاتیک قرار دارد. ج: ۲ ماه بعد، cut out اتفاق افتاد.



شکل ۳- الف: رادیوگرافی رخ هیپ قبل از عمل ب: رادیوگرافی رخ هیپ بعد از عمل ج: رادیوگرافی رخ هیپ بعد از جدا شدن lag screw از side palte

### پیشنهادات:

۳- اگر تصمیم دارید عمل Dimon and Hughston را انجام دهید، از قرار گرفتن سطح مقطع گردن در داخل کانال تنه فمور اطمینان حاصل کنید.

۴- تنها در بیماران مسن اقدام به Dimon and Hughston کنید. در بیماران جوانتر جهت حفظ عملکرد هیپ، جا اندازی آناتومیک و فیکساسیون تمام قطعات حتی تروکانتر بزرگ را مدنظر قرار دهید.

با توجه به نتایج بدست آمده از این مطالعه، می توانیم به نکات زیر به عنوان پیشنهاد به همکاران ارنوید اشاره کنیم:

۱- اگر از DHS جهت فیکساسیون شکستگی انترتروکانتریک استفاده می کنید، همواره برای یک lag screw کوتاه از پلاک جانبی ای استفاده کنید که طول barrel آن کوتاه باشد.

۲- در صورت استفاده از short barrel DHS، خطر جدا شدن lag screw از barrel افزایش می یابد، بنابراین مطمئن شوید که lag screw به قدر کافی در barrel فرو رفته است.

## منابع

1. Bannister G.C, Gilbson A.G.F, Ackroyd C.E, and Newman JH. The fixation and prognosis of Trochanteric fractures, A randomized prospective controlled trial. Clin Orthop 1990, 245: 242-246.
2. Simpson AH, Varty K, and Dodd C.A. Sliding Hip screw: mode of failure. Injury 1989; 20: 227-231.
3. Baumgaertner M.R, Curtin SL, Lindskey D.M, Keggi J.M. The value of the Tip-Apex distance in predicting failure of fixation of peritrochanteric fractures of the Hip. J. Bone Joint surg 1995, 77-A: 1058.
4. Delee J.C. Fractures and Dislocations of Hip in: Rockwood C.A, Green D.P, Bulcholz R.W, Heckman J.D (editors) Rockwood and Green's fractures in adults. Vol 2 Chapter 26, 4 th ed, USA, Lippincott-Roven, 1996, p: 1714-1739.
5. Dimon J.H, Hughston J.C. unstable intertrochanteric fractures of the hip. J.Bone joint surg, 1967, 49A: 440-450.
6. Harris W.H. Traumatic Arthritis of hip after dislocation and acetabular fractures: Treatment by mold arthroplasty. J. Bone joint surg June 1969; A, No. 4:51
7. Guyton JL. Fractures of hip. Acetabulum and Pelvis in: Canale, S.T[editor] campbell's operative orthopedics: 9 th edition 3 rd vol. USA, Mosby 1998. p: 2181-2281.
8. Gargan M.F, Gundle R, Simpson A.H. How effective are osteotomies for unstable intertrochanteric fractures?. J Bone joint surg Br 1994 Sep; 76(5): 789-92.
9. Savathy M.P, Mod Haven P. Omen M. Modified displacement and Valgus osteotomy for unstable intertrochanteric fractures". Inj 1997 Nov-Dec, 28(9-10); 604-5.
10. Rueger J.M, Sarnighausen A, Konold P, Linhart W. Valgisation osteotomy of unstable pertrochanteric femoral fracture". Unfallchirurgie 1993 Oct; 19(5): 289-97.