

بررسی نقش سونوگرافی در تشخیص لنف نودهای آگزیلاری بدخیم در بیماران مبتلا به سرطان پستان در بیماران مراجعه‌کننده به بیمارستان گلستان شهر اهواز

چکیده

دریافت: ۱۴۰۳/۰۱/۱۶ ویرایش: ۱۴۰۳/۰۱/۲۳ پذیرش: ۱۴۰۳/۰۲/۲۴ آنلاین: ۱۴۰۳/۰۳/۰۱

فاطمه خاکسارمدنی^۱، عظیم

معمدفر^{۲*}، محمد مومن غریبوند^۲

۱- واحد توسعه تحقیقات بالینی، بیمارستان گلستان، دانشگاه علوم پزشکی جندی شاپور اهواز، اهواز، ایران.

۲- گروه رادیولوژی، دانشکده پزشکی، دانشگاه علوم پزشکی جندی شاپور اهواز، اهواز، ایران.

زمینه و هدف: سرطان پستان یکی از شایع‌ترین سرطان‌ها در زنان و یکی از علل اصلی مرگ‌ومیر در سراسر جهان است. تعیین وضعیت لنف نودهای آگزیلاری بدون‌متاستاز دور دست، مهم‌ترین شاخص پیش‌آگهی در بیماران مبتلا به سرطان پستان است. سونوگرافی به‌عنوان یک روش تشخیصی غیرتهاجمی، به‌ویژه در ارزیابی بافت‌های متراکم پستان کاربرد دارد. این مطالعه با هدف ارزیابی دقت سونوگرافی در تشخیص لنف نودهای آگزیلاری بدخیم در بیماران مبتلا به سرطان پستان انجام شد.

روش بررسی: این مطالعه توصیفی-تحلیلی بر روی ۱۵۰ بیمار مبتلا به سرطان پستان که به بیمارستان گلستان اهواز از مهر ماه ۱۴۰۰ تا آبان ماه ۱۴۰۱ مراجعه کرده بودند، انجام شد. بیماران پس از معاینات اولیه و با استفاده از دستگاه سونوگرافی GE مدل S6 logic مورد ارزیابی قرار گرفتند. داده‌ها با استفاده از نرم‌افزار Stata تحلیل و حساسیت و ویژگی سونوگرافی با استفاده از نتایج پاتولوژی به‌عنوان استاندارد طلایی محاسبه شدند.

یافته‌ها: در این مطالعه، مشخص شد که ۷۷/۷٪ از بیماران دارای لنف نودهای متاستاتیک بودند، که نشان‌دهنده شیوع بالای متاستاز در جمعیت مطالعه‌شده است. حساسیت و ویژگی سونوگرافی در تشخیص لنف نودهای بدخیم به ترتیب ۸۶/۰۹٪ و ۵۱/۵۲٪ محاسبه شد. نتایج همچنین نشان داد که لنف نودهایی با ویژگی‌های رادیولوژیک بدخیمی، به‌طور معناداری با نتایج پاتولوژیک مثبت همبستگی داشتند.

نتیجه‌گیری: سونوگرافی می‌تواند به‌عنوان یک ابزار ارزشمند در تشخیص لنف نودهای آگزیلاری بدخیم در بیماران مبتلا به سرطان پستان مورداستفاده قرار گیرد. با این حال، برای تعیین دقیق‌تر نقش سونوگرافی در مدیریت این بیماران نیاز به تحقیقات بیشتری است.

کلمات کلیدی: لنف نود آگزیلاری، سرطان پستان، پاتولوژی، سونوگرافی.

* نویسنده مسئول: اهواز، دانشگاه علوم پزشکی

جندی شاپور اهواز، دانشکده پزشکی، گروه رادیولوژی.

تلفن: ۰۶۱-۳۳۲۰۴۳۴

E-mail: azexious@yahoo.com

مقدمه

سال ۲۰۱۸ جان خود را بر اثر سرطان سینه از دست دادند و تقریباً ۲/۰۹ میلیون مورد تازه تشخیص داده شده وجود داشت.^۳ همچنین تعداد بیمارانی که در سال ۲۰۲۰ به‌دلیل سرطان سینه در سراسر جهان فوت کردند، ۶۸۵۰۰۰ نفر بود.^۴ در ایران نیز ۱۶۹۶۷ مورد جدید و ۴۸۱۰ مرگ در اثر این بیماری در سال ۲۰۲۰ تخمین زده شده است.^۵ ریسک فاکتورهایی از جمله: سن،

سرطان پستان یک نگرانی جهانی برای سلامت عمومی در نظر گرفته می‌شود.^۱ سرطان با ۱۰۰۰۰۰۰۰ مرگ سالانه دومین عامل مرگ‌ومیر در سراسر جهان است که شایع‌ترین نوع سرطان در زنان و دلیل اصلی مرگ آنها بر اثر سرطان است.^۲ حدود ۶۳۰۰۰۰ زن در

می‌دهد که توده را به‌عنوان بیوپسی مشکوک و تضمینی نشان می‌دهند.^{۱۴} سونوگرافی یک روش تشخیصی به‌ویژه مفید در بافت متراکم پستان است که اغلب سرطان‌های پستان را که در ماموگرافی مبهم هستند، شناسایی می‌کند. علاوه بر این، در صورت نیاز به بیوپسی، اولتراسوند ابزار تصویربرداری ایده‌آل برای هدایت روش‌های بعدی است و کاربرد آن در تشخیص سرطان پستان را بیشتر می‌کند.^{۱۵} اولتراسونوگرافی با دارا بودن تمام خصوصیات فوق می‌تواند راهی جدید به سوی سهولت تشخیص برای بیمار و همچنین سیستم تشخیصی و درمانی مرتبط بگشاید و به کارگیری از آن نه تنها می‌تواند در بیماران تازه تشخیص داده شده، یک انتخاب خوب باشد بلکه به‌ویژه در بیماران شناخته شده سرطان پستان که به لحاظ روانی و اغلب اقتصادی در وضعیت خوبی نمی‌باشند، بسیار راهگشا خواهد بود.^{۱۶}

این روش‌ها در بیماران با لنفادنوپاتی و تشخیص انواع متاستاتیک مطابق با معیارهای موجود سونوگرافیک (شامل سایز و مورفولوژی لنف نود و میزان و توزیع عروقی آن) شاید بتواند از بیوپسی‌های مکرر و آزاردهنده و همچنین جراحی‌های وسیع ناحیه و عوارض آن بکاهد و بتواند پروتکل‌های جراحی بیماران را به گونه‌ای تغییر دهد که بیشترین کمک درمانی و کمترین آسیب را برای بیمار داشته باشد و در بیماران با لنفادنوپاتی‌های راکتیو نیاز به جراحی‌های وسیع لنفادنکتومی و عوارض آن برطرف می‌گردد و باعث کاهش هزینه‌های درمانی بیمار می‌گردد.^{۱۷-۱۴}

اکثریت مطالعات انجام شده به این نتیجه رسیده بودند که ترکیبی از معیارهای سونوگرافیک به روش معمولی می‌تواند تعیین‌کننده مناسبی برای بدخیم بودن لنف نودهای آگزیلاری درگیر باشد و البته در برخی مطالعات استفاده از این روش در تشخیص موارد منفی و همچنین لنف نودهای آگزیلاری غیرقابل لمس توصیه نشده است (به دلیل ارزش اخباری منفی پایین).^{۱۵-۱۸}

با این توضیحات و باتوجه به افزایش مورتالیتی و حساسیت‌های ویژه بیماری و همچنین عدم انجام مطالعه مشابه در کشور، این مطالعه با هدف بررسی نقش سونوگرافی در تشخیص لنف نودهای آگزیلاری بدخیم در بیماران مبتلا به سرطان پستان در بیماران مراجعه‌کننده به بیمارستان گلستان شهر اهواز از آغاز مهر ماه سال ۱۴۰۰ تا آبان ۱۴۰۱ انجام گرفت.

سابقه خانوادگی سرطان، سابقه سقط، سبک زندگی، داروهای ضدبارداری و عوامل محیطی، به سرطان پستان نسبت داده شده‌اند.^{۳،۴} عود یا متاستاز سرطان پستان به‌طور شایع به صورت لنفادنوپاتی موضعی یا ناحیه‌ای تظاهر می‌کند. همچنین می‌تواند از طریق جریان خون به مکان‌های دور دست مثل استخوان، پوست، ریه، مغز، مننژ و سطح پریتونئال متاستاز بدهد.^۶

وضعیت لنف نودهای آگزیلاری، در صورت عدم وجود متاستازهای دور دست، تنها مهمترین عامل پیش‌بینی کننده بقا در بیماران سرطان پستانی است و همچنین برای تعیین مرحله‌بندی، پیش‌بینی و تعیین درمان بهینه برای سرطان پستان مهم است. متاستاز لنف نودهای آگزیلاری، در بین ۴۰٪-۳۰٪ بیماران سرطان پستان اتفاق می‌افتد.^{۷،۸}

معاینه‌ی بالینی به تنهایی روشی حساس و قابل‌اعتماد برای تعیین وضعیت غدد لنفاوی نیست، چون که لنف نودهای متاستاتیک اغلب قابل لمس نیستند و ممکن است با لنف نودهای واکنشی اشتباه گرفته شوند.^{۹،۸}

روش‌های تصویر برداری غیرتهاجمی برای پیش‌بینی وضعیت لنف نودهای آگزیلاری پیش از جراحی استفاده شده است. سونوگرافی نسبت به ماموگرافی، CT و MRI برای تشخیص متاستازهای نود آگزیلاری دارای دقت تشخیصی بالاتری است.

از میان روش‌های تصویر برداری، سونوگرافی به‌طور فراوانی مورد بررسی و تحقیق قرار گرفته است، به دلیل آنکه ماهیت آن غیرتهاجمی است و برای ارزیابی آگزیلاری، استفاده از آن آسان و سهل است.^{۱۰-۱۲}

سونوگرافی پستان، که در تنظیمات با منابع بالا برای تکمیل ماموگرافی در سناریوهای بالینی خاص استفاده می‌شود، یک جایگزین بالقوه مناسب برای تشخیص زودهنگام سرطان پستان در برخی مناطق با منابع محدود آرایه می‌کند، زیرا قابل حمل است، هزینه کمتری نسبت به ماموگرافی دارد و به‌عنوان روش تکمیلی برای ماموگرافی به کار می‌رود.^{۱۳}

طیف وسیعی از کاربردهای بالینی ثابت کرده است که سونوگرافی پستان یک ابزار فوق العاده موثر برای تصویربرداری از ناهنجاری‌های قابل لمس در پستان است. این روش توده‌های کیستیک را از توده‌های جامد متمایز می‌کند و آن دسته از ویژگی‌های توده‌های جامد را نشان

روش بررسی

نقطه برش (Optimal cut-point) برای اندازه ضخامت کورتکس با استفاده از منحنی ROC و نتایج پاتولوژی بیماران انجام گرفت. سپس شاخص‌های حساسیت، ویژگی و ناحیه زیر منحنی (AUC) با فاصله اطمینان ۹۵٪ برای نقطه برش محاسبه گردید. همچنین برای توافق بین نتایج سونوگرافی (مورفولوژی لنف نود) و نتایج پاتولوژی بیماران از شاخص‌های حساسیت و ویژگی استفاده گردید. داده‌ها با استفاده از (Stata software, version 14, StataCorp, USA) مورد تجزیه و تحلیل قرار گرفتند. برای تمامی آزمون‌های آماری ($P < 0.05$) از نظر آماری معنادار در نظر گرفته شد.

یافته‌ها

در این بررسی ۱۵۰ زن مبتلا به سرطان پستان با غدد لنفاوی نگهبان زیر بغل و تحت سونوگرافی وارد مطالعه شدند. میانگین سنی بیماران، $47/94 \pm 14/03$ سال با دامنه سنی ۲۱-۸۲ سال بود. میانگین ضخامت کورتکس (نمای کورتیکال لنف نود) در سونوگرافی افراد $4/38 \pm 1/53$ سال با دامنه یک تا هشت میلی‌متر بود. همچنین میانگین اسکور هیستولوژی $5/1 \pm 1/14$ (با دامنه دو تا هشت) در بیماران به دست آمد (جدول ۱).

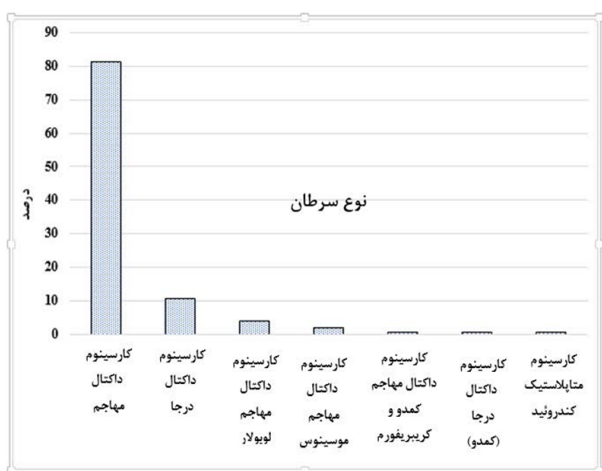
جدول ۱: توصیف متغیرهای سن، ضخامت کورتکس و اسکور هیستولوژی در بیماران مبتلا به سرطان پستان

متغیرهای مختلف	میانگین \pm انحراف معیار	حداقل	حداکثر
سن (سال)	$47/94 \pm 14/03$	۲۱	۸۲
ضخامت کورتکس (میلی‌متر)	$4/38 \pm 1/53$	۱	۸
اسکور هیستولوژی	$5/1 \pm 1/14$	۲	۸

دیامتر طولی اندازه لنف نود در $54/35\%$ از افراد بیشتر از ۲۰ میلی‌متر بود. بیشترین فراوانی مورفولوژی لنف نود مربوط به AB NL 78% بود. 22% از بیماران متاستاز داشتند. بیشترین گرید بیماری

این مطالعه از نوع توصیفی-تحلیلی است و بر روی تمام زنانی که سرطان پستان تشخیص داده شده به روش نمونه پاتولوژیک مثبت از توده پستانی داشته‌اند، ولی تحت عمل جراحی ماستکتومی توتال و لنفادنکتومی قرار نگرفته‌اند انجام گرفت. تمامی بیماران در هنگام غربالگری و تشخیص ابتدا با دستگاه سونوگرافی GE مدل S6 logic و با پروب خطی (۱۲ تا ۱۰ مگاهرتز) تحت سونوگرافی معمولی پستان و ناحیه آگزیلاری هر دو سمت قرار گرفته‌اند و در صورت وجود لنفادنوپاتی از نظر معیارهای بدخیمی لنف نودهای آگزیلاری بررسی شده‌اند. معیارهای ورود بیماران، بیماران مبتلا به سرطان پستان، بیماران با ویژگی‌های تومور اولیه سونوگرافی ثبت شده و وضعیت ALN بیماران مبتلا به سرطان پستان اولیه که پس از بیوپسی یا برداشتن که توسط پزشک متخصص تایید شده باشد. معیارهای خروج بیماران، بیمارانی که پیش از معاینه اولتراسوند جراحی، شیمی درمانی یا رادیوتراپی را برای ضایعه بدخیم همان طرف یا طرف مقابل یا متاستازهای دور دست قبول نکردند. بیماران با توده پستان خوش‌خیم یا متاستاتیک، بیمارانی که موارد منع مصرف برای استفاده از مواد حاجب اولتراسوند داشتند، بیماران با سابقه قبلی جراحی زیر بغل یا رادیوتراپی برای سرطان پستان همان طرف یا طرف مقابل و عمل جراحی ناخواسته زیر بغل و بیماران با ضایعات چند کانونی یا بیماری‌های دو طرفه.

معاینه سونوگرافی، در بازه زمانی سال ۱۴۰۱-۱۴۰۰، ۱۶۴ بیمار جهت سونوگرافی کنترل و نمونه‌برداری به بیمارستان گلستان شهر اهواز مراجعه کردند که در مجموع ۱۴ بیمار به علت سابقه قبلی جراحی ماستکتومی و لنفادنکتومی از مطالعه خارج شدند و در نهایت ۱۵۰ بیمار مبتلا به سرطان پستان مورد بررسی قرار گرفتند. معیارهای سونوگرافیک در روش سونوگرافی معمولی اندازه دیامتر عرضی لنف نود، مورفولوژی لنف نود، وجود غیرقرینگی کورتیکال در لنف نود و افزایش ضخامت کورتیکال بوده است. تجزیه و تحلیل آماری، برای توصیف متغیرهای کمی میانگین و انحراف معیار و برای متغیرهای کیفی نیز تعداد (درصد) گزارش شد. برای ارتباط بین متغیرهای کمی و کیفی و نوع سرطان پستان در زنان مبتلا به ترتیب از آزمون‌های t-test و Chi-squared test استفاده گردید. همچنین محاسبه بهترین



نمودار ۱: فراوانی نوع سرطان در بیماران مبتلا به سرطان پستان

حساسیت و ویژگی سونوگرافی، با در نظر گرفتن نتایج پاتولوژی در بیماران مبتلا به سرطان پستان به عنوان استاندارد طلایی، حساسیت و ویژگی برای سونوگرافی به ترتیب به ترتیب ۸۶/۰۹٪ و ۵۱/۵۲٪ به دست آمد (جدول ۴).

بحث

این مطالعه بر روی ۱۵۰ زن مبتلا به سرطان پستان با غدد لنفاوی نگهبان زیر بغل و تحت سونوگرافی انجام شد. نتایج نشان داد ۷۰/۷۷٪ از بیماران لنف نود متاستاتیک داشتند. بیشترین گرید بیماری مربوط به گرید یک (۳۵/۳۸٪) و کمترین مربوط به گرید سه (۳/۰۸٪) بود. بیشترین نوع سرطان در افراد مربوط به Invasive ductal carcinoma (۶۷/۸۰٪) بود. نوع سرطان در ۱۰/۶۷٪ (۱۶ نفر) بیماران DCIS بود براساس نتایج میانگین سن در گروه DCIS، ۴۵±۲۰/۱۴ سال و در سایر بیماران ۴۸±۱۴/۲۵ سال بود. این مطالعه نشان داد که سونوگرافی با حساسیت ۸۶/۰۹٪ و ویژگی ۵۱/۵۲٪ می تواند ابزاری مفید برای تشخیص لنفادهای زیر بغلی بدخیم در بیماران مبتلا به سرطان پستان باشد. استفاده از سونوگرافی در کنار معاینه فیزیکی می تواند به کاهش نیاز به بیوپسی و افزایش دقت تشخیص کمک کند.

مربوط به گرید یک (۳۵/۳۸٪) و کمترین مربوط به گرید سه (۳/۰۸٪) بود (جدول ۲). بیشترین نوع سرطان در افراد مربوط به Invasive ductal carcinoma (۸۱/۳۳٪) بود. نوع سرطان در ۱۰/۶۷٪ (۱۶ نفر) بیماران DCIS بود (نمودار ۱).

براساس نتایج میانگین سن در گروه DCIS، ۴۵±۲۰/۱۴ سال و در سایر بیماران ۴۸±۱۴/۲۵ سال بود. میانگین ضخامت کورتکس در افراد دارای DCIS، ۲۳/۱±۸۲/۴ میلی متر و در سایر بیماران ۴/۳۵±۱/۵۵ میلی متر به دست آمد، اما این تفاوت از نظر آماری معنادار نبود (P>۰/۰۵).

براساس اندازه لنف نود، ۶۶/۶۷٪ از گروه DCIS دیامتر طولی مساوی و بیشتر از ۲۰ میلی متر داشتند که این درصد در سایر بیماران ۴۳/۶۸٪ بود، اما از نظر آماری معنادار نبود (P=۰/۱۲۶) از نظر مورفولوژی لنف نود، در بیماران با DCIS، ۵۰٪ AB NL و در سایر بیماران ۸۱/۳۴٪ AB NL بودند و این تفاوت از نظر آماری معنادار بود (P=۰/۰۰۴) همچنین فراوانی متاستاز در بیماران DCIS به طور معناداری کمتر از سایر بیماران بود (۴۳/۷۵٪ در مقابل ۸۱/۸۲٪) (جدول ۳) (P=۰/۰۰۱).

جدول ۲: فراوانی متغیرهای مربوط به سونوگرافی در بیماران مبتلا به سرطان پستان

متغیرهای مختلف	تعداد	درصد
اندازه لنف نود		
دیامتر طولی کمتر از ۲۰ میلی متر	۷۵	۵۴/۳۵٪
دیامتر طولی مساوی و بیشتر از ۲۰ میلی متر	۶۳	۴۵/۶۵٪
مورفولوژی لنف نود		
نرمال	۳۳	۲۲/۰۰٪
غیرنرمال	۱۱۷	۷۸/۰۰٪
متاستاز		
مثبت	۱۱۵	۷۷/۷۰٪
منفی	۳۳	۲۲/۳۰٪
Grade		
۱	۸۵	۶۵/۳۸٪
۲	۴۱	۳۱/۵۴٪
۳	۴	۳/۰۸٪

جدول ۳: توزیع و فراوانی متغیرهای مختلف بر حسب نتایج پاتولوژی در بیماران مبتلا به سرطان پستان

متغیرهای مختلف	DCIS n=۱۶	سایر n=۱۳۴	P *
سن (سال)	۴۵/۲۰±۱۴/۴۴	۴۸/۲۵±۱۴/۰۰	۰/۴۲۵
ضخامت کورتکس (میلی متر)	۴/۸۲±۱/۲۳	۴/۳۵±۱/۵۵	۰/۵۱۶
متغیرهای مختلف اندازه لثف نود		تعداد (درصد)	P **
دیامتر طولی کمتر از ۲۰ میلی متر	۴(۳۳/۳۳)	۷۱(۶۵/۳۵)	۰/۱۲۶
دیامتر طولی مساوی و بیشتر از ۲۰ میلی متر	۸(۶۶/۶۷)	۵۵(۴۳/۶۵)	
مورفولوژی لثف نود			
نرمال	۸(۵۰/۰۰)	۲۵(۱۸/۶۶)	۰/۰۰۴
غیرنرمال	۸(۵۰/۰۰)	۱۰۹(۸۱/۳۴)	
متاستاز			
مثبت	۷(۴۳/۷۵)	۱۰۸(۸۱/۸۲)	۰/۰۰۱
منفی	۹(۵۶/۲۵)	۲۴(۱۸/۱۸)	

* با استفاده از t-test، ** با استفاده از آزمون Chi-square

جدول ۴: حساسیت و ویژگی سونوگرافی بر حسب نتایج پاتولوژی در بیماران مبتلا به سرطان پستان

شاخص‌ها	درصد	۹۵٪ فاصله اطمینان
حساسیت	٪۸۶/۰۹	۷۸/۳۹-۹۱/۸۳
ویژگی	٪۵۱/۵۲	۳۳/۵۴-۶۹/۲۰
ارزش اخباری مثبت	٪۸۶/۰۹	۷۸/۳۹-۹۱/۸۳
ارزش اخباری منفی	٪۵۱/۵۲	۳۳/۵۴-۶۹/۲۰

پستان آنها کارسینوم داخل مجاری بود. هشت بیمار در نواحی دیستال متاستاز داشتند این مطالعه نشان داد که سونوگرافی و الاستوگرافی از حساسیت و ویژگی بالایی در تشخیص غدد لنفاوی متاستاتیک برخوردار هستند.^{۳۳} مطالعه Singh و همکاران با هدف ارزیابی امکان سنجی و دقت تشخیصی سونوگرافی پیش از عمل با هدایت اولتراسوند غدد لنفاوی زیر بغل در بیماران مبتلا به کارسینوم پستان بر روی ۸۸ نمونه با میانگین سنی میانگین سنی ۴۵/۴۸±۱۰/۹۸ انجام شد. کمترین گرید مربوط به گرید سه بیماری بود و بیشترین نوع

مطالعه Riedel و همکاران هدف دقت تشخیصی مرحله‌بندی زیر بغل با سونوگرافی در بیماران اولیه سرطان پستان انجام شد. در این مطالعه در مجموع، ۶۱۱ بیمار با ۶۲۲ زیر بغل با میانگین سنی ۵۶ سال مورد بررسی قرار گرفتند، بیشترین نوع سرطان invasive-ductal با ۸۶٪ گزارش شد.^{۳۴} مطالعه Jalili و همکاران با هدف بررسی نقش سونوگرافی و الاستوگرافی در افتراق غدد لنفاوی خوش خیم از بدخیم در بیماران مبتلا به سرطان پستان بر روی ۵۰ نمونه با میانگین سنی بیماران ۴۸/۵۴±۱۰/۵۸ انجام شد. آسیب شناسی عمده توده

رادیولوژیکی کارسینوم میکروپاپیلاری مهاجم پستان و غدد لنفاوی زیر بغل انجام شد در این مطالعه پیامد پاتولوژیک غدد لنفاوی زیر بغل در ۲۷ بیمار با یافته‌های سونوگرافی همبستگی داشت.^{۲۹} مطالعه Skarping و همکاران با هدف پیش‌بینی وضعیت پاتولوژیک غدد لنفاوی زیر بغل با سونوگرافی به دنبال درمان نئوادجوانت برای سرطان پستان انجام شد در این مطالعه نیز بررسی پاتولوژی و نتایج سونوگرافی در تشخیص و درمان کمک کننده بودند.^{۱۵} مطالعه Han و همکاران با هدف مدل پیش‌بینی گره لنفاوی با ویژگی‌های سونوگرافی آزمایشگاهی برای متاستاز غدد لنفاوی سرطان پستان انجام شد. در این مطالعه مدل پیش‌بینی متاستاز براساس ویژگی‌های اولتراسوند و آسیب‌شناسی هر غدد لنفاوی ارزش پیش‌بینی خوبی برای متاستاز به غدد لنفاوی دارد.^{۳۰} مطالعه Du و همکاران نشان داد پیش‌بینی‌های بالینی پیش از جراحی با نتایج سونوگرافی مطابقت داشت.^{۳۱}

باتوجه به نتایج به‌دست آمده از این پژوهش با در نظر گرفتن نتایج پاتولوژی در بیماران مبتلا به سرطان پستان به‌عنوان استاندارد طلایی، حساسیت و ویژگی برای سونوگرافی به ترتیب ۸۶/۰۹٪ و ۵۱/۵۲٪ گزارش شد. مطالعه Riedel و همکاران با هدف تشخیصی مرحله‌بندی زیر بغل با سونوگرافی در بیماران اولیه سرطان پستان انجام شد حساسیت و ویژگی سونوگرافی در این مطالعه ۵۳/۳٪ و ۹۳/۶٪ گزارش شد.^{۳۲} مطالعه Shao و همکاران با هدف ارزش تشخیصی استفاده از سونوگرافی پستان پیش از عمل و ویژگی‌های بالینی پاتولوژیک برای پیش‌بینی بار غدد لنفاوی زیر بغل در سرطان تهاجمی اولیه پستان بر روی ۱۲۴۷ بیمار انجام شد در این مطالعه از یافته‌های پاتولوژیک به‌عنوان استاندارد طلایی استفاده شد نتایج نشان داد ویژگی‌های سونوگرافی پستان و ویژگی‌های آسیب‌شناسی بالینی پیش‌بینی‌کننده بهتری برای بار بالای غدد لنفاوی در سرطان تهاجمی اولیه پستان هستند و این پیش‌بینی به ایجاد برنامه‌های درمانی موثرتر کمک می‌کند.^{۳۳}

مطالعه jalili و همکاران با هدف نقش سونوگرافی در افتراق غدد لنفاوی خوش‌خیم از بدخیم در بیماران مبتلا به سرطان پستان بر روی ۵۰ نمونه انجام گرفت. این مطالعه نشان داد که سونوگرافی از حساسیت و ویژگی مناسبی در تشخیص غدد لنفاوی متاستاتیک برخوردار است، در این مطالعه حساسیت و ویژگی سونوگرافی ۵۳/۳۳٪ و ۹۵٪ گزارش شد.^{۳۳}

سرطان invasive Ductal carcinoma با ۹۸٪ گزارش شد USG می‌تواند غدد لنفاوی غیرقابل‌لمس زیر بغل را تشخیص دهد و FNAC می‌تواند حساسیت و ویژگی این تکنیک را افزایش دهد که این روش را در تشخیص متاستازهای زیر بغل در بیماران BC بسیار امیدوارکننده می‌کند.^{۲۴}

در این مطالعه از نظر مورفولوژی لنف نود، در بیماران با DCIS، ۵۰٪ AB NL و در سایر بیماران ۸۱/۳۴٪ AB NL بودند و این تفاوت از نظر آماری معنادار بود ($P=۰/۰۰۴$).

باتوجه به تشخیص زودهنگام و درمان‌های متعدد موجود علیه سرطان سینه، میزان مرگومیر کاهش یافته است. با این حال، متاستازهای دور غیرمعمول نیستند و برای زنان مبتلا به سرطان پستان پیشرفته، میانگین زمان بقا دو تا سه سال است.^{۲۵، ۲۶} Ignatov و همکاران عود را در بیماران مبتلا به سرطان پستان بررسی کردند، آنها دریافتند که TNBC و HER2 بالاترین میزان عود موضعی و منطقه‌ای را داشتند، به ترتیب ۷/۵٪ و ۳/۴٪ برای HER2 و ۷/۶٪ و ۳/۳٪ برای TNBC علاوه بر این، نویسندگان دریافتند که، حتی اگر میزان عود برای زیرگروه‌های مجرای و مجرای B در ابتدا کم بود، عود می‌تواند حتی پس از ۱۰ سال رخ دهد. این داده‌ها نشان می‌دهد که انواع زیرمجموعه سرطان پستان با الگوی متفاوت و زمان عود مرتبط است و این عوامل باید در طول تصمیم‌گیری درمان در نظر گرفته شوند.^{۲۷}

مطالعه Shaaban و همکاران در سال ۲۰۲۲ بر روی ۵۲۱ بیمار مبتلا به سرطان پستان انجام گرفت و فراوانی لنف نود متاستاتیک در بیماران DCIS کمتر از سایرین گزارش شد.^{۲۸}

در این مطالعه فراوانی لنف نود متاستاتیک در بیماران DCIS به طور معناداری کمتر از سایر بیماران بود (۴۳/۷۵٪ در مقابل ۸۱/۸۲٪) ($P=۰/۰۰۱$).

در حال حاضر، ارزیابی زیر بغل بیماران مبتلا به سرطان پستان پیش از عمل عمدتاً با روش‌های تصویربرداری انجام می‌شود که در این میان سونوگرافی، بیشترین استفاده را دارند. به‌طور کلی نتایج حاصل از این پژوهش نشان داد لنف نودهای که از نظر رادیولوژی معیار بدخیم داشتند (معنادار شدن مورفولوژی غیرطبیعی لنف نود) و رادیولوژیست احتمال متاستاز را داده بود جواب پاتولوژی هم مثبت بود و شک بالینی رادیولوژیست به چنین لنف نودهایی درست بود. مطالعه Kubota و همکاران با هدف ویژگی‌های تصویربرداری

دقیق سونوگرافی در مدیریت این بیماران نیاز به تحقیقات بیشتری است.

سپاسگزاری، این مقاله حاصل پایان نامه تحت عنوان "بررسی نقش سونوگرافی در تشخیص لنف نودهای آگزیلاری بدخیم در بیماران مبتلا به سرطان پستان در بیماران مراجعه‌کننده به بیمارستان گلستان شهر اهواز از سال ۱۴۰۰ تا ۱۴۰۱" در مقطع تخصص در سال ۱۴۰۲ با کد U-02410 می‌باشد که با حمایت دانشگاه علوم پزشکی جندی شاپور اهواز اجرا شده است.

نتیجه‌گیری، در نهایت، نتایج حاصل از این پژوهش نشان داد که لنف‌نودهایی که از نظر رادیولوژی معیارهای بدخیمی را داشتند و رادیولوژیست احتمال متاستاز را در آنها مطرح کرده بود، در بررسی پاتولوژی نیز تایید شدند و شک بالینی رادیولوژیست در مورد این لنف‌نودها صحیح بود.

براساس یافته‌های این مطالعه، سونوگرافی می‌تواند ابزار ارزشمندی برای تشخیص غدد لنفاوی بدخیم زیر بغل در بیماران مبتلا به سرطان پستان باشد، اما برای تایید این موضوع و تعیین نقش

References

- Aldhaeabi MA, Alzoubi K, Almoneef TS, Bamatraf SM, Attia H, Ramahi OM. Review of Microwaves Techniques for Breast Cancer Detection. *Sensors* 2020;20(8):2390.
- Nassif AB, Talib MA, Nasir Q, Afadar Y, Elgendy O. Breast cancer detection using artificial intelligence techniques: A systematic literature review. *Artificial intelligence in medicine* 2022;127:102276.
- Bray F, Ferlay J, Soerjomataram I, Siegel RL, Torre LA, Jemal A. Global cancer statistics 2018: GLOBOCAN estimates of incidence and mortality worldwide for 36 cancers in 185 countries. *CA Cancer J Clin* 2018;68(6):394-424.
- Kratkiewicz K, Pattyn A, Alijabbari N, Mehrmohammadi M. Ultrasound and photoacoustic imaging of breast cancer: clinical systems, challenges, and future outlook. *Journal of clinical medicine* 2022;11(5):1165.
- Arnold M, Morgan E, Rumgay H, Mafra A, Singh D, Laversanne M, et al. Current and future burden of breast cancer: Global statistics for 2020 and 2040. *Breast* 2022;66:15-23.
- Abbaci M, Conversano A, Karimi M, Mathieu M-C, Rouffiac V, De Leeuw F, et al. Near-Infrared Fluorescence Axillary Reverse Mapping (ARM) Procedure in Invasive Breast Cancer: Relationship between Fluorescence Signal in ARM Lymph Nodes and Clinical Outcomes. *Cancers* 2022;14(11):2614.
- Maxwell F, de Margerie Mellon C, Bricout M, Cauderlier E, Chapelier M, Albiter M, Bourrier P, Espié M, De Kerviler E, De Bazelaire C. Diagnostic strategy for the assessment of axillary lymph node status in breast cancer. *Diagnostic and interventional imaging* 2015;96(10):1089-101.
- LYMPH A. Axillary dissection vs no axillary dissection in women with invasive breast cancer and sentinel node metastasis. *Jama* 2011;305(6):569-75.
- Mills P, Sever A, Weeks J, Fish D, Jones S, Jones P. Axillary ultrasound assessment in primary breast cancer: an audit of 653 cases. *The Breast Journal* 2010;16(5):460-3.
- Cianfrocca M, Goldstein LJ. Prognostic and predictive factors in early-stage breast cancer. *The oncologist* 2004;9(6):606-16.
- Noguchi M, Ohno Y, Morioka E, Nakano Y, Kosaka T, Kurose N, Minato H. Feasibility study of axillary reverse mapping for patients with clinically node-negative breast cancer. *European Journal of Surgical Oncology (EJSO)* 2016;42(5):650-6.
- Schaapveld M, Otter R, de Vries EG, Fidler V, Grond JA, van der Graaf WT, et al. Variability in axillary lymph node dissection for breast cancer. *Journal of surgical oncology* 2004;87(1):4-12.
- Rajesh Y, Ellenbogen S, Banerjee B. Preoperative axillary ultrasound scan: its accuracy in assessing the axillary nodal status in carcinoma breast. *The Breast* 2002;11(1):49-52.
- Coronado-Gutiérrez D, Santamaría G, Ganau S, Bargalló X, Orlando S, Oliva-Brañas ME, et al. Quantitative ultrasound image analysis of axillary lymph nodes to diagnose metastatic involvement in breast cancer. *Ultrasound in Medicine & Biology* 2019;45(11):2932-41.
- Skarping I, Förnvik D, Zackrisson S, Borgquist S, Rydén L. Predicting pathological axillary lymph node status with ultrasound following neoadjuvant therapy for breast cancer. *Breast cancer research and treatment* 2021;189(1):131-44.
- Pepels MJ, Vestjens JH, De Boer M, Smidt M, Van Diest PJ, Borm GF, Tjan-Heijnen VC. Safety of avoiding routine use of axillary dissection in early stage breast cancer: a systematic review. *Breast cancer research and treatment* 2011;125:301-13.
- Lumachi F, Tregnaghi A, Ferretti G, Povolato M, Marzola MC, Zucchetta P, Cecchin D, Bui F. Accuracy of ultrasonography and ^{99m}Tc-sestamibi scintimammography for assessing axillary lymph node status in breast cancer patients. A prospective study. *European Journal of Surgical Oncology (EJSO)* 2006;32(9):933-6.
- Rukanskienė D, Veikutis V, Jonaitienė E, Basevičiūtė M, Kunigiškis D, Paukštaitienė R, et al. Preoperative Axillary Ultrasound versus Sentinel Lymph Node Biopsy in Patients with Early Breast Cancer. *Medicina (Kaunas)* 2020;56(3).
- Medina-Franco H, Abarca-Pérez L, Cortés-González R, Soto-Germes S, Ulloa JA, Uribe N. Fine needle aspiration biopsy of breast lesions: institutional experience. *Revista de investigación clínica* 2005;57(3):394-8.
- Takkar N, Kochhar S, Garg P, Pandey AK, Dalal UR, Handa U. Screening methods (clinical breast examination and mammography) to detect breast cancer in women aged 40-49 years. *Journal of Midlife Health* 2017;8(1):2-10.
- Sun S, Mutasa S, Liu MZ, Nemer J, Sun M, Siddique M, Desperito E, Jambawalikar S, Ha RS. Deep learning prediction of axillary lymph node status using ultrasound images. *Computers in Biology and Medicine* 2022;143:105250.
- Riedel F, Schaeffgen B, Sinn HP, Feisst M, Hennigs A, Hug S, Binnig A, Gomez C, Harcos A, Stieber A, Kauczor HU. Diagnostic accuracy of axillary staging by ultrasound in early breast cancer patients. *European journal of radiology* 2021;135:109468.
- Jalili J, Olyaei AS, Feizi HH, Siefi B, Mohammadzadeh B, Mostafavi S, Zarrintan A. The role of gray-scale ultrasound and elastography in differentiating benign from malignant axillary lymph nodes in patients with breast cancer. *Journal of Research in Clinical Medicine* 2023;11(1):12-.
- Singh SP, Mishra SP, Gupta V, Singh SP, Gupta P, Verma RL, Akram N. To assess the feasibility and diagnostic accuracy of preoperative ultrasound and ultrasound-guided fine needle aspiration cytology of axillary lymph nodes in patients of breast carcinoma. *Journal of Family Medicine and Primary Care*

- 2022;11(1):133-8.
25. Berman AT, Thukral AD, Hwang WT, Solin LJ, Vapiwala N. Incidence and patterns of distant metastases for patients with early-stage breast cancer after breast conservation treatment. *Clinical Breast Cancer* 2013;13(2):88-94.
26. Xiao W, Zheng S, Yang A, Zhang X, Zou Y, Tang H, Xie X. Breast cancer subtypes and the risk of distant metastasis at initial diagnosis: a population-based study. *Cancer management and research* 2018;5329-38.
27. Ignatov A, Eggemann H, Burger E, Ignatov T. Patterns of breast cancer relapse in accordance to biological subtype. *Journal of cancer research and clinical oncology* 2018;144:1347-55.
28. Shaaban AM, Hilton B, Clements K, Dodwell D, Sharma N, Kirwan C, Sawyer E, Maxwell A, Wallis M, Stobart H, Mylvaganam S. The presentation, management and outcome of patients with ductal carcinoma in situ (DCIS) with microinvasion (invasion \leq 1 mm in size)—results from the UK Sloane Project. *British Journal of Cancer* 2022;127(12):2125-32.
29. Kubota K, Ogawa Y, Nishioka A, Murata Y, Itoh S, Hamada N, Morio K, Maeda H, Tanaka Y. Radiological imaging features of invasive micropapillary carcinoma of the breast and axillary lymph nodes. *Oncology reports* 2008;20(5):1143-7.
30. Han P, Yang H, Liu M, Cheng L, Wang S, Tong F, et al. Lymph node predictive model with in vitro ultrasound features for breast cancer lymph node metastasis. *Ultrasound in Medicine & Biology* 2020;46(6):1395-402.
31. Du L-W, Liu H-L, Gong H-Y, Ling L-J, Wang S, Li C-y, Zong M. Adding contrast-enhanced ultrasound markers to conventional axillary ultrasound improves specificity for predicting axillary lymph node metastasis in patients with breast cancer. *The British Journal of Radiology* 2021;94(1118):20200874.
32. Shao H, Sun Y, Na Z, Jing H, Li B, Wang Q, et al. Diagnostic value of applying preoperative breast ultrasound and clinicopathologic features to predict axillary lymph node burden in early invasive breast cancer: a study of 1247 patients. *BMC cancer* 2024;24(1):112.

Investigating the role of ultrasound in diagnosing malignant axillary lymph nodes in patients with breast cancer in patients referred to Golestan Hospital in Ahvaz

Abstract

Received: 04 Apr. 2024 Revised: 11 Apr. 2024 Accepted: 13 May. 2024 Available online: 21 may. 2024

Fatemeh Khaksarmadani M.D.¹
Azim Motamedfar M.D.^{2*}
Mohammad Momen
Gharibvand M.D.²

1- Clinical Research Development Unit, Golestan Hospital, Ahvaz Jundishapur University of Medical Sciences, Ahvaz, Iran.

2- Department of Radiology, School of Medicine, Ahvaz Jundishapur University of Medical Sciences, Ahvaz, Iran.

Background: Breast cancer ranks as one of the most prevalent cancers among women worldwide and remains a major cause of mortality. The axillary lymph node (ALN) status, especially in the absence of distant metastasis, is a significant prognostic indicator in breast cancer management. Non-invasive methods, such as ultrasound, have gained prominence in the diagnostic landscape, particularly for evaluating dense breast tissue where traditional imaging may have limitations. This study was conducted to assess the diagnostic accuracy of ultrasound in detecting malignant ALNs among breast cancer patients.

Methods: This descriptive-analytical study was conducted on 150 women diagnosed with breast cancer who visited Golestan Hospital in Ahvaz, Iran, between 2021 and 2022. Patients were initially examined clinically, and subsequently, ALN evaluations were performed using a GE S6 logic ultrasound machine. Key radiologic parameters including lymph node size, morphology, cortical thickness, and vascular distribution were assessed. Stata software was used for data analysis, and pathology results were considered the gold standard to determine ultrasound's sensitivity and specificity in detecting malignancy.

Results: We found 77.7% of the 150 patients had metastatic ALNs, indicating a high rate of lymphatic spread in this population. Ultrasound showed a sensitivity of 86.09% and a specificity of 51.52% in detecting malignant nodes. Radiological signs of cancer, like abnormal morphology and increased cortical thickness, were strongly linked to positive pathological findings. This shows that ultrasound is a useful tool for diagnosis.

Conclusion: The results indicate that ultrasound, as a non-invasive and accessible modality, can serve as a valuable diagnostic tool for identifying malignant ALNs in breast cancer patients. Integrating ultrasound with physical examination could enhance diagnostic precision, potentially reducing the need for invasive procedures such as biopsies. However, more research is necessary to establish the role of ultrasound in clinical protocols and investigate its potential to guide customized treatment strategies. Such advancements could optimize patient outcomes, enhance resource allocation, and ultimately contribute to more effective breast cancer management.

Keywords: axillary lymph node, breast cancer, pathology, ultrasound.

* Corresponding author: Department of Radiology, School of Medicine, Ahvaz Jundishapur University of Medical Sciences, Ahvaz, Iran.
Tel: +98-61-33204534
E-mail: azexious@yahoo.com

