

تابلوی بالینی هیروشیرونک در نوزادان در ایران

چکیده

دریافت: ۱۴۰۳/۰۱/۱۹ ویرایش: ۱۴۰۳/۰۱/۲۵ پذیرش: ۱۴۰۳/۰۲/۲۴ آنلاین: ۱۴۰۳/۰۳/۰۱

زمینه و هدف: هیروشیرونک یک علت عمده انسداد عملکردی روده است. عمده درگیری در ناحیه دیستال روده بزرگ است. عوامل خطر بروز این بیماری شامل سابقه بیماری در خانواده، پسر بودن و وجود برخی بیماری‌های همراه از جمله ناهنجاری‌های قلبی و کروموزومی است.

روش بررسی: در این مطالعه مقطعی نوزادانی که از فروردین ۱۳۹۴ تا ۱۳۹۸ با تشخیص هیروشیرونک در بیمارستان مرکز طبی کودکان بستری شدند، بررسی شدند. اطلاعات دموگرافیک، تظاهرات بالینی، رادیوگرافیک و عوارض در فرم‌های از تنظیم شده ثبت گردید.

یافته‌ها: در این مطالعه ۲۹ نوزاد مورد بررسی قرار گرفتند. تظاهرات بالینی هیروشیرونک در این مطالعه عدم دفع مدفوع در دو روز اول تولد، دیستانسیون شکمی و استفراغ صفاوی بود. شایعترین تظاهر رادیولوژیک در گرافی ساده نوزادان، اتساع لوپ‌های روده و در باریوم انما ترانزیشنال زون و در گرافی تاخیری، تاخیر تخلیه باریوم بود. آنومالی قلبی شایعترین بیماری همراه (۲/۲۷٪) بود. بیشترین ناحیه درگیر ناحیه رکتوم و رکتوسیگموئید بود. شایعترین عارضه بیوست و اختلال وزن‌گیری بود.

نتیجه‌گیری: نتایج حاصل از این مطالعه همسو با سایر مطالعات بود، پس تفاوت ژنتیکی تفاوتی در تابلوی بیماری ایجاد نکرده است. ابزار کمکی در تشخیص گرافی و انما با کنتراست است با توجه به منفی کاذب ترانزیشنال زون در دوره نوزادی گرافی تاخیری باریوم بسیار کمک کننده است. استاندارد طلایی تشخیص بیوپسی است. بنابراین در برخورد با بیمار مشکوک به بیماری هیروشیرونک تابلوی بالینی بیمار را در نظر داشته و تنها به یافته‌های رادیولوژیک نوزاد اکتفا نکنیم و در صورت شک قوی به بیماری انجام بیوپسی تشخیصی است.

کلمات کلیدی: هیروشیرونک، عدم دفع مدفوع، نوزادان.

راضیه سنگسری، کیوان میرنیا، مریم سعیدی*، نازی دزواره‌ای، فاطمه کازرونی

گروه اطفال، دانشکده پزشکی، دانشگاه علوم پزشکی تهران، تهران، ایران.

* نویسنده مسئول: تهران، انتهای بلوار کشاورز، خیابان دکتر محمد قریب، کنار بیمارستان امام خمینی، پلاک ۶۲، بیمارستان مرکز طبی کودکان.

تلفن: ۰۲۱-۶۱۴۷۲۰۲۶

E-mail: m_saidi52@yahoo.com

مقدمه

علائم بسته به شدت درگیری متفاوت است. در دوره نوزادی علائم شامل عدم دفع مکنونیم در ۴۸-۲۴ ساعت اول زندگی، دیستانسیون شکمی، استفراغ که اصولاً صفاوی است، بیوست و اسهال است. البته ممکن است در ۲۰٪-۸ بیمارارن مبتلا به هیروشیرونک، بیماری تا سن سه سالگی تشخیص داده نشود. عوامل

بیماری هیروشیرونک (Hiroshprung)، نقص حرکتی روده بزرگ است که به علت نارسایی پیش سازهای سلول‌های گانگلیونی در مهاجرت به نواحی دیستال روده در طی زندگی جنینی رخ می‌دهد.

دموگرافیک، سابقه بیماری و اطلاعات بالینی، پاراکلینیک و آزمایشگاهی و عوارض بیماری با پیگیری بیماران حداقل تا شش ماهگی در فرم‌های جمع‌آوری اطلاعات ثبت گردید و با استفاده از (SPSS software, version 18 (SPSS Inc., Chicago, IL, USA) مورد آنالیز توصیفی و تحلیلی قرار گرفت و سطح معناداری، P کمتر از ۰/۰۵ در نظر گرفته شد.

یافته‌ها

در این مطالعه مقطعی ۲۹ نوزاد که طی سال‌های ۱۳۹۴ تا ۱۳۹۸ با تشخیص هیرشپرونک در بخش‌های نوزادان یا مراقبت ویژه نوزادان مرکز طبی کودکان بستری شده بودند و در سیر بستری تشخیص هیرشپرونک آنها با بیوپسی رکتوم اثبات شده بود، مورد بررسی قرار گرفتند. از این تعداد سه مورد فوت کردند. میانگین سنی نوزادان در زمان بستری $11/6 \pm 13/2$ روز با دامنه ۱/۵ تا ۴۹ روز بود. ۸۲٪ نوزادان ترم (≤ 37 هفته) بودند، ۷۵/۹٪ پسر و ۲۳٪ حاصل ازدواج فامیلی بودند (جدول ۱). از مجموع ۲۹ نوزاد، یک مورد سندروم داون، یک مورد مولتی پل آنومالی با کاریوتیپ نرمال، یک مورد دوقلوبی و درگیری دو قل و هشت مورد بیماری قلبی داشتند که شایعترین بیماری قلبی (Atrial septal defect, ASD) بود.

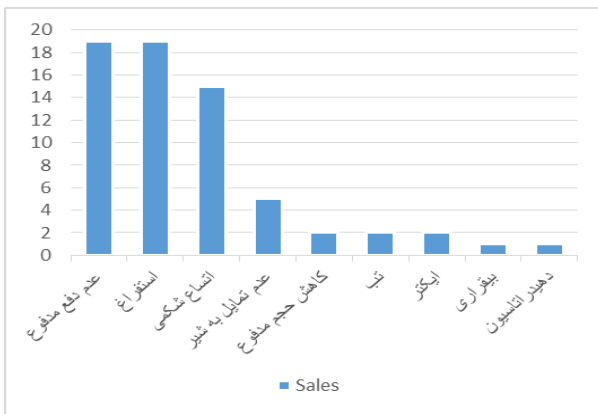
خطر بروز این بیماری شامل وجود بیماری در خانواده، پسر بودن و وجود برخی بیماری‌ها از جمله مشکلات عصبی-گوارشی، ناهنجاری‌های مقعد و مجاری ادراری، سندرم داون، تریزومی ۱۸، ناهنجاری‌های قلبی-عروقی، آترزی روده بزرگ و کوچک است.^۱ روش‌های تشخیص بیماری شامل معاینه بالینی، رادیوگرافی ساده شکم، انما باکتراسست است، اما تشخیص قطعی با نمونه‌برداری از منطقه درگیر است.^۲ سگمان فاقد گانگلیون در گرافی معمولاً قطر طبیعی یا کمتر و پروگزیمال به قطعه فاقد گانگلیون متسع است. در انما باکتراسست می‌توان ترانزیشنال زون (Transitional zone)، انقباض نامنظم و غیرطبیعی، تخلیه تاخیری باریوم، نسبت رکتوسیگنوئید افزایش یافته و اتساع لوپ‌های روده را مشاهده کرد. درمان اصلی هیرشپرونک جراحی است. در نوزادان با شرایط پایدار و بدون دیستانسیون کولون و با بیماری سگمان کوتاه جراحی pull-through (یک مرحله‌ای) انجام می‌شود. در شرایطی که انتروکولیت یا دیلاتاسیون زیاد کولون مطرح باشد، جراحی دو مرحله‌ای خواهد بود. ابتدا کلتومی تعبیه شده پس از چند ماه جراحی ترمیمی انجام شود. مهمترین عوارض پس از جراحی بیوست-بی‌اختیاری و انتروکولیت است.^۳ مطالعه حاضر با هدف بررسی یافته‌های دموگرافیک، بالینی، رادیولوژیک و درمانی نوزادان مبتلا به هیرشپرونک بستری در بخش‌های ویژه نوزادان مرکز طبی طی سال‌های ۱۳۹۴-۱۳۹۸ انجام شد.

روش بررسی

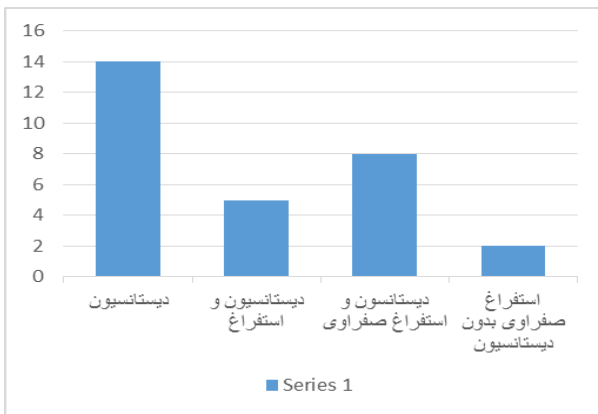
در این مطالعه مقطعی بیمارانی که فروردین ۱۳۹۴ تا ۱۳۹۸ با تشخیص هیرشپرونک در بیمارستان مرکز طبی کودکان بستری شدند، بررسی شدند. این پژوهش در کمیته اخلاق دانشگاه علوم پزشکی تهران تایید شد (IR.TUMS.CHMC.REC.1398.048). رضایت‌نامه آگاهانه از والدین اخذ شد و داده‌های مربوط به بیماران به صورت محرمانه در فرم‌های کدگذاری شده و بدون نام ثبت و ارزیابی شد. معیارهای ورود به مطالعه، نوزادان بستری در مرکز طبی کودکان بودند که یافته پاتولوژیک به نفع هیرشپرونک داشتند. معیارهای خروج از مطالعه بیوپسی منفی، نقص اطلاعات پرونده‌ای و یا عدم رضایت والدین برای شرکت در مطالعه بود. اطلاعات شامل اطلاعات

جدول ۱: اطلاعات دموگرافیک در نوزادان مبتلا به هیرشپرونک

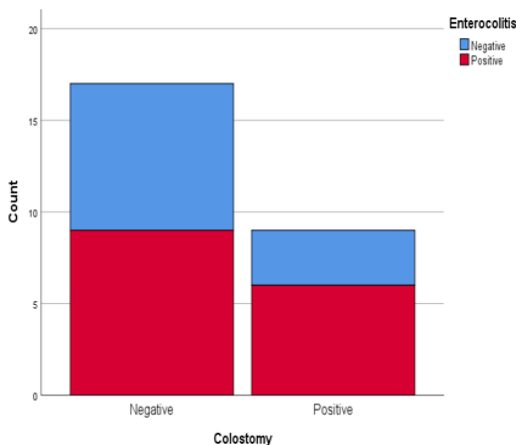
متغیر	درصد
جنسیت	پسر ۷۵/۹٪ دختر ۲۴/۱٪
نوع زایمان	طبیعی ۴۳٪ سزارین ۵۷٪
سن حاملگی	بالای ۳۷ هفته ۸۲٪ زیر ۳۷ هفته ۲۸٪
متغیر	انحراف معیار میانگین
سن (روز)	$5/72 \pm 2/35$ (حداقل دو روز، حداکثر ۱۱ روز)
سن حاملگی (هفته)	$37/04 \pm 1/15$ (حداقل ۳۶ هفته، حداکثر ۴۱ هفته)
وزن تولد (گرم)	$3091/20 \pm 457/23$ (حداقل ۲۴۰۰ گرم، حداکثر ۳۸۰۰ گرم)



نمودار ۱: شکایت هنگام مراجعه



نمودار ۲: یافته‌های بالینی در زمان بستری



نمودار ۳: شیوع انتروکولیت در نوزادان مبتلا به هیرشپرونک بر حسب تعبیه کولستومی

دو مورد تشنج داشتند که سونوگرافی مغز یک مورد نرمال و یک مورد آژنزی کورپوس کالوزوم داشته است. آنومالی کلیوی در یک نوزاد به صورت کلیه پلی کیستیک بوده است (جدول ۲).

جدول ۲: آنومالی‌های همراه در نوزادان مبتلا به هیرشپرونک

آنومالی	فراوانی	درصد
آنومالی کروموزومی (داون)	۱	۳/۴٪
بیماری قلبی	۸	۲۷/۲٪
مولتی پل آنومالی	۱	۳/۴٪
تشنج	۲	۶/۸٪
آژنزی کورپوس کالوزوم	۱	۳/۴٪
هرنی اینگوینال	۱	۳/۴٪
کم کاری تیروئید	۲	۶/۸٪
آنومالی کلیوی	۱	۳/۴٪
درگیری دو قل	۱	۳/۴٪

در این مطالعه شیوع آنومالی قلبی-عروقی ارتباط معناداری با سن و جنس نوزادان نداشت ($P=0/13$ و $P=0/34$) اولین دفع مکنیوم در ۱۹/۲٪ نوزادان در ۲۴ ساعت اول، در ۲۳٪ نوزادان در روز دوم بود. ۴۲٪ نوزادان عدم دفع در دو روز اول تولد و ۱۵/۳٪ نوزادان عدم دفع در سه روز اول تولد داشتند. شایعترین شکایت هنگام مراجعه، عدم دفع مدفوع و استفراغ و شایعترین یافته‌ی بالینی در زمان بستری اتساع شکم بود. (نمودار ۱ و ۲).

تمام ۲۹ نوزاد جراحی شدند. برای ۱۸ نوزاد (۶۲٪) کولستومی Ostomy Surgery انجام شد و برای ۱۱ نوزاد (۳۸٪) جراحی به صورت pull-through و بدون نیاز به کولستومی انجام شد.

در مطالعه ما ۱۵ نوزاد (۵۷/۷٪) دچار انتروکولیت شدند و شیوع انتروکولیت بین نوزادانی که تعبیه کولستومی داشتند و نداشتند تفاوت معناداری نداشت ($P=0/52$) (نمودار ۳). شایعترین تظاهر رادیولوژیک در گرافی ساده نوزادان مبتلا، اتساع لوپ‌های روده (Dilated bowel loops) (نمودار ۴).

به علت وسعت درگیری که داشتند یکی از آنها سه ماهگی فوت کردند. سه مورد فوت داشتیم (۱۰/۳۴٪) که یک مورد سندرم روده کوتاه، یک مورد بیماری قلبی و یک مورد مولتی پل آنومالی علت فوت آنها بود. شش بیمار (۲۰/۶۸٪) دچار هیچ عارضه‌ای نشدند.

بحث

هیرشپرونک یک علت عمده انسداد عملکردی روده در کودکان است که بیش از ۵۰ سال از کشف علت و درمان آن می‌گذرد. این بیماری با عدم وجود سلول‌های گانگلیونی در شبکه‌های میانتریک/اورباخ (Myenteric/Auerbach) و زیر مخاطی/مایسنر (Submucosa/Meissner) مشخص می‌شود. درگیری در ناحیه دیستال روده بزرگ است و بخش نرمال در ناحیه پروگزیمال متسع است.^۴

در این مطالعه ۲۹ نوزاد که طی سال‌های ۱۳۹۴ تا ۱۳۹۸ در بیمارستان مرکز طبی کودکان با تشخیص هیرشپرونک بستری شدند و در بیوپسی رکتال بیماری هیرشپرونک آنها تایید شد مورد بررسی قرار گرفتند.

نسبت ابتلا پسر به دختر سه به یک بود که همسو با سایر مطالعات بود. در سایر مطالعات این نسبت ۳/۶ به یک و ۱/۳۷ به یک بود.^۵

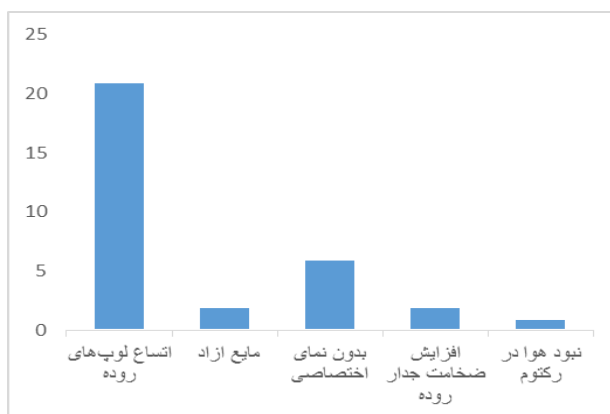
۸۲٪ نوزادان ترم بودند (سن ۳۷ هفته و یا بالاتر) که نتایج حاضر منطبق با مطالعات قبلی بود.^{۱۲-۷} علیرغم شیوع کم هیرشپرونک در نوزادان پره‌ترم، تحقیقات جدید نشان دهنده‌ی سیر صعودی شیوع بیماری در این گروه از نوزادان است.^{۱۳} لذا توجه به خصوصیات بالینی و شکایات اولیه هیرشپرونک در نوزادان پره‌ترم دارای اهمیت است.

تظاهرات بالینی هیرشپرونک در این مطالعه تفاوتی با سایر مطالعات نداشت. در مطالعات دیگر نیز بیشترین تظاهر بالینی بیماری، تاخیر در دفع مکنیوم، استفراغ صفراوی و اتساع شکم بود.

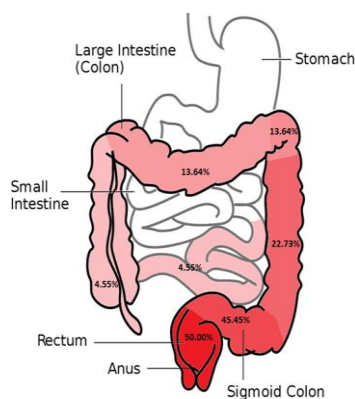
عدم دفع مکنیوم در طی ۲۴ تا ۴۸ ساعت پس از تولد، ویژگی اصلی بالینی در ۹۰٪-۸۰ نوزادان مبتلا به هیرشپرونک است و در سنین بالاتر عدم دفع مدفوع، اتساع شکم و استفراغ صفراوی تابلوی این بیماری است.^{۱۴} در مطالعه ما نیز ۴۲٪ نوزادان عدم دفع در دو روز اول تولد و ۱۵/۳٪ نوزادان عدم دفع در سه روز اول تولد داشتند.

و در باریوم انما ترانزیشنال زون (۵۲/۴٪) در مواردی که در گرافی باریوم نوزاد ترانزیشنال زون دیده نمی‌شد گرافی تاخیری انجام می‌شد که ۸۰٪ بیماران گرافی تاخیری ۲۴ ساعت پس از باریوم انما تاخیر تخلیه باریوم داشتند.

رکتوم در ۵۰٪ نوزادان و رکتوسیگموئید در ۴۵/۵٪ نوزادان درگیر بود (شکل ۱) و یک مورد درگیری ناحیه‌ای (Multiple skip segments) داشتند. شایعترین عارضه‌ی هیرشپرونک در پیگیری این نوزادان تا حداقل شش ماهگی اختلال وزن‌گیری در چهار مورد (۱۳/۷۹٪)، بیوست در چهار مورد (۱۳/۷۹٪)، بی‌اختیاری مدفوع در سه مورد (۱۰/۳۴٪) اتروکولیت دو مورد (۶/۸٪) و سندرم روده کوتاه در دو مورد (۶/۸٪) بود.



نمودار ۴: شواهد رادیولوژیک در گرافی ساده



شکل ۱: محل درگیری‌های هیرشپرونک در نوزادان

عوارض جراحی باشد.^{۲۰} در مطالعه ما ۴۲٪ نوزادان دچار سپسیس شدند. شیوع بالای سپسیس در نوزادان وارد شده در این مطالعه می‌تواند در درجه‌ی اول به علت شیوع بالای انتروکولیت در این نوزادان، مراجعه‌ی دیر هنگام بیماران باشد، از طرفی شاید بدین علت باشد که با توجه به اینکه بیمارستان مرکز طبی یک مرکز ارجاعی است نوزادان بدحال‌تر به این مرکز ارجاع داده شده‌اند. بررسی علت این شیوع بالا نیازمند انجام مطالعه‌ی دیگر می‌باشد.

شایعترین فرم بیماری هیرشپرونک نوع کلاسیک یا همان آگانگلیونوز رکتوسیگموئید یا short-segment می‌باشد که ۷۵-٪/۸۰ بیمار هیرشپرونک می‌باشد.^{۲۱} سپس نوع long segment با شیوع ۱۵-٪/۱۰ و درگیری تا کولون عرضی و خم طحالی و نهایتاً نادرترین فرم آن Total aganglionosis است که روده‌ی باریک را درگیر می‌کند و شیوع ۵٪ دارد. درگیری درگیری اسفنکتر آنال (Ultrashort segment disease) نادر است.^{۲۲،۲۳} در مطالعه ما بیشترین درگیری هیستولوژیک در ناحیه‌ی رکتوم و رکتوسیگموئید بود که در ۵۰٪ از نوزادان مشاهده شد. همچنین دو نفر از نوزادان (حدود ۹٪) مبتلا به نوع Long segment بیماری بودند و یک نفر دیگر نیز نوع درگیری روده‌ی Skip segment داشتند.^{۲۴} این یافته‌ها با شواهد به دست آمده در مطالعات قبلی منطبق است.

انما با کنتراست به تشخیص بیماری کمک می‌کند هرچند در سه ماه اول تولد ممکن است نتایج دقیق نباشد و هرچه سن کودک بیشتر باشد، باریم انمای غیرطبیعی بیشتر به نفع بیماری هیرشپرونک می‌باشد.^{۲۵،۲۶} در دوره نوزادی این تست کمتر قابل اعتماد است و در سن کمتر از ۳۰ روز میزان منفی کاذب هفت بار بیشتر است.^{۲۶} ارزش اخباری مثبت و ویژگی باریم انما در اعتبار این روش در تشخیص هیرشپرونک بسیار موثرتر از ارزش اخبار منفی و حساسیت آن است، بدین معنا که یافته‌های غیرطبیعی در باریم انمای نوزاد در تایید تشخیص بیماری هیرشپرونک موثرتر از یک باریم انمای نرمال در رد بیماری هیرشپرونک است.^۹

در مطالعه ما ۲۱ نوزاد (۷۲/۴٪) باریم انما شده بودند که در چهار نفر آنها (۱۹٪) انما نرمال بود. شایعترین یافته‌ی رادیولوژیک در گرافی ساده شکمی اتساع لوپ‌های روده و در باریم انما دیدن ناحیه‌ی Transitional بود که منطبق با سایر مطالعات است.^{۲۶} البته در ۸۰٪ مواردی که ترانزیشنال زون منفی بود بیماران گرافی تاخیری

همچنین شکایت اولیه‌ی شایع در نوزادان پس از روزهای اول تولد در مطالعه ما، به ترتیب دیستانسیون شکمی، عدم دفع مدفوع و استفراغ صفاوی بود.

در این مطالعه یک نفر از نوزادان مبتلا به هیرشپرونک دچار سندروم داون بود و یک نوزاد مولتی‌پل آنومالی داشت که کاریوتیپ نرمال داشت. در سایر مطالعات گزارش همراهی اختلالات کروموزومی با هیرشپرونک بیشتر بوده است. از جمله در مطالعه‌ی Best و همکاران حدود ۹/۹٪ مبتلایان به هیرشپرونک همزمان مبتلا به اختلال کروموزومی بودند.^۷ در یک مطالعه بیان شده که برخی موارد عدم تشخیص کروموزومی در کودکان مبتلا به هیرشپرونک ناشی از واریانت‌های کدگذاری نشده‌ای است که بیان ژن را تغییر می‌دهند.^{۱۶} از طرفی در ایران تست‌های کروموزومی حین بارداری انجام و نوزادان دارای اختلالات شدید کروموزومی سقط می‌شوند که شاید علت این کاهش در مطالعه ما باشد. در مطالعه ما ۲۷/۲٪ نوزادان آنومالی قلبی-عروقی داشتند و شایعترین این آنومالی‌ها ASD (اختلال دیواره بین دهلیزها) بود. در یک مطالعه‌ی مرور سیستماتیک، شیوع بیماری‌های قلبی-عروقی مادرزادی (CHD) در نوزادان مبتلا به هیرشپرونک که اختلالات سندرومیک نداشتند، ۳٪ و در نوزادان با اختلال سندرومیک حدود ۵۱٪ گزارش شده بود.^{۱۴} مطالعه‌ی Prato و همکاران نیز این شیوع را ۴/۷٪ گزارش کرده است.^{۱۵} شایعترین آنومالی‌های گزارش شده در این مطالعات مانند مطالعه‌ی ما ASD (اختلال دیواره بین دهلیزها) بود.^{۱۷،۱۸}

انتروکولیت در زمینه‌ی بیماری هیرشپرونک می‌تواند به صورت عارضه‌ی خود بیماری و پس از جراحی با تب و لتارژی و دهیدراتاسیون تظاهر پیدا کند (Hirschprung-associated enterocolitis) همچنین انتروکولیت می‌تواند به عنوان عارضه بعدی پس از جراحی نیز تظاهر کند.^{۱۸} طبق مطالعات قبلی این عارضه می‌تواند در ۵۰-٪/۱۸ نوزادان مبتلا به هیرشپرونک اتفاق بیافتد.^{۱۹} در مطالعه ما ۵۷/۷٪ نوزادان دچار انتروکولیت شدند.

علت بالا بودن وقوع انتروکولیت می‌تواند به تشخیص دیر هنگام بیماری، تاخیر یا عدم انجام اقدامات پیشگیرانه برای وقوع آن و یا استعداد بیشتر ژنتیکی این نوزادان برای ابتلا به انتروکولیت وابسته به هیرشپرونک باشد. سپسیس می‌تواند هم پیش از انجام جراحی و در ادامه‌ی پرفوراسیون کولون اتفاق بیافتد و هم پس از جراحی جزو

بیماران بسیار بدحال در این مطالعه بررسی شدند و نیاز به مطالعه وسیعتر و چند مرکزی را می‌طلبد.^{۱۱}

نتیجه‌گیری، بیماری هیرشپرونک علت مهم انسداد روده در دوره نوزادی است. بیشترین شیوع را در نوزادان پسر دارد. شایعترین تابلو در نوزادی تاخیر در دفع مکونیوم، اتساع شکم و استفراغ صفرای است. در همراهی با اختلالات کروموزومی و بیماری‌های قلبی دیده می‌شود ابزار کمکی در تشخیص گرافی و انما با کنتراست است هر چند در دوره نوزادی منفی کاذب بالا دارد. استاندارد طلایی تشخیص بیوپسی است. شانس بقا و زندگی با کیفیت در بیماران با تشخیص و درمان به موقع بسیار خوب است. لذا شناخت عوامل خطر ساز و علائم و روش‌های تشخیصی و درمانی جهت تشخیص زودرس، کاهش عوارض و بهبود پیش‌آگهی بسیار مهم است.

سپاسگزاری: این مقاله حاصل بخشی از پایان نامه تحت عنوان "یافته‌های دموگرافیک، عوارض و عاقبت نوزادان مبتلا به هیرشپرونک بستری در بخش‌های ویژه نوزادان مرکز طبی کودکان طی سال‌های ۱۳۹۸-۱۳۹۴، در مقطع دکترای تخصصی رشته کودکان در سال ۱۳۹۸ و کد پایان نامه ۹۶۱۱۱۶۵۰۲۹ می‌باشد که با حمایت دانشگاه علوم پزشکی تهران اجرا شده است.

باریم مثبت داشتند که اهمیت گرافی تاخیری در مواردی که ترانزیشنال زون رویت نشده در تشخیص هیرشپرونک را نشان می‌دهد. بیوپسی رکتوم با ساکشن یا بیوپسی با ضخامت کامل استاندارد طلایی تشخیص است که در هر ۲۹ نوزاد مورد مطالعه ما عدم وجود سلول‌های گانگلیونی در Meissner's plexus/submucosal و یا Auerbach's plexus/intermuscular تایید شد. بنابراین در برخورد با بیمار مشکوک به بیماری هیرشپرونک تابلوی بالینی بیمار را در نظر داشته و تنها به یافته‌های رادیولوژیک نوزاد اکتفا نکنیم و در صورت شک قوی به بیماری انجام بیوپسی تشخیصی است.

تمام ۲۹ نوزاد جراحی شدند. برای ۱۸ نوزاد (۶۲٪) با توجه به انتروکولیت یا دیلاتوسیون زیاد کولون و درگیری وسیعتر کولستومی Ostomy surgery انجام شد و برای ۱۱ نوزاد (۳۸٪) با توجه به شرایط پایدار و بدون دیستانسیون کولون جراحی به صورت pull-through و بدون نیاز به کولستومی انجام شد. در پیگیری این نوزادان تا حداقل شش ماهگی اختلال وزن‌گیری در چهار مورد (۱۳/۷۹٪) و بیوست در چهار مورد (۱۳/۷۹٪) شایعترین عارضه بود. شش بیمار (۲۰/۶۸٪) دچار هیچ عارضه‌ای نشدند. شیوع بالای عوارض نسبت به مطالعات دیگر شاید به علت ارجاعی بودن بیماران در این مرکز می‌باشد که

References

- Ambartsumyan L, Smith C, Kapur R .Diagnosis of Hirschsprung Disease. *Pediatric and Developmental Pathology* 2020; 23(1): 8–22.
- Alehossein M, Roohi A, Pourgholami M, Mollaiean M, Salamati P. Diagnostic accuracy of radiologic scoring system for evaluation of suspicious Hirschsprung disease in children. *Iranian Journal of Radiology* 2015;12(2).
- Muller CO, Mignot C, Belarbi N, Berrebi D, Bonnard A. Does the radiographic transition zone correlate with the level of aganglionosis on the specimen in Hirschsprung's disease?. *Pediatric surgery international* 2012;28:597-601.
- Swenson O. Hirschsprung's disease: a review. *Pediatrics* 2002;109(5):914-8.
- Palissei A S, Ahmadwirawan A, Faruk M. Hirschsprung's disease: epidemiology, diagnosis, and treatment in a retrospective hospital-based study. *Journal of the Medical Sciences* 2021: 127-134
- Mabula JB, Kayange NM, Manyama M, Chandika AB, Rambau PF, Chalya PL. Hirschsprung's disease in children: a five year experience at a University teaching hospital in northwestern Tanzania. *BMC research notes* 2014;7:1-9.
- Best KE, Addor MC, Arriola L, Balku E, Barisic I, Bianchi F, Calzolari E, Curran R, Doray B, Draper E, Garne E. Hirschsprung's disease prevalence in Europe: a register based study. *Birth Defects Research Part A: Clinical and Molecular Teratology* 2014;100(9):695-702.
- Izadi M , Bagherzadeh AH. , Tareh F. Mansour-Ghanaei. Clinical manifestations of Hirschsprung's disease: A 6-year course review in Rasht. *Journal of Gorgan University of Medical Sciences* 2005;7(1) : (51-55).
- Karami, H, Alamsahebpoor, A, Ghasemi, M, Khademloo M. DIAGNOSTIC VALUE OF BARIUM ENEMA IN HIRSCHSPRUNG S DISEASE. *Journal of Babol University Of Medical Sciences* 2008; 10(1): 54-59.
- Alaee AR, Mehrara Z, Nozari A. Evaluation of radiologic findings in neonates with hirschsprung's disease, referred to Boo-Ali Sina Hospital in Sari between 2008 and 2009. *Journal of Mazandaran University of Medical Sciences* 2010;19(74):63-8.
- Mabula, J.B., Kayange, N.M., Manyama, M. Hirschsprung's disease in children: a five year experience at a University teaching hospital in northwestern Tanzania. *BMC Research Notes* 2014;7(1): 410.
- Karim A, Akter M, Aziz TT, Hoque M, Chowdhury TK, Imam MS, Walid A, Kabir M, So M, Lam WY, Tang CS. Epidemiological characteristics of Hirschsprung's disease (HSCR): Results of a case series of fifty patients from Bangladesh. *Journal of Pediatric Surgery* 2018;53(10):1955-9.
- Duess JW, Hofmann AD, Puri P. Prevalence of Hirschsprung's disease in premature infants: a systematic review. *Pediatric surgery international* 2014;30:791-5.
- Duess, J.W., Puri P. Syndromic Hirschsprung's disease and associated congenital heart disease: a systematic review. *Pediatric surgery international* 2015; 31(8): p. 781-785.
- Pini Prato A, Rossi V, Mosconi M, Holm C, Lantieri F, Griseri P, Ceccherini I, Mavilio D, Jasonni V, Tuo G, Derchi M. A

- prospective observational study of associated anomalies in Hirschsprung's disease. *Orphanet journal of rare diseases* 2013;8:1-2.
16. Alves MM, Sribudiani Y, Brouwer RW, Amiel J, Antiñolo G, Borrego S, Ceccherini I, Chakravarti A, Fernández RM, Garcia-Barcelo MM, Griseri P. Contribution of rare and common variants determine complex diseases—Hirschsprung disease as a model. *Developmental biology* 2013;382(1):320-9.
 17. Heuckeroth RO. Hirschsprung disease—integrating basic science and clinical medicine to improve outcomes. *Nature reviews Gastroenterology & hepatology* 2018;15(3):152-67.
 18. Frykman PK, Short SS. Hirschsprung-associated enterocolitis: prevention and therapy. In *Seminars in pediatric surgery* 2012 (Vol. 21, No. 4, pp. 328-335). WB Saunders.
 19. Vieten, D. and R. Spicer. Enterocolitis complicating Hirschsprung's disease. *Semin Pediatr Surg.* 2004;13(4): 263-72.
 20. Doodnath R, Puri P. A systematic review and meta-analysis of Hirschsprung's disease presenting after childhood. *Pediatric surgery international* 2010;26:1107-10.
 21. Kessmann J. Hirschsprung's disease: diagnosis and management. *American family physician* 2006;74(8):1319-22.
 22. Muise ED, Cowles RA. Rectal biopsy for Hirschsprung's disease: a review of techniques, pathology, and complications. *World journal of pediatrics* 2016;12:135-41.
 23. Moore SW. Total colonic aganglionosis and Hirschsprung's disease: a review. *Pediatric surgery international* 2015;31:1-9.
 24. Sangsari R, Kadivar M, Saeedi M, Mirnia K, et al. Hirschsprung's Disease in a Twin Neonate With One Suffering From Multiple Skip Segments. *Case Reports in Clinical Practice* 2021; 6(3):112-115
 25. Peyvasteh M, Askarpour S, Ostadian N, Moghimi MR, Javaherizadeh H. Diagnostic accuracy of barium enema findings in Hirschsprung's disease. *ABCD. Arquivos Brasileiros de Cirurgia Digestiva (São Paulo)* 2016;29(03):155-8.
 26. Lorijn F, Reitsma JB, Voskuil WP, Aronson DC, Ten Kate FJ, Smets AM, Taminiou JA, Benninga MA. Diagnosis of Hirschsprung's disease: a prospective, comparative accuracy study of common tests. *The Journal of pediatrics* 2005;146(6):787-92.

Clinical manifestations of Hirschsprung in infants in Iran

Razieh Sangsari M.D.
Kayvan Mirnia M.D.
Maryam Saeedi M.D.*
Nazi Dezvaree M.Sc.
Fatemeh Kazerooni M.D.

Department of Pediatrics, School of
Medicine, Tehran University of
Medical Sciences, Tehran, Iran.

* Corresponding author: Children's
Medical Center, No. 62, Next to Imam
Khomeini Hospital, Dr. Mohammad
Gharib St., at the End of Keshavarz Blvd
, Tehran, Iran.
Tel: +98-21-61472026
E-mail: m_saidi52@yahoo.com

Abstract

Received: 7 Apr. 2024 Revised: 13 Apr. 2024 Accepted: 13 May. 2024 Available online: 21 May. 2024

Background: Hirschsprung's disease is a major cause of functional intestinal obstruction, mainly affecting the distal region of the large intestine. Risk factors for this disease include a family history of the disease, being male, and the presence of other conditions such as cardiac or chromosomal abnormalities.

Methods: Infants admitted to Children's Medical Center Hospital, Tehran university of medical science between April 2017 to April 2021 with a diagnosis of Hirschsprung's disease were included in this study. Demographic information, clinical and radiological findings, and complications were recorded on customized forms.

Results: In this study, 29 neonates were included. The clinical manifestations of Hirschsprung in this study were failure to defecation in the first two days of birth, abdominal distention, and bilious vomiting. The most common complaint at the time of visit was constipation and vomiting, and the most common clinical finding at the time of hospitalization was abdominal distension. The most common radiological manifestation in the simple X-ray of affected neonates was the dilation of the intestinal loops and in the barium enema transitional zone. In the delayed X-ray, the delay in emptying the barium was observed. In neonate with Hirschsprung's disease Heart disease was a common comorbidity (27.2%). The most common heart disease was Atrial Septal Defect (ASD). The most histological involvement was in the rectal and rectosigmoid areas. The most common complication of Hirschsprung in the follow-up of neonates until at least 6 months of age was poor weight gain, constipation and fecal incontinence. We had three deaths, one case with Small intestine, one case with heart disease and one case with multiple anomalies.

Conclusion: The results of this study are consistent with previous research showing that genetic variations do not have a major impact on the clinical presentation of newborns with Hirschsprung's disease. While diagnostic methods like x-ray and contrast enema can be useful, biopsy is the most reliable way to confirm a diagnosis of Hirschsprung's disease. Physicians should consider performing a biopsy when evaluating a suspected case of this condition.

Keywords: constipation, hirschsprung, neonates.