

بررسی ارتباط نقص اسکار سزارین با آدنومیوز در بیماران با خونریزی غیرطبیعی

چکیده

دریافت: ۱۴۰۳/۰۳/۰۲ ویرایش: ۱۴۰۳/۰۳/۰۹ پذیرش: ۱۴۰۳/۰۳/۲۳ آنلاین: ۱۴۰۳/۰۴/۰۱

زمینه و هدف: اخیراً شیوع جراحی سزارین (Cesarean section, CS) به‌طور چشمگیر افزایش پیدا کرده است. نقص اسکار سزارین (Cesarean scar defect, CSD) یکی از شایعترین عوارض CS می‌باشد. هدف این مطالعه، بررسی و مقایسه عمق و حجم CSD در بیماران علامتدار با و بدون آدنومیوز می‌باشد.

روش بررسی: این مطالعه به‌صورت گذشته‌نگر و مورد-شاهدی در بازه زمانی دو سال (آذر ۱۳۹۹ تا آذر ۱۴۰۱) طراحی شده است. بیماران علامتدار دارای معیارهای ورود به دو گروه تقسیم‌بندی شدند: با آدنومیوز (گروه مورد) و بدون آدنومیوز (گروه شاهد). داده‌های دموگرافیک بیماران، سوابق پزشکی و یافته‌های سونوهیستروگرافی از مدارک بیماران و تصاویر بایگانی شده استخراج شد.

یافته‌ها: در طول دو سال، از بین ۳۱۰ خانم علامتدار با سابقه سزارین که تحت سونوهیستروگرافی قرار گرفتند، ۱۶۰ بیمار دارای معیارهای ورود (گروه مورد: ۸۲ بیمار و گروه شاهد: ۷۸ بیمار) بودند. شکایت اصلی، خونریزی پس از قاعدگی (۴۳/۸٪)، قاعدگی طولانی‌مدت (۳۴/۳٪) و خونریزی بین قاعدگی (۲۱/۹٪) بود. عمق و حجم CSD در بیماران دارای آدنومیوز به‌طور معناداری بالاتر اندازه‌گیری شد (به‌ترتیب با P-value های ۰/۰۳۸ و ۰/۰۰۲). همچنین RMT و نسبت RMT/AMT در بیماران دارای آدنومیوز به‌طور قابل توجهی پایین‌تر دیده شد (به‌ترتیب با P-value های ۰/۰۰۴ و ۰/۰۰۰).

نتیجه‌گیری: مطالعه‌ی ما ارتباط قوی بین آدنومیوز و سایز بزرگتر CSD را نشان داد. برای اثبات رابطه علت و معلولی، مطالعات آینده‌نگر برای پیگیری بیماران پس از اولین سزارین جهت مقایسه و بررسی تشکیل CSD در موارد با و بدون آدنومیوز پیشنهاد می‌شود.

کلمات کلیدی: آدنومیوز، سزارین، سونوگرافی، رحم.

فاطمه شکی کتولی^۱، جیران زبردست^۲، زهرا طاولی^۳، لیلا بیانی^۱، فهیمه زینلخانی^۲، رضا مردانی^۱، فهیمه عزیزی‌نیک^{۴*}

۱- مرکز تحقیقات رادیولوژی نوین و تهاجمی، بیمارستان جامع بانوان آرش، دانشگاه علوم پزشکی تهران، تهران، ایران.

۲- مرکز تحقیقات رادیولوژی نوین و تهاجمی، بیمارستان امام خمینی، دانشگاه علوم پزشکی تهران، تهران، ایران.

۳- گروه زنان و زایمان، بیمارستان ضیاییان، دانشکده پزشکی، دانشگاه علوم پزشکی تهران، تهران، ایران.

۴- مرکز تحقیقات رادیولوژی نوین و تهاجمی، بیمارستان یاس و امیراعلم، دانشگاه علوم پزشکی تهران، تهران، ایران.

* نویسنده مسئول: تهران، میدان ولیعصر، خیابان کریم‌خان، خیابان استاد نجات‌اللهی شمالی، بیمارستان یاس، گروه رادیولوژی.

تلفن: ۰۲۱-۴۲۱۶۰۰۰

E-mail: aziznikfahimeh@gmail.com

مقدمه

ناکافی پس از عمل جراحی رخ می‌دهد. اصطلاحات معادل دیگری مانند ایسموسل، دیورتیکول و نیش اسکار سزارین برای این عارضه استفاده شده است. شیوع CSD مستقیماً با تعداد CS‌های قبلی بیمار مرتبط است. علاوه‌براین، شیوع CSD گزارش شده با توجه به روش‌های تشخیصی متفاوت است: ۷۰٪-۲۴ با سونوگرافی ترانس واژینال (Trans vaginal sonography, TVS) و ۸۴٪-۵۶ با

تعداد جراحی‌های سزارین (Cesarean section, CS) در دهه‌های اخیر به‌طور چشمگیری افزایش یافته است.^{۱-۳} نقص اسکار سزارین (Cesarean scar defect, CSD) یکی از شایعترین عوارض CS است. CSD یک نقص یاتروژنیک در محل سزارین است که به‌دلیل بهبود

می‌تواند باعث خونریزی شدید قاعدگی یا دیسمنوره شود.^{۲۴-۱۶} فرضیه‌هایی مطرح شده است که آدنومیوز ممکن است عامل نامطلوبی برای ترمیم میومتر رحم باشد.^{۲۵} چون بررسی ویژگی‌های CSD و پیامدهای آدنومیوز بر تکامل آن مهم است، ما این مطالعه را برای بررسی ویژگی‌های کمی CSD و مقایسه آن در بیماران مبتلا به آدنومیوز و بدون آدنومیوز که به بخش رادیولوژی ما برای سونوهیستروگرافی مراجعه کرده بودند، طراحی کردیم.

روش بررسی

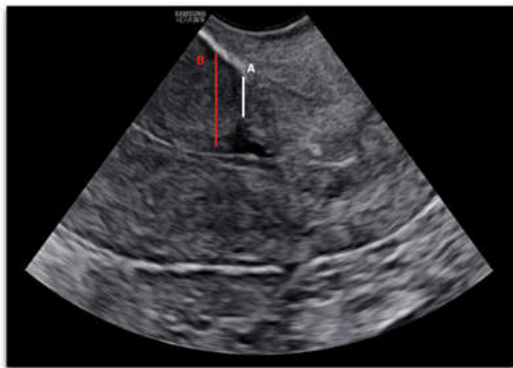این مطالعه به صورت یک مطالعه مورد-شاهدی گذشته‌نگر در طی دو سال براساس داده‌های استخراج شده از بایگانی بیماران انجام شد. بیمارانی که به علت خونریزی غیرطبیعی تحت سونوهیستروگرافی قرار گرفته بودند و سابقه یک یا حداکثر دو CS قبلی داشتند که حداقل یک سال از آخرین CS آنها گذشته بود، وارد مطالعه شدند. تمامی سونوهیستروگرافی‌ها توسط دو متخصص رادیولوژی که در زمینه تصویربرداری زنان متبحر بودند انجام شد. بیماران مبتلا به پاتولوژی‌های میومتر مانند میوم و یا مبتلا به پاتولوژی‌های آندومتر مانند پولیپ از جمعیت مورد مطالعه حذف شدند. بیمارانی که معیارهای ورود را داشتند به دو گروه تقسیم شدند: گروهی از بیماران مبتلا به آدنومیوز (گروه مورد) و گروه دیگر بدون آدنومیوز (گروه شاهد).

مشخصات دستگاه سونوگرافی: تصاویر توسط پروب واژینال دستگاه سونوگرافی ws80 سامسونگ (Samsung, Korea) تهیه شد. پروتکل تصویربرداری سونوهیستروگرافی: سونوهیستروگرافی در موقعیت لیتونومی انجام شد. پس از آماده‌سازی، یک اسپکولوم واژینال در داخل واژن قرار داده شد و در موقعیت مناسب ثابت شد. تحت نظارت مستقیم، یک کاتتر در کایته رحم قرار داده شد و کاتتر در بالای سرویکس ثابت شد. سپس اسپکولوم برداشته شد، پروب واژینال در واژن قرار داده شد و سالیین تحت هدایت سونوگرافی به داخل حفره رحم تزریق شد. ویژگی‌های CSD به صورت طول، عرض، عمق و حجم اسکار سزارین، RMT، AMT و نسبت RMT/AMT اندازه‌گیری شد.

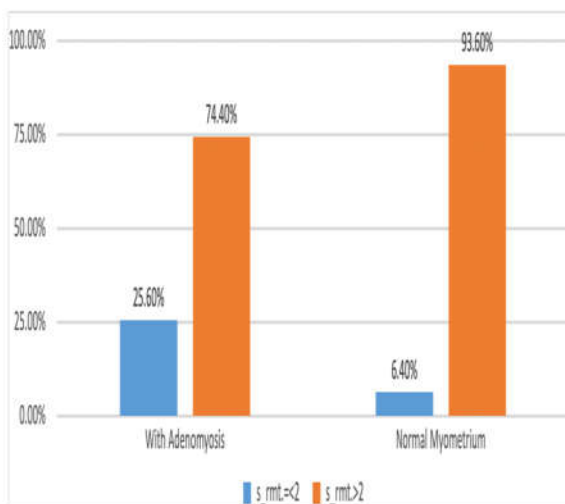
در مرکز ما قبل از انجام سونوهیستروگرافی برای همه بیماران

سونوهیستروگرافی همراه با تزریق سالیین. علاوه بر این، شیوع CSD ممکن است به علت وجود افراد بدون علامتی که تحت معاینات تشخیصی قرار نمی‌گیرند کمتر تخمین زده شود.^{۲۶-۲۷} هر چند CSD می‌تواند بدون علامت باشد، بسیاری از بیماران علائم ژنیکولوژیک (از جمله: خونریزی غیرطبیعی رحم، دیسمنوره، دیسپارونی، و مشکلات باروری) و عوارض مرتبط با بارداری بعدی (از جمله: حاملگی خارج از رحم، پارگی رحم و ناهنجاری‌های جفت) را تجربه می‌کنند.^۱ این مشکل توسط TVS، سونوهیستروگرافی، سونوگرافی سه بعدی، MRI، هیستروسکوپی و هیستروسالپینگوگرافی تشخیص داده می‌شود. در معاینه سونوگرافی، CSD به عنوان ناحیه هایپواکو یا بدون اکو در میومتر قدامی بخش تحتانی رحم در محل سزارین قبلی با عمق حداقل ۲ mm تعریف می‌شود.^{۸-۱۰} ضخامت باقیمانده میومتر روی اسکار (Residual myometrial thickness, RMT) و ضخامت میومتر نرمال مجاور اسکار (Adjacent myometrial thickness, AMT) اندازه‌گیری‌های کمی سونوگرافی در ارزیابی CSD هستند (شکل ۱). علاوه بر این، اندازه‌گیری RMT ابزار ارزشمندی برای پیش‌بینی عوارض مامایی در دوران بارداری و زایمان است.^{۱۱-۱۲} همچنین مطرح شده است که RMT در سه ماهه اول بارداری می‌تواند خطر پارگی رحم را در حین زایمان واژینال پیش‌بینی کند. یک CSD بزرگ به صورت نسبت RMT/AMT کمتر یا مساوی ۰/۷۵-۰/۵۰ یا RMT کمتر یا مساوی ۲ mm در TVS یا کمتر یا مساوی ۲/۵ mm در سونوهیستروگرافی تعریف می‌شود.^{۱۱،۱۲} عدم وجود میومتر در ناحیه CSD، نقص کل میومتر (Total myometrial defect) نامیده می‌شود.^{۱۳،۱۴} سونوهیستروگرافی برای تشخیص CSD دقیق‌تر است. در مقایسه با TVS، سونوهیستروگرافی حساسیت بالاتری برای تشخیص CSD و نتایج دقیق‌تر در اندازه‌گیری RMT دارد. CSDهایی که در آزمون TVS تشخیص داده نمی‌شوند معمولاً کوچک هستند، اگرچه می‌توانند از نظر بالینی علامت‌دار باشند. با توجه به اینکه اثربخشی درمان هنوز مشخص نشده است، درمان فقط در بیماران علامت‌دار اندیکاسیون دارد. ترمیم روتین CSD برای بیمارانی که بدون علامت و به صورت تصادفی تشخیص داده شده‌اند و یا قصد بچه‌دار شدن در آینده ندارند، توصیه نمی‌شود.^۲

آدنومیوز (Adenomyosis) یک بیماری شایع در زنان است که با وجود غدد استرومایی آندومتر در میومتر رحم تعریف می‌شود و



شکل ۱: تصویر TVS از سگمان تحتانی رحم که در آن نشان داده شده است. خط سفید (A) نمایانگر RMT و خط قرمز (B) نمایانگر AMT است.



نمودار ۱: مقایسه سهم بیماران با RMT کمتر یا مساوی ۲ mm با بیماران با RMT بالای ۲ mm در دو گروه مورد و شاهد.

خارج شدند. ازین تعداد ۱۶۰ بیمار شرح حال خونریزی غیرطبیعی داشتند که در دو دسته مورد (دارای آدنومیوز: ۸۲) و شاهد (میومتر نرمال: ۷۸) وارد طرح شدند.

اطلاعات دموگرافیک در جدول ۱ خلاصه شده‌اند. متوسط سن ۳۹ سال در گروه مورد (حداقل: ۲۵ و حداکثر: ۵۲) و ۳۸ سال در

TVS انجام می‌شود. در این مطالعه، تشخیص آدنومیوز براساس یافته‌های TVS است. براساس معیارهای Morphological uterus (MUSA) sonographic assessment وجود حداقل یک معیار سونوگرافی مستقیم یا چندین معیار سونوگرافی غیرمستقیم همزمان به عنوان آدنومیوز در نظر گرفته می‌شود.

معیارهای مستقیم عبارتند از: کیست‌های میومتر، خطوط و زبانه‌های اکوژنیک زیر آندومتر و جزایر هیپراکوی یک میومتر. معیارهای غیرمستقیم عبارتند از: رحم با نمای گلوبولار، سطح تماس اندومتر-میومتر نامنظم، ضخامت میومتر نامتقارن، وجود عروق خونی عبورکننده از داخل ضایعه، سطح تماس اندومتر-میومتر به صورت منقطع و سایه خلفی با نمای بادبزنی. اطلاعات دموگرافیک بیماران، تعداد سزارین‌های قبلی و سوابق پزشکی ثبت شد. خونریزی غیرطبیعی به سه دسته تقسیم شد، شامل: خونریزی پس از قاعدگی، قاعدگی طولانی‌مدت و خونریزی بین قاعدگی. یافته‌های سونوهیستروگرافی از مدارک بیمار استخراج و بایگانی شد. تصاویر و کلیپ‌های سونوهیستروگرافی شامل وضعیت آدنومیوز و اندازه‌گیری‌های کمی CSD: طول، عمق، عرض و حجم CSD، RMT، AMT و نسبت RMT/AMT بازبینی و ثبت شدند. تمامی یافته‌ها با استفاده از SPSS software, version 20 (IBM SPSS, Armonk, NY, USA) مورد تجزیه و تحلیل قرار گرفت. برای تجزیه و تحلیل متغیرها از آزمون t-test و Chi-square test استفاده شد. نتایج به‌دست آمده در مواردی با $P < 0.05$ معنادار در نظر گرفته شد.

یافته‌ها

این مطالعه گذشته‌نگر مورد-شاهدی برای مدت دو سال (آذر ۱۳۹۹ تا آذر ۱۴۰۱) طراحی شده و تمام موارد سونوهیستروگرافی انجام شده در بخش رادیولوژی (۴۲۵ مورد) بررسی شده‌اند. از بین این تعداد ۳۱۰ بیمار شرح حال یک یا حداکثر دو سزارین قبلی داشته‌اند. مجموع تعداد ۱۰۶ بیمار به‌علت پاتولوژی همزمان اندومتر یا میومتر که می‌تواند علائم بالینی را توجیه کند (۲۸ بیمار با پولیپ اندومتر و ۳۹ بیمار با میوم ساب موکوزال: FIGO 0-2) که تعداد ۹ بیمار به‌صورت همزمان پولیپ اندومتر و میوم ساب موکوزال داشتند) و یا سابقه بیش از دو نوبت سزارین قبلی (۳۰ بیمار) از طرح

ویژگی‌های CSD در جدول ۳ خلاصه شده‌اند. عمق و حجم CSD در دو گروه تفاوت معنادار داشت. بیماران گروه مورد به صورت قابل توجهی CSD با عمق بیشتر و حجم بیشتر داشتند (به ترتیب با P-value های ۰/۰۰۲ و ۰/۰۳۸). همچنین RMT (با میانگین ۳/۵۱ میلی‌متر در گروه مورد و ۴/۳۶ در گروه شاهد، با $P=0/004$) و نسبت RMT/AMT (با میانگین ۳۷/۲ در گروه مورد و ۴۱/۵۳ در گروه شاهد، با $P=0/00$) در گروه مورد به صورت معناداری پایین‌تر بوده است. براساس داده‌های مطالعه ما در بین ۸۲ بیمار با تشخیص آدنومیوز، ۲۱ بیمار (۲۵/۶٪) دارای اسکار سزارین با RMT کمتر یا مساوی ۲ mm بودند و در بین ۷۸ بیمار با میومتر نرمال، پنج بیمار (۶/۴٪) RMT کمتر از ۲ mm داشتند. این اختلاف به این معنی است که شیوع CSD دارای اهمیت بالینی به صورت معناداری در بیماران مبتلا به آدنومیوز بالاتر است ($P=0/001$) (نمودار ۱). همچنین ۸۱/۷٪ از بیماران دارای آدنومیوز نسبت RMT/AMT کمتر یا مساوی ۵۰٪ دارند در حالی که ۸۰/۸٪ از بیماران با میومتر نرمال نسبت RMT/AMT زیر ۵۰٪ دارند ($P=0/879$).

گروه شاهد (حداقل: ۲۲ سال و حداکثر: ۴۹ سال) می‌باشد. تعداد ۴۵ بیمار در گروه مورد و ۴۶ بیمار در گروه شاهد سابقه یک سزارین قبلی داشتند در حالی که ۳۷ بیمار در گروه مورد و ۳۲ بیمار در گروه شاهد سابقه دو نوبت سزارین داشتند (که بین دو گروه تفاوت معناداری در زمینه تعداد سزارین‌های قبلی رویت نشد). متوسط زمان سپری شده از سزارین آخر ۸/۱۹ سال در گروه مورد و ۸/۳۵ سال در گروه شاهد بوده‌اند (که بین دو گروه تفاوت قابل توجهی رویت نشد). شکایت اصلی بالینی در جدول ۲ خلاصه شده است. در مجموع ۷۰ بیمار با شکایت خونریزی پس از قاعدگی (۴۲ بیمار در گروه مورد و ۲۸ بیمار در گروه شاهد) ۵۵ بیمار با شکایت قاعدگی طولانی مدت (۲۴ بیمار در گروه مورد و ۳۱ بیمار در گروه شاهد) و ۳۵ بیمار با شکایت خونریزی بین قاعدگی (۱۴ بیمار در گروه مورد و ۲۱ بیمار در گروه شاهد) مراجعه کرده‌اند. محل اسکار سزارین در تمام بیماران در سگمان تحتانی رحم بود. در ۱۰ بیمار CSD دارای شاخه بود که هفت بیمار در گروه مورد و سه بیمار در گروه شاهد قرار داشتند که در تمام این موارد RMT شاخه از RMT اسکار ضخیم‌تر بوده است.

جدول ۱: ویژگی‌های دموگرافیک در دو گروه مورد و شاهد

مورد	شاهد	P*
سن (میانگین: حداقل-حداکثر)	۴۹-۲۲:۳۸	۰/۷۹
زمان آخرین سزارین قبلی (سال)	۸/۳۵	۰/۹۰
سابقه یک سزارین قبلی	۴۶(۵۸/۹۷)	۰/۹۰
سابقه دو سزارین قبلی	۳۲(۴۱/۰۲)	۰/۹۰

آزمون آماری: Frequency. $P<0/005$ معنادار در نظر گرفته شد.

جدول ۲: توصیف شکایت بالینی اصلی در دو گروه مورد و شاهد

مورد	شاهد	مجموع	P*
خونریزی پس از قاعدگی	۴۲	۷۰(۴۳/۸)	۰/۰۵۷
قاعدگی طولانی مدت	۲۴	۵۵(۳۴/۳)	۰/۱۸۵
خونریزی بین قاعدگی	۱۴	۳۵(۲۱/۹)	۰/۱۸۰

آزمون آماری: Frequency. $P<0/005$ معنادار در نظر گرفته شد.

جدول ۳: مقایسه ویژگی‌های اسکار سزارین در دو گروه مورد و شاهد

P*	گروه شاهد Mean(SD)	گروه مورد Mean(SD)	
۰/۰۰۲	۴/۶۸(۱/۸۷)	۵/۸۶(۲/۷۷)	عمق اسکار
۰/۹۹۰	۶/۰۷(۲/۹۶)	۶/۰۷(۳/۵۴)	طول اسکار
۰/۱۲۴	۸/۶۰(۳/۷۴)	۹/۷۱(۵/۱۸)	عرض اسکار
۰/۰۰۴	۴/۳۶(۱/۷۱)	۳/۵۱(۱/۸۶)	RMT
۰/۲۴۷	۱۰/۵۴(۲/۲۳۹)	۱۱/۰۰(۲/۶۱)	AMT
۰/۰۰	۴۱/۵۳(۱۲/۳۸)	۳۲/۷۰(۱۷/۰۳)	RMT/AMT
۰/۰۳۸	۰/۵۷(۰/۷۸)	۰/۹۵(۱/۴۰)	حجم اسکار

*آزمون آماری: Student's t-test, P<۰/۰۵ معنادار در نظر گرفته شد.

بحث

CSD نسبت به گروه فاقد آدنومیوز به طور معناداری بالاتر می‌باشد (به ترتیب با P-value های ۰/۰۰۲ و ۰/۰۳۸). همچنین RMT و نسبت RMT/AMT در سونوگرافی در گروه دارای آدنومیوز به طور قابل توجهی پایین‌تر دیده شد (به ترتیب با P-value های ۰/۰۰۴ و ۰/۰۰۰).

KW Bandry و همکارانش در مطالعه‌ای در سال ۲۰۲۲ روی ۶۵ بیمار با RMT/AMT به این نتیجه دست یافتند که حجم و عمق و عرض بیشتر CSD پیشگویی‌کننده علامت‌دار بودن بیمار (با خونریزی غیرطبیعی) می‌باشد و حجم اسکار قوی‌ترین پیشگویی‌کننده می‌باشد.^{۲۶}

Vaate و همکارانش در مطالعه‌ای روی ۲۲۵ بیمار با سابقه CS نشان دادند که حجم CSD به طور معناداری در خانم‌های دارای خونریزی غیرطبیعی بالاتر بود (P=۰/۰۲).^{۲۷}

آدنومیوز اختلال شایع رحمی می‌باشد که گاهی بدون علامت می‌باشد ولی ممکن است با بزرگی رحم، خونریزی غیرطبیعی، درد لگن، نازایی و دیسمنوره تظاهر یابد. آدنومیوز در بررسی هیستوپاتولوژی به صورت وجود سلول‌های اندومترال نابجا و فیبروبلاست استرومال درون میومتر رحم تعریف می‌شود. آنژیوژنز عروق اسپیرال در مجاورت هایپرپلازی و هایپرتروفی عضلات صاف ممکن است رخ دهد. پاتوژنز ایجاد آدنومیوز مشخص نیست و چندین تئوری مطرح شده است.

شایع‌ترین تئوری‌ها شامل: میکروتروما در محل اتصال میومتر و اندومتر، تهاجم اندومتر به درون میومتر، متاپلازی سلول‌های بنیادی

در این مطالعه، ارتباط احتمالی بین آدنومیوز با سایز CSD را در افراد دارای سابقه سزارین همراه با خونریزی غیرطبیعی مورد بررسی قرار دادیم.

سزارین یکی از شایع‌ترین جراحی‌ها در تمام دنیا می‌باشد. با افزایش تعداد سزارین عواقب و نتایج نامطلوب درازمدت، اهمیت فزاینده‌ای پیدا می‌کند. اصطلاح نقص اسکار سزارین (CSD) در سونوگرافی، به ناحیه فاقد اکوژنسته و یا کاهش اکوژنسته در داخل میومتر محل اسکار سزارین با عمق حداقل ۲ mm، اطلاق می‌شود.^{۱۰،۹} شایع‌ترین شکل CSD به صورت نیم‌دایره‌ای (۵۰٪) و پس از آن با نمای مثلثی (۳۱٪) می‌باشد.^{۲۲} CSD بزرگ و مهم از نظر بالینی هنگامی اطلاق می‌شود که نسبت RMT/AMT کمتر یا مساوی ۵۰٪-۷۵ باشد RMT کمتر یا مساوی ۲ mm در TVS یا کمتر یا مساوی ۲/۵ mm در سونوهیستروگرافی باشد.^{۲۶}

CSD وقتی کوچک باشد، ممکن است بدون علامت باشد.^۲ علائم بالینی در موارد علامت‌دار CSD به‌ویژه در انواع بزرگ شامل خونریزی غیرطبیعی رحم، دیسمنوره و مشکلات نازایی، شایع می‌باشد.^۲ همچنین CSDهای بزرگتر دارای ریسک بالاتر عوارض کشنده نظیر حاملگی نابجای محل اسکار سزارین، چسبندگی و تهاجم جفت و پارگی رحم می‌باشند. لذا اندازه‌گیری دقیق سایز CSD و RMT و نسبت RMT/AMT مهم و ضروری می‌باشد.^{۲۰} نتایج مطالعه ما نشان داد که در بیماران گروه مورد و دارای آدنومیوز، عمق و حجم

CSD می‌تواند بیانگر علائم بالینی باشد و نسبت RMT/AMT پایین‌تر می‌تواند پیشگویی‌کننده علائم بالینی بیشتر باشد.

مطالعه ما نشان داد که بیماران با CSD و آدنومیوز زمینه‌ای به‌صورت معناداری RMT کمتر و نسبت RMT/AMT پایین‌تری نسبت به گروه بیماران با میومتر نرمال دارند. این مطلب نشان می‌دهد که شیوع CSD دارای اهمیت بالینی به‌طور چشمگیر و قابل‌توجه در بیماران مبتلا به آدنومیوز بالاتر می‌باشد. محدودیت عمده مطالعه ما، عدم اثبات رابطه علت معلولی به‌علت گذشته‌نگر بودن می‌باشد. مطالعه ما از فرضیه همراهی آدنومیوز با CSD بزرگتر (عمق و حجم بیشتر) و دارای اهمیت بالینی بالاتر حمایت کرد. آگاه بودن از ریسک فاکتورهای ایجاد اسکار بزرگتر و دارای اهمیت بالینی بعد از سزارین به پزشکان بالینی در تصمیم‌گیری و مدیریت بهتر هم در ترمیم اولیه میومتر سگمان قدامی رحم در خانم باردار در جهت کاهش ایجاد بروز CSD و هم در ترمیم ثانویه میومتر رحم به منظور کاهش عوارض آینده کمک می‌کند.

مطالعه ما نشان داد که CSD در بیماران با خونریزی غیرطبیعی در صورت همراهی با آدنومیوز، دارای حجم و عمق بیشتری می‌باشند و نیز ضخامت RMT و نسبت RMT/AMT، در موارد همراهی با آدنومیوز کمتر می‌باشد که نشانگر اهمیت بالینی بیشتر و عوارض بالاتر این موارد می‌باشد.

سپاسگزاری: این مقاله حاصل نتایج بخشی از داده‌های طرح تحقیقاتی تحت عنوان "بررسی و مقایسه فاکتورهای کمی Niche پس از سزارین در بیماران با و بدون آدنومیوز مراجعه‌کننده برای انجام سونوهیستروگرافی به بخش رادیولوژی بیمارستان آرش" مصوب دانشگاه علوم پزشکی و خدمات بهداشتی درمانی تهران در سال ۱۴۰۱ به کد ۶۲۸۹۳ می‌باشد که با حمایت دانشگاه علوم پزشکی و خدمات بهداشتی درمانی تهران اجرا شده است.

در میومتر، انفیلتراسیون سلول‌های اندومتریال موجود در خون زمان قاعدگی به‌صورت رتروگرید به درون میومتر و غیره.^{۱۸،۱۹،۲۰،۲۱،۲۲} بررسی هیستوپاتولوژی رحم پس از هیستروکتومی، روش استاندارد طلایی برای تشخیص آدنومیوز می‌باشد. روش‌های غیرتهاجمی برای تشخیص آدنومیوز، سونوگرافی ترانس واژینال و MRI است.

سونوگرافی ترانس واژینال در دسترس، ارزان و سریع با عوارض کم می‌باشد، بنابراین روش تصویربرداری انتخابی برای تشخیص آدنومیوز محسوب می‌شود.^۸ یافته‌های سونوگرافی در آدنومیوز به دو معیار مستقیم و غیرمستقیم طبقه‌بندی می‌شود:

و براساس گایدلاین MUSA اگر یک معیار مستقیم و یا چندمعیار غیرمستقیم در سونوگرافی دیده شود، تشخیص آدنومیوز داده می‌شود.^{۲۱،۲۲} آدنومیوز ممکن است یک یا چند لایه رحم شامل جانکشنال زون، میومتر داخلی و میومتر خارجی را درگیر کند.^۸

Asuka Higuchi و همکارانش، یافته‌های پاتولوژی CSD در بیماران با سندرم اسکار سزارین و نازایی ثانویه که تحت ترمیم اسکار قرار گرفته بودند با نتایج پاتولوژی هیستروکتومی در بیماران با سابقه CS قبلی بدون نازایی، مقایسه کردند و به این نتیجه رسیدند که آدنومیوز به‌طور چشمگیری در بیماران با سندرم اسکار سزارین و نازایی ثانویه با شیوع بیشتری همراه می‌باشد.^{۲۹}

Huihui و همکاران در مطالعه‌ای در سال ۲۰۲۲ روی ۲۷۸ بیمار کاندید ترمیم CSD، به این نتیجه دست یافتند که بیماران با آدنومیوز زمینه‌ای قبل از ترمیم اسکار، دارای علائم بالینی بیشتر و RMT نازکتر می‌باشند. همچنین میزان بهبود بعد از ترمیم در بیماران آدنومیوز کمتر می‌باشد.^{۳۰} این یافته‌ها منطبق بر نتایج مطالعه ما بود که بیماران با آدنومیوز در مقایسه با گروه کنترل دارای CSD بزرگتر و با اهمیت بالینی بیشتر می‌باشند. همانطور که می‌دانیم، ویژگی‌های رادیولوژیک

References

- Iannone P, Nencini G, Bonaccorsi G, Martinello R, Pontrelli G, Scioscia M, Nappi L, Greco P, Scutiero G. Isthmocele: from risk factors to management. *Revista Brasileira de Ginecologia e Obstetricia* 2019;41(01):44-52.
- Kulshrestha V, Agarwal N, Kachhawa G. Post-caesarean niche (isthmocoele) in uterine scar: an update. *The Journal of Obstetrics and Gynecology of India* 2020;70(6):440-6.
- Vikhareva Osser O, Jokubkiene L, Valentin L. Cesarean section scar defects: agreement between transvaginal sonographic findings with and without saline contrast enhancement. *Ultrasound in Obstetrics and Gynecology: The Official Journal of the International Society of Ultrasound in Obstetrics and Gynecology* 2010;35(1):75-83.
- Bij de Vaate AJ, Van der Voet LF, Naji O, Witmer M, Veersema S, Brölmann HA, Bourne T, Huime JA. Prevalence, potential risk factors for development and symptoms related to the presence of uterine niches following Cesarean section: systematic review. *Ultrasound in Obstetrics & Gynecology* 2014;43(4):372-82.

5. Vervoort AJ, Uittenbogaard LB, Hehenkamp WJ, Brölmann HA, Mol BW, Huirne JA. Why do niches develop in Caesarean uterine scars? Hypotheses on the aetiology of niche development. *Human Reproduction* 2015;30(12):2695-702.
6. Setubal A, Alves J, Osório F, Guerra A, Fernandes R, Albornoz J, Sidiropoulou Z. Treatment for uterine isthmocele, a pouchlike defect at the site of a cesarean section scar. *Journal of Minimally Invasive Gynecology* 2018;25(1):38-46.
7. Vervoort AJ, Van der Voet LF, Hehenkamp WJ, Thurkow AL, van Kesteren PJ, Quartero H, Kuchenbecker W, Bongers M, Geomini P, de Vleeschouwer LH, Van Hooff MH. Hysteroscopic resection of a uterine caesarean scar defect (niche) in women with postmenstrual spotting: a randomised controlled trial. *BJOG: An International Journal of Obstetrics & Gynaecology* 2018 ;125(3):326-34.
8. van der Voet L, Bij de Vaate A, Veersema S, Brölmann HA, Huirne JA. Long-term complications of caesarean section. The niche in the scar: a prospective cohort study on niche prevalence and its relation to abnormal uterine bleeding. *BJOG: An International Journal of Obstetrics & Gynaecology* 2014 (2):236-44.
9. Bij de Vaate AJ, Brölmann HA, Van Der Voet LF, Van Der Slikke JW, Veersema S, Huirne JA. Ultrasound evaluation of the Cesarean scar: relation between a niche and postmenstrual spotting. *Ultrasound in obstetrics & gynecology* 2011 ;37(1):93-9.
10. Kremer TG, Ghiorzi IB, Dibi RP. Isthmocele: an overview of diagnosis and treatment. *Revista da Associação Médica Brasileira* 2019 ;65:714-21.
11. Donnez O, Donnez J, Orellana R, Dolmans MM. Gynecological and obstetrical outcomes after laparoscopic repair of a cesarean scar defect in a series of 38 women. *Fertility and sterility* 2017 ;107(1):289-96.
12. Kalem Z, Kaya AE, Bakırarar B, Basbug A, Kalem MN. An optimal uterine closure technique for better scar healing and avoiding isthmocele in cesarean section: a randomized controlled study. *Journal of Investigative Surgery* 2021 ;34(2):148-56.
13. Shao MJ, Hu M. A growing concern: cesarean scar defect and massive uterine bleeding. *J Clin Case Rep* 2015;5(9):599-600.
14. Sholapurkar SL. Increased incidence of placenta praevia and accreta with previous caesareans—a hypothesis for causation. *Journal of Obstetrics and Gynaecology* 2013 ;33(8):806-9.
15. Sholapurkar SL. Surgical techniques at caesarean might modify placenta accreta risk. *BJOG: An International Journal of Obstetrics & Gynaecology* 2015 ;122(1).
16. Naji O, Abdallah Y, Bij De Vaate AJ, Smith A, Pexsters A, Stalder C, McIndoe A, Ghaem-Maghani S, Lees C, Brölmann HA, Huirne JA. Standardized approach for imaging and measuring Cesarean section scars using ultrasonography. *Ultrasound in obstetrics & gynecology* 2012 ;39(3):252-9.
17. Naji O, Abdallah Y, Bij De Vaate AJ, Smith A, Pexsters A, Stalder C, McIndoe A, Ghaem-Maghani S, Lees C, Brölmann HA, Huirne JA. Standardized approach for imaging and measuring Cesarean section scars using ultrasonography. *Ultrasound in obstetrics & gynecology* 2012 ;39(3):252-9.
18. Wang CB, Chiu WW, Lee CY, Sun YL, Lin YH, Tseng CJ. Cesarean scar defect: correlation between Cesarean section number, defect size, clinical symptoms and uterine position. *Ultrasound in Obstetrics and Gynecology* 2009 ;34(1):85-9.
19. Harmsen MJ, Van den Bosch T, De Leeuw RA, Dueholm M, Exacoustos C, Valentin L, Hehenkamp WJ, Groenman F, De Bruyn C, Rasmussen C, Lazzeri L. Consensus on revised definitions of Morphological Uterus Sonographic Assessment (MUSA) features of adenomyosis: results of modified Delphi procedure. *Ultrasound in Obstetrics & Gynecology* 2022 ;60(1):118-31.
20. Budny-Winska J, Pomorski M. Uterine niche after cesarean section: a review of diagnostic methods. *Ginekologia Polska* 2021;92(10):726-30.
21. Van den Bosch T, de Bruijn AM, de Leeuw RA, Dueholm M, Exacoustos C, Valentin L, Bourne T, Timmerman D, Huirne JA. Sonographic classification and reporting system for diagnosing adenomyosis. *Ultrasound in obstetrics & gynecology: the official journal of the International Society of Ultrasound in Obstetrics and Gynecology* 2019;53(5):576-82.
22. Ahmadi F, Akhbari F, Niknejad F. Various types of niche imaging by sonohysterography. *Iranian Journal of Radiology* 2014;11(30th Iranian Congress of Radiology).
23. Jauniaux E, Jurkovic D. Placenta accreta: pathogenesis of a 20th century iatrogenic uterine disease. *Placenta* 2012;33(4):244-51.
24. Verberkt C, Meuleman SJ, Ket JC, van Wely M, Bouwsma E, Huirne JA. Fertility and pregnancy outcomes after a uterine niche resection in women with and without infertility: a systematic review and meta-analysis. *F&S Reviews* 2022;3(3):174-89.
25. García-Solares J, Donnez J, Donnez O, Dolmans MM. Pathogenesis of uterine adenomyosis: invagination or metaplasia?. *Fertility and Sterility* 2018;109(3):371-9.
26. Bandry KW, Abou-Taleb H, Seifeldin GS, Taha MG, Qenawy OK. Prediction of the relationship of cesarean section scar niche and postmenstrual spotting: is there any relation?. *Egyptian Journal of Radiology and Nuclear Medicine* 2022;53(1):24.
27. Bij de Vaate AJ, Brölmann HA, Van Der Voet LF, Van Der Slikke JW, Veersema S, Huirne JA. Ultrasound evaluation of the Cesarean scar: relation between a niche and postmenstrual spotting. *Ultrasound in obstetrics & gynecology* 2011;37(1):93-9.
28. Naji O, Wynants L, Smith A, Abdallah Y, Stalder C, Sayasneh A, McIndoe A, Ghaem-Maghani S, Van Huffel S, Van Calster B, Timmerman D. Predicting successful vaginal birth after Cesarean section using a model based on Cesarean scar features examined by transvaginal sonography. *Ultrasound in Obstetrics & Gynecology* 2013;41(6):672-8.
29. Higuchi A, Tsuji S, Nobuta Y, Nakamura A, Katsura D, Amano T, Kimura F, Tanimura S, Murakami T. Histopathological evaluation of cesarean scar defect in women with cesarean scar syndrome. *Reproductive medicine and biology* 2022;21(1):e12431.
30. Chen H, Wang W, Wang H, Wang X. Association between the occurrence of adenomyosis and the clinical outcomes of vaginal repair of cesarean section scar defects: an observational study. *BMC Pregnancy and Childbirth* 2022; 22(1):187.

Association between cesarean scar defect and adenomyosis in patients with abnormal uterine bleeding

Fatemeh Shakki Katouli M.D.¹
Jayran Zebardast Ph.D.²
Zahra Tavoli M.D.³
Leila Bayani M.D.¹
Fahimeh Zeinalkhani M.D.²
Reza Mardani M.D.¹
Fahimeh Azizinik M.D.^{4*}

1- Advanced Diagnostic and
Interventional Radiology Research
Center (ADIR), Arash Women's
Hospital, Tehran University of
Medical Sciences, Tehran, Iran.

2- Advanced Diagnostic and
Interventional Radiology Research
Center (ADIR), Imam Khomeini
Hospital Complex, Tehran
University of Medical Sciences,
Tehran, Iran.

3- Department of Obstetrics and
Gynecology, Ziaei Hospital,
School of Medicine, Tehran
University of Medical Sciences,
Tehran, Iran.

4- Advanced Diagnostic and
Interventional Radiology Research
Center (ADIR), Amir A'lam
Hospital and Yas Hospital
Complex, Tehran University of
Medical Sciences, Tehran, Iran.

* Corresponding author: Department of
Radiology, Yas Hospital Complex, North
Ostad Nejatollahi St., Karimkhan St.,
Vali Asr Sq., Tehran, Iran.
Tel: +98-21-42160000
E-mail: azizinikfahimeh@gmail.com

Abstract

Received: 22 May 2024 Revised: 29 May 2024 Accepted: 12 Jun. 2024 Available online: 21 Jun. 2024

Background: The prevalence of cesarean section (CS) has recently increased dramatically. Cesarean scar defect (CSD) is one of the most common complications of CS. This study aims to investigate and compare the depth and volume of the CSD in symptomatic patients with and without uterine adenomyosis.

Methods: This retrospective case-control study was done from November 2020 to November 2022 at our referral women's hospital. The patients who underwent sonohysterography with a previous history of one or two CS for at least one year ago and chief complaints of abnormal uterine bleeding were included in our study. The patients with myometrial or endometrial pathology were excluded from the study. The symptomatic patients who met the inclusion criteria were divided into two groups: with adenomyosis (case) and without adenomyosis (control). The demographic data, medical history, and sonohysterography findings were obtained from the patient's documents and archived images. In sonohysterography, CSD features, including the length, depth, width, volume, RMT (Remained Myometrial Thickness), AMT (Adjacent Myometrial Thickness), and RMT/AMT were measured. To analyze the variables, t-tests, and chi-square were used.

Results: Among 310 symptomatic women with a history of previous cesarean section underwent sonohysterography, 160 patients met the inclusion criteria (case group with adenomyosis: 82 patients and control group without adenomyosis: 78 patients). The chief complaints were post-menstrual bleeding (43.8%), prolonged bleeding (34.3%), and intermenstrual bleeding (21.9%). In the case group, 25.6% had CSD with RMT<2mm, but in the control group (without adenomyosis), only 6.4% had RMT<2mm. CSD depth and volume were significantly larger in patients with underlying adenomyosis (P-value of 0.002 and 0.038, respectively). Also, the mean RMT and RMT/AMT ratio were significantly lower in the case group (P-values of 0.004 and 0.00, respectively).

Conclusion: Our study demonstrated a strong association between the presence of adenomyosis and larger CSDs. To establish a causative relationship, we suggest a prospective cohort study to follow up the patients and compare the evolution of CSD in patients with and without adenomyosis.

Keywords: adenomyosis, cesarean section, ultrasound, uterus.

