

# معرفی یک بیمار مبتلا به giant cell tumor استخوان کشکک همراه با متاستازی ریوی

دکتر محمود معتمدی، دانشیار جراحی ارتوپدی دانشگاه علوم پزشکی تهران

دکتر رامین اسپندار، رزیدنت جراحی ارتوپدی دانشگاه علوم پزشکی تهران

## Giant Cell Tumor in Patella With Pulmonary Metastases A Case Report ABSTRACT

Patella is not a common site for primary bone tumors, but among tumors of patella, giant cell tumor of bone seems to be common.

Here we introduce an interesting case of giant cell tumor of patella with multiple pulmonary metastases, which, its location, clinical course and the type of metastases are very rare in giant cell tumor of bone.

**Key Words:** Giant cell tumor of bone; Patella; Pulmonary metastasis.

## چکیده

### معرفی بیمار

خانم ۲۰ ساله‌ای که به علت درد و تورم در جلوی زانویی راست و روی استخوان کشکک که از حدود ۱۰ ماه قبل و به دنبال یک ضربه خفیف (افتادن روی زانو) شروع شده، مراجعه نموده است. در طول این مدت، بیماری سیر پیشرونده داشته و درمانهای دارویی که با تشخیص اولیه آزردهی نسج نرم تجویز گردیده در جلوگیری از پیشرفت بیماری بدون تأثیر بوده‌اند.

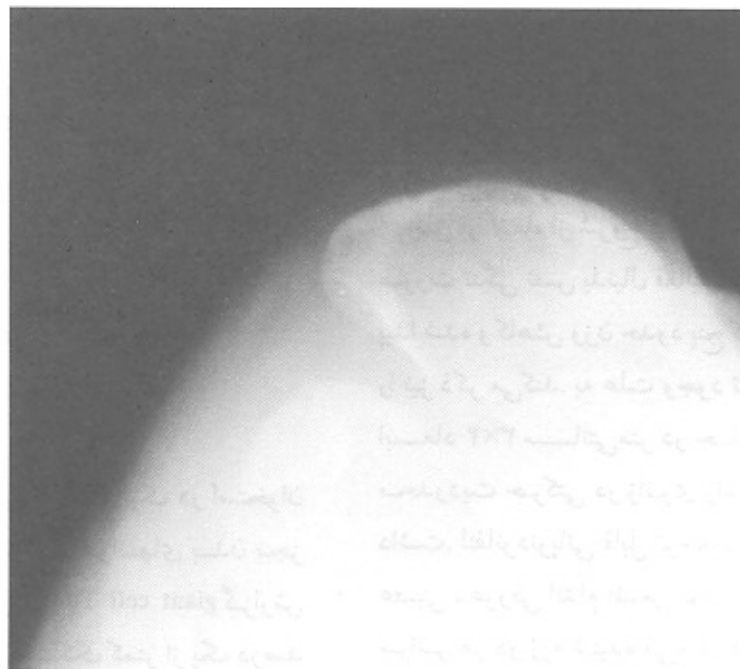
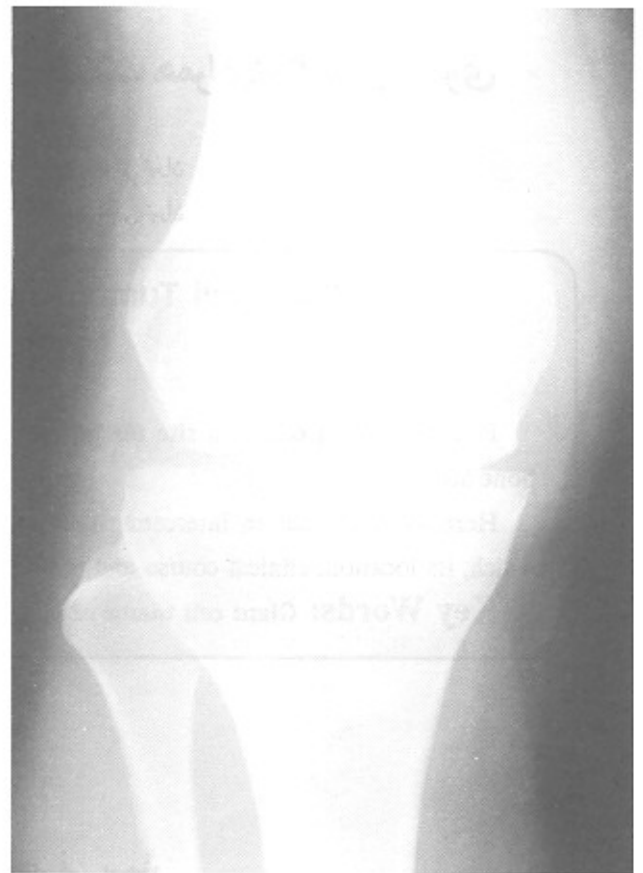
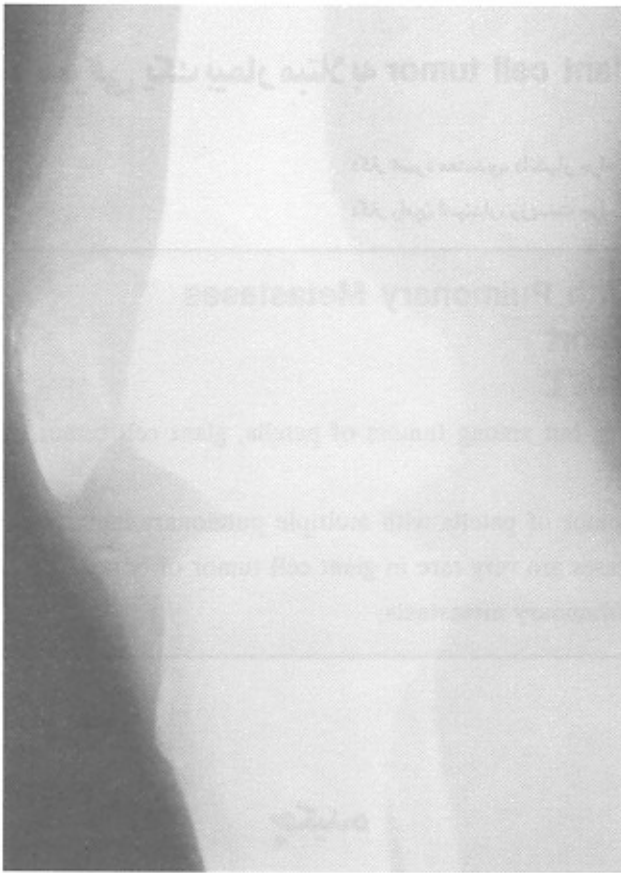
پس از ۷ ماه از شروع بیماری مشکلات تنفسی خفیف به صورت تنگی نفس بدنبال فعالیت شدید و سرفه‌های مختصر پیدا شده و کاهش وزن حدود پنج کیلوگرم در طول ۶ ماه اخیر را نیز ذکر می‌کند. به علت وجود توده‌ای سفت و دردناک به ابعاد ۳×۴ سانتی‌متر در جلوی زانو و روی کشکک، محدودیت حرکتی در زانوی راست (۹۰-۰ درجه) وجود داشت. لنتانودنوباتی قابل توجه در اندام دیده نشد. وضعیت عصبی - عروقی اندام طبیعی بود. در معاینه ریتین رونکای در سراسر هر دو ریه شنیده می‌شد. در رادیوگرافی بدست آمده از زانوی راست، ضایعه تخریب‌کننده و لیتیک همراه با درگیری وسیع نسج نرم مجاور در استخوان کشکک وجود داشت (شکل ۱ و ۲).

استخوان کشکک محل شایعی برای تومورهای اولیه استخوان نمی‌باشد و غالب این تومورها به صورت موردی گزارش شده‌اند ولی Giant cell tumor یکی از تومورهای شایع استخوان کشکک محسوب می‌شود.

در مقاله حاضر ضمن بررسی یک بیمار مبتلا به Giant cell Tumor این استخوان که همراه با متاستازهای متعدد ریوی بوده، راجع به این مقوله بررسی بیشتری صورت گرفته است.

## مقدمه

تومورهای استخوانی چه اولیه یا متاستاتیک در استخوان کشکک نادرند. درگیری کلیه استخوانهای بدن بجز استخوانچه‌های گوش میانی در giant cell Tumor گزارش شده و میزان بروز آن در استخوان کشکک کمتر از یک درصد می‌باشد (۱). در تقریباً دو درصد بیماران مبتلا به giant cell Tumor علیرغم هیستولوژی خوش خیم، متاستاز ریوی گزارش گردیده است (۲).



شکل ۱- رادیوگرافی رخ، و نیمرخ و بانلار از زانوی راست، ۲ ماه پس از شروع علائم بیماری. در این زمان به ضایعه لینیک قسمت فوقانی استخوان و کشکک و درگیری نسج نرم و مجاور توجه نشده است.

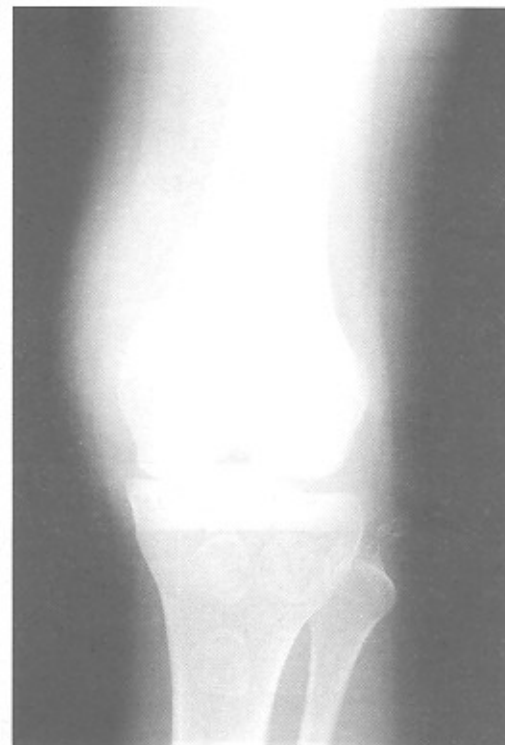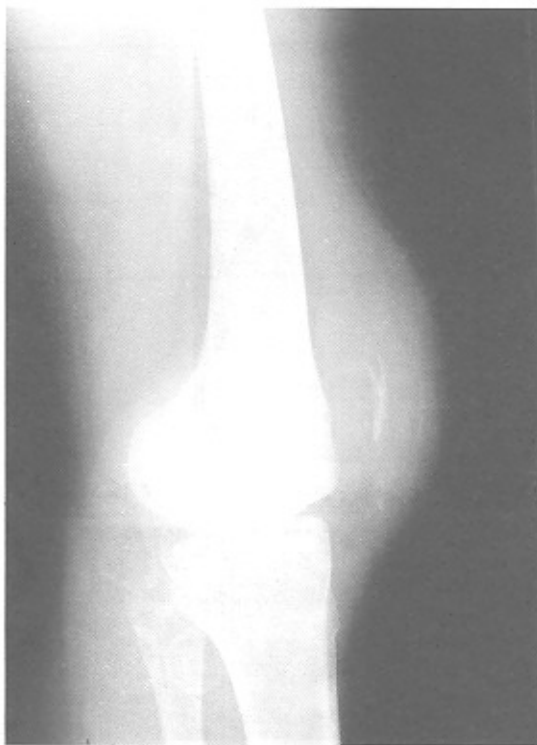غلظت کلسیم، فسفر و آلکالن فسفاتاز چندین بار آزمایش و همیشه در حد طبیعی گزارش گردیده بود. نتیجه بررسی گازهای خون شریانی بیمار در هنگام بستری شدن، علیرغم ضایعات ریوی گسترده در حد طبیعی بود.

از ضایعه استخوان کشکک نمونه برداری به طریق (Incisional) بعمل آمد. تومور حاوی نسجی با قوام گوشتی و به رنگ قهوه‌ای متمایل به قرمز بود و نتیجه هیستوپاتولوژی آن giant cell tumor of bone گزارش گردید.

در اسکن استخوان با TC 99m افزایش جذب نشانگر در کشکک راست وجود داشت و در MRI علائمی از گسترش ضایعه به داخل زانو و یا درگیری عناصر عصبی و عروقی مشاهده نگردید.

در رادیوگرافی قفسه سینه، ضایعات متاستاتیک متعدد در سراسر هر دو ریه وجود داشت ولی علامتی به نفع تجمع مایع در فضای جنب دیده نشد.

از نظر پاراکلینیکی بیمار آنمیک نبوده و PPD بیمار منفی گزارش گردید. ESR بیمار بالاتر از حد طبیعی و CRP بیمار نیز مثبت بود. از نظر بیوشیمی سرم کلیه آزمایشات از جمله



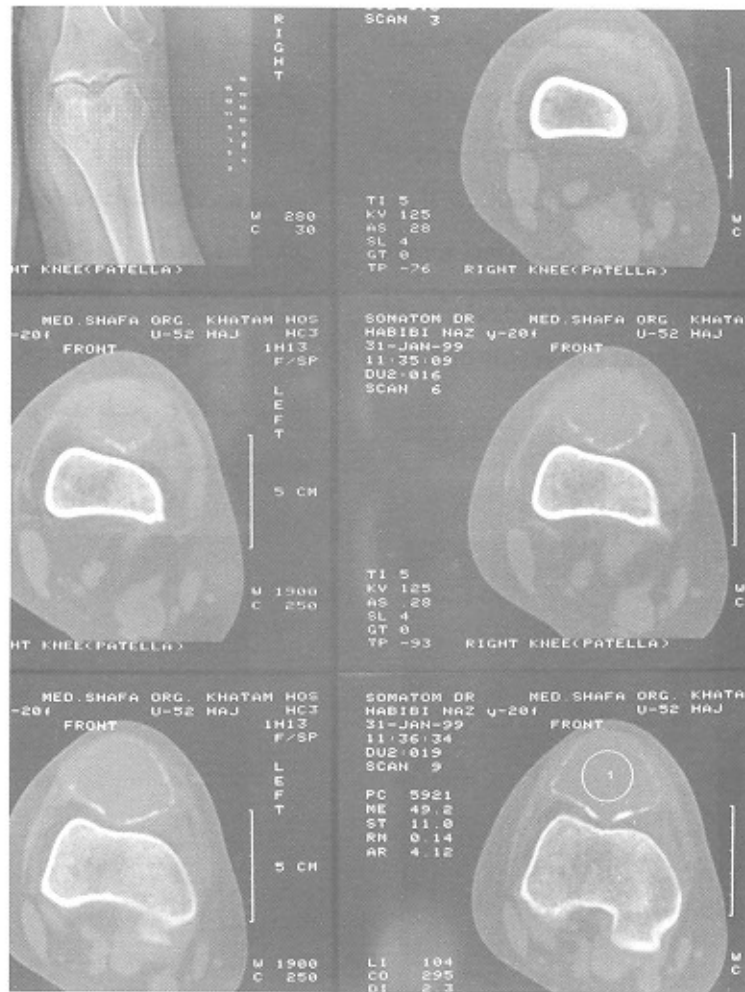
شکل ۲- رادیوگرافی زانوی راست ۱۰ ماه بعد از شروع علائم بیماری. پیشرفت وسیع ضایعه همراه با تخریب کورتکس فدامی استخوان کشکک و درگیری نسج نرم و مجاور به وضوح دیده میشود

در CT Scan ضایعه نیز همین یافته‌ها تأیید گردیدند (شکل ۳). بیمار پسی از بیوپسی از ادامه درمان امتناع ورزید و سرانجام حدود ۶ ماه بعد با تابلوی دیسترس تنفسی شدید در زمینه متاستازهای وسیع ریوی، فوت نمود.

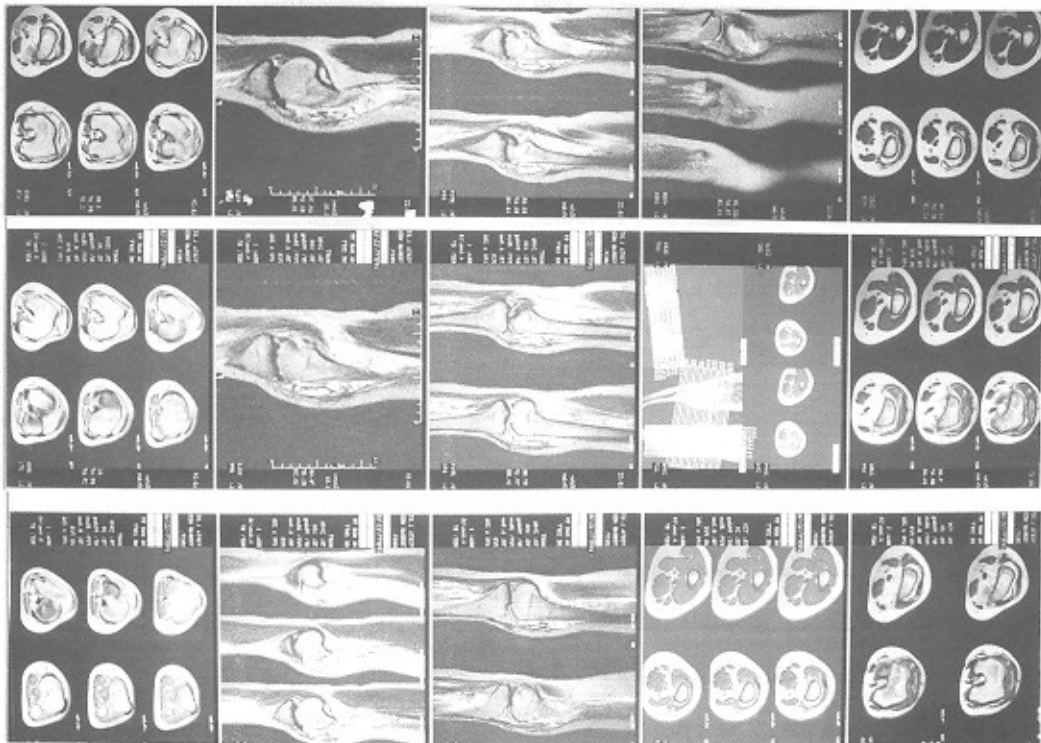
## بحث

در مطالعه ferguson از ۵۸۷ بیمار که به علت تومورهای

استخوانی تحت درمان جراحی قرار گرفته بودند ۸ بیمار مبتلا به تومورهای استخوان کشکک بوده که ۶ مورد تومور خوش خیم و ۲ تومور بدخیم (استئوسارکوما، Malignant fibrous histiocytoma) داشته‌اند. پنج مورد از ۶ بیمار دارای تومور خوش خیم استخوان کشکک مبتلا به Giant cell Tumor بوده اند که در ۲ بیمار، علی‌رغم هیستوپاتولوژی خوش خیم تومور، متاستازهای ریوی گزارش گردیده است (۳).



شکل ۳- CT Scan زانوی راست. تخریب شدید استخوان کشکک در اثر تومور قابل توجه است.



شکل ۴- MRI زانوی راست. درگیری مکانیسم اکستنسوری مشهود است ولی مفصل زانو و عروق و اعصاب مجاور درگیر نمی باشد

باشد بدتر است (۱).

درمان جراحی نامناسب در تومورهای استخوان کشکک می‌تواند منجر به گسترش آن به داخل مفصل زانو گردد که علاوه بر افزایش احتمال عود، منجر به لزوم انجام جراحیهای وسیعتر و در نتیجه اختلالات عملکردی بیشتر در اندام خواهد شد؛ لذا انجام اقدامات تشخیصی کامل جهت مشخص نمودن میزان گسترش تومور قبل از هرگونه جراحی قویاً توصیه می‌گردد.

بطورکل در ضایعات خوش خیم استخوان کشکک اگر پس از برداشتن تومور بتوان میزان قابل توجهی از استخوان را حفظ نمود، نگهداشتن کشکک ارجح است و در غیر این صورت و نیز در تومورهای بدخیم برداشتن کامل این استخوان (پاتلکتومی) توصیه می‌شود. بازسازی مکانیسم اکستانسوری زانو در مواردی که پاتلکتومی به علت ضایعات تومورال پاتلا انجام می‌گیرد بسیار مشکل است (۳)

### نتیجه

بیمار معرفی شده یکی از نادرترین تظاهرات giant cell Tumor استخوان چه از نظر محل و چه از نظر نوع متاستازهای ریوی (متعدد) می‌باشد؛ بیماران مشابه همگی به صورت موردی و بسیار محدود در مقالات گزارش گردیده‌اند.

در ۱۰-۳ متیلایان به Giant cell Tumor استخوان سیر بدخیم گزارش شده است؛ البته در بسیاری از اینها جهت درمان تومور قبلاً اشعه درمانی با مقادیر بالاتر از 40 Gy (4 000Rad) صورت گرفته بوده و تنها در یک درصد بیماران giant cell Tumor بطور اولیه بدخیم گزارش گردیده است (۴). در حال حاضر غالب مؤلفین معتقدند که هیستولوژی giant cell Tumor در تعیین پیش آگهی بیماران نقشی دارد، ولی اخیراً با استفاده از روش single DNA cytometry که میزان DNA هسته‌های سلول تومورال را مشخص می‌کند تا حدودی در مشخص کردن پیش آگهی این تومورها موفق بوده‌اند ولی برای استفاده بالینی از این روش نیاز به مطالعات بیشتری می‌باشد (۲).

معمولاً تعداد متاستازهای ریوی در giant cell Tumor استخوان محدود است و این متاستازها از نظر بافتی مشابه ضایعات اولیه‌اند ولی گزارشاتی با بیش از ۱۵۰ متاستاز در ریه نیز وجود دارد (۱).

گرچه بهبودی خودبخود در متاستازهای ریوی گزارش شده ولی در صورت منفرد بودن توصیه به خارج کردن ضایعات (Pulmonary wedge resection) نموده‌اند. پیش آگهی ضایعات در صورتیکه بدخیمی ثانویه به رادیوتراپی

## منابع

- 1- Mirra JM. Bone Tumors. Philadelphia, Lea & Febiger 1989.
- 2- Canale ST. Campbell's Operative Orthopedics. St Louis, Mosby Year Book 1998.
- 3- Ferguson PC, Griffin AM, Bell RS. Primary patellar tumors. Clin Orthop Mar 1997;336:199-204.
- 4- Everts CM. Surgery of the musculoskeletal system. New york Churchill Livingstone 1990.
- 5- Oei T, Josaputra H. Giant cell tumor of patella [Letter], Neth J Surg Oct 1989;38(5):160-1.