

# بهبود بینایی پس از عمل جراحی در بیماران مبتلا به تومور هیپوفیز (مقایسه دو روش ترانس اسفنوئیدال و ترانس کرانیال)

دکتر مسعود مهرآذین، عضو هیات علمی گروه جراحی اعصاب دانشگاه علوم پزشکی تهران  
دکتر علیرضا محمد محمدی، پزشک عمومی

## Post Surgical Visual Recovery in Patients With Pituitary Adenoma (Comparison of Transsphenoidal and Transcranial approach) ABSTRACT

Pituitary adenoma is one of the major cause of the visual impairment.

To evaluate post surgical visual recovery in patients with pituitary adenoma, we retrospectively and randomizely have reviewed the records of one hundred patients harboring pituitary adenoma that have been admitted and operated in Dr. Shariatti Hospital within the years 1992-1998 by either Transsphenoidal or Transcranial approaches. Twenty five patients were operated via Transcranial and the rest Transsphenoidal method.

The result of visual recovery (acuity & field) were better in patients with Transsphenoidal approach.

We have also discussed the other possible relative factors that have been helpful in visual recovery.

**Key Words:** Pituitary adenoma; visual recovery; post surgical transsphenoidal; transcranial.

## چکیده

بحث و تفصیل بیشتری قرار گرفته‌اند.

## مقدمه

اختلالات بینایی از جمله علایم بالینی شاخص تومور هیپوفیز است که به دلیل مجاورت آناتومیک این غده در قاعده جمجمه و بالای زین ترکی با کیاسمای بینایی بروز می‌کنند (۱). این اختلالات که به سبب حجیم شدن توده هیپوفیز و گسترش آن به خارج زین ترکی ظاهر می‌شوند، معمولاً با سایر علایم فشاری تومور مانند سردرد (به علت کشیدگی دیافراگم زین ترکی) و گاهی تهوع و استفراغ (به علت افزایش فشار داخل جمجمه) و نیز دیگر علایم فشاری همراهند (۲). این علایم در تومورهای بدون عملکرد و یا تومورهای با تظاهرات هورمونی کمتر (مانند پرولاکتینوم در مردان و زنان یائسه) مشاهده می‌شوند (۳، ۴). همچنین، اغلب تومورهای هیپوفیز

تومورهای هیپوفیز از علل عمده اختلالات بینایی به شمار می‌آیند.

برای مشخص نمودن روش مناسب جراحی به منظور رسیدن به نتایج بهتر، از نظر بهبود بینایی در بیماران مبتلا به آدنوم هیپوفیز، یافته‌های یک صد بیمار به صورت گذشته‌نگر و تصادفی، مورد تجزیه و تحلیل قرار گرفته‌است. این بیماران طی سالهای ۱۳۷۷-۱۳۷۱ به روش ترانس اسفنوئیدال یا ترانس کرانیال در بیمارستان دکتر شریعتی تحت عمل جراحی واقع گردیده‌اند.

از این تعداد ۲۵ نفر به روش ترانس کرانیال و بقیه به روش ترانس اسفنوئیدال عمل شده‌اند. بهبود میزان و میدان بینایی در بیمارانی که به روش دوم عمل شده‌اند، بخصوص در مورد میدان بینایی، بارزتر از گروه دیگر بوده‌است. علاوه بر این سایر عوامل احتمالی مؤثر در بهبود نتایج بینایی پس از عمل جراحی، مورد

زمینه میزان بینایی بیماران به سه گروه خفیف، متوسط و شدید و در مورد میدان بینایی نیز بیماران به سه گروه اختلال میدان بینایی ربع، نیمه و کامل تقسیم شدند.

شکایات اصلی بیماران به دو گروه کلی شکایات ناشی از تأثیرات فشاری تومور و شکایات ناشی از تأثیرات غیر فشاری (هورمونی - سیستمیک) تقسیم شدند و اولی خود به زیرگروه‌هایی مانند: سردرد، تاری بینایی، تهوع، صرع لوب گیجگاهی و دومی نیز با توجه به نوع تومور به زیرگروه‌هایی مانند: بزرگی اندام، افزایش وزن و آمنوره تقسیم شدند. طول زمان شکایت در دو گروه نیز به کمتر از ۲ ماه و بیش از ۲ ماه تفکیک گردید.

در بررسی گسترش تومور به خارج زین ترکی، اندازه تومور و محدود بودن به فضای زین ترکی یا گسترش رادیولوژیک به خارج از آن مورد نظر بوده است.

در زمینه تغییرات ته چشم، وجود آتروفی و رنگ پریدگی یا ادم پایی در معاینه پیش از عمل ملاک تشخیص قرار گرفت.

سرانجام در زمینه نوع عمل جراحی، دو گروه اصلی عمل ترانس اسفنوئیدال (T.S) و ترانس کرانیال (T.C) مد نظر واقع شده است. در زمینه بهبود اختلالات بینایی، سه حالت بهبود، عدم تغییر و بدتر شدن در نظر گرفته شده است که البته برای میزان بینایی، دو حالت بهبود کلی و بهبود چشم‌گیر (بهبود از یک رده کیفی به رده بالاتر، مثلاً از متوسط به خفیف) مورد نظر بوده است.

جهت جمع‌آوری داده‌های فوق از بایگانی بیمارستان دکتر شریعتی و اطلاعات ثبت شده در پرونده بیماران و جهت انجام محاسبات آماری نیز از شیوه‌های پارامتریک و غیر پارامتریک استفاده بعمل آمد.

## یافته‌ها

از بین یک صد بیمار مورد مطالعه ۳۹ بیمار از نظر ترشح هورمونی و علائم بالینی و پاتولوژی در گروه سوماتوتروپ (افزایش GH)، ۱۱ بیمار در گروه ماموسوماتوتروپ (افزایش PRL) و ۱۴ بیمار در گروه ماموتروپ (افزایش PRL)، ۲۵ بیمار در گروه بدون عملکرد هورمونی، ۵ بیمار در گروه کورتیکوتروپ (افزایش ACTH) و ۳ بیمار در گروه تیروتروپ (افزایش TSH) قرار داشته‌اند. یک بیمار نیز با افزایش همزمان ACTH, TSH, ORL در گروه چند هورمونی جای گرفت.

میانگین سنی بیماران ۳۶ سال (جوانترین بیمار ۱۵ ساله و

مراحل دیورس و پیشرفته و یا عود تومور می‌توانند با فشار بر روی عصب بینایی و مسیر آنا تومیک آن ایجاد علائم اختلال بینایی نمایند که در انتخاب نوع درمان و ارزیابی میدان بهبود پس از آن مؤثر است (۵۰۶).

مهمترین روش درمانی در تومورهای هیپوفیز که با اختلال بینایی مواجهند، برداشت جراحی تومور است (۷). تا اوایل دهه ۱۹۸۰ روش رایج و مورد قبول جراحان در برداشت آدنوم هیپوفیز، جراحی ترانس کرانیال بود ولی بتدریج روشهای نوین جراحی ترانس اسفنوئیدال با استفاده از میکروسکوپ و نور کافی، علیرغم محدودیتهای ناشی از میدان عمل و عدم دسترسی کامل به کیاسمای بینایی، به علت خطرات کمتر و عوارض ناچیز آن مورد توجه بیشتر قرار گرفت (۸ و ۹ و ۱۰) و با پیشرفتهای حاصله به عنوان روش انتخابی جراحی تومور هیپوفیز در بسیاری از مراکز بزرگ تخصصی برگزیده شد (۸ و ۱۱).

در این مطالعه، علاوه بر مقایسه دو روش اصلی و نقش آنها در بهبود بینایی پس از عمل، اثر سایر عوامل زمینه‌ای در بهبود به عنوان عوامل انحرافی پیش‌بینی نشده مورد بررسی قرار گرفته و در صورت تأثیرگذاری آنها بر نتایج بینایی پس از عمل اثر انحرافی آنها برطرف گردیده است.

## روش و مواد

جهت بررسی تغییرات بینایی پس از عمل، یک گروه صد نفری از بیمارانی که در فاصله سالهای ۱۳۷۱ - ۱۳۷۷ با تشخیص تومور هیپوفیز توسط جراحان مختلف از طریق ترانس اسفنوئیدال و ترانس کرانیال، در بیمارستان دکتر شریعتی تحت عمل جراحی واقع شده بودند، با روش گذشته‌نگر و به طور تصادفی و بدون تمایل نسبت به یک روش جراحی بخصوص، مورد بررسی قرار گرفتند. تنها عمل اول بیماران ملاک قرار داده شد. متغیرهایی که در این مطالعه مورد بررسی واقع شدند عبارت بودند از: نوع عمل جراحی و عوامل زمینه‌ای تأثیرگذار بر بهبود اختلالات بینایی (مثل شدت اختلالات بینایی پیش از عمل، وجود علائم ناشی از اثر فشاری تومور در شکایت اصلی بیمار، مدت زمان آن، گسترش تومور به خارج زین ترکی در تصویر برداری مغز و نیز تغییرات ته چشم پیش از عمل).

شدت اختلالات بینایی پیش از عمل برای اختلالات میدان بینایی و میزان بینایی جداگانه مورد بررسی واقع شده است. در

مسن‌ترین بیمار ۶۹ ساله) و پراکندگی جنسی آنها نیز شامل ۵۴٪ زن و ۴۶٪ مرد بوده‌است که به تفکیک گروه‌های مختلف تومور هیپوفیز در جدول (۱) آورده شده‌است.

میزان بروز اختلالات بینایی در گروه‌های مختلف به قرار زیر است:

گروه سوماتوتروپ با ۴۳٪ اختلال بینایی، گروه ماموسوماتوتروپ ۴۵٪، گروه ماموتروپ با ۸۷٪، گروه بدون عملکرد هورمونی با ۹۲٪ (۸٪ بقیه بیماران این گروه دارای علائم فشاری دیگر مانند سر درد، صرع لوپ تمپورال و ضعف عمومی بوده‌اند) و گروه تیروتروپ با ۶۷٪ اختلال بینایی همراه بوده‌اند. اختلال بینایی در گروه کورتیکوتروپ مشاهده نشد. ضمناً تنها بیمار با اختلال چند هورمونی، اختلال دوطرفه میزان بینایی داشته‌است. در زمینه شدت اختلالات بینایی نیز از (۲۰۰ چشم) متعلق به یک صد بیمار معاینه به عمل آمد. در معاینه چشم‌ها، ۷۸ مورد اختلال میدان بینایی مشاهده شد که ۵۷ مورد آن اختلال نیمه، ۱۴ مورد آنها اختلال کامل میدان بینایی و ۷ مورد اختلال ربع داشتند. ۱۰۳ چشم، نیز مبتلا به اختلال میزان بینایی بوده‌اند که از آن میان ۱۳ مورد اختلال خفیف، ۷۱ مورد اختلال متوسط و ۱۹ مورد اختلال شدید داشته‌اند. تفکیک آنها به نسبت گروه‌های مختلف توموری در نمودار (۱) آورده شده‌است.

شکایات عمده بیماران در هنگام مراجعه به دو گروه اصلی زیر تقسیم می‌شوند:

۱- شکایات ناشی از علائم فشاری تومور (مانند سردرد، تاری دید)

۲- شکایات ناشی از علائم غیر فشاری تومور که بسته به نوع هورمون مترشحه متفاوتند.

بیشترین میزان بروز شکایات فشاری در گروه بدون عملکرد (۱۰۰٪) و ماموتروپ (۸۷٪) و بیشترین میزان شکایات غیر فشاری (هورمونی) در گروه‌های کورتیکوتروپ (۱۰۰٪)، و سوماتوتروپ (۹۵٪) بوده‌است.

در تصویر برداری مغزی گسترش تومور به خارجی زین ترکی در ۵۳٪ موارد دیده شده که تفکیک آن به نسبت گروه‌های مختلف تومور هیپوفیز در نمودار (۲) آورده شده‌است.

اختلالات بینایی با گسترش تومور به خارج زین ترکی در ۹۰٪ موارد مشاهده شده در حالی که در بیماران با تومور محدود به زین ترکی این اختلال در ۳۲٪ موارد بوده است ( $P < 0/05$ )

میزان بروز آتروفی عصب بینایی (optic atrophy) شامل ۹

مورد آتروفی عصب بینایی راست، ۸ مورد آتروفی عصب بینایی چپ، ۶ مورد آتروفی دوطرفه عصب بینایی و ۲ مورد ادم پایی دو طرفه بوده‌است. بروز این موارد با علائم فشاری که بیش از ۲ ماه طول کشیده باشند افزایش می‌یابد ( $P < 0/05$ ). جزئیات بیشتر در جدول (۲) آورده شده‌است.

از میان یک صد بیمار ۹۸ نفر تحت عمل جراحی واقع شدند و ۲ نفر به علت مشکلات زمینه‌ای یا حین عمل، جراحی را پشت سر گذاشتند. از این ۹۸ بیمار عمل شده ۲۵ نفر تحت عمل جراحی ترانس کرانیال بقیه به روش ترانس اسفنوئیدال عمل شده‌اند (جدول ۳). یک مورد مرگ هم به علت خونریزی شدید ناشی از باقی ماندن غده پس از عمل متعاقب ترانس کرانیال اتفاق افتاده‌است.

بررسی بهبود بینایی به تفکیک چشم‌ها و اختلالات (میدان و میزان) صورت پذیرفته‌است. از میان ۷۸ چشم با اختلال میدان بینایی، ۶۵٪ بهبود یافته‌اند و از میان ۱۰۳ چشم با اختلال میزان بینایی، ۸۱٪ بهبود کلی و ۵۴٪ بهبود چشمگیر داشته‌اند. شایان ذکر است که تنها یک مورد بدتر شدن میدان بینایی وجود داشته که متعاقب یک عمل ترانس کرانیال بوده و از میدان بینایی نرمال به نابینایی ربع فوقانی دوطرفه تبدیل شده‌است.

در زمینه بررسی میزان بهبود اختلالات با توجه به نوع عمل جراحی، همانطور که در جدول (۴) ملاحظه می‌شود در زمینه بهبود میدان بینایی، از میان ۷۸ چشم مبتلا در ۴۳ مورد عمل ترانس اسفنوئیدال و در ۳۵ مورد عمل ترانس کرانیال انجام شده‌است که بهبود بینایی با اولی ۷۴٪ و با دومی ۵۴٪ می‌باشد ( $P < 0/03$ )

در مورد میزان بینایی نیز، از میان ۱۰۳ چشم مبتلا، ۶۵ مورد عمل جراحی ترانس اسفنوئیدال و ۳۸ مورد عمل ترانس کرانیال انجام شده‌است که بهبود چشمگیر با عمل ترانس اسفنوئیدال ۶۲٪ و با عمل ترانس کرانیال ۴۲٪ بوده‌است ( $P < 0/05$ ) برای بهبود کلی، بین دو نوع عمل جراحی تفاوت آماری معنی‌دار مشاهده نشد (۸۲٪ در مقابل ۷۹٪). جزئیات بیشتر در جدول (۵) آورده شده‌است.

جهت حذف تأثیر عوامل انحرافی پیش‌بینی نشده، ارتباط میان بهبود بینایی با عوامی که می‌توانند بر آن تأثیر معنی‌داری بگذارند بررسی شده و در صورت وجود رابطه معنی‌دار، میان آنها و نوع عمل جراحی انجام شده، مقایسه همزمان صورت پذیرفته‌است که ذیلاً به آن می‌پردازیم.

## شدت اختلالات دید پیش از عمل و نقش آن بر بهبود بینایی

از لحاظ تأثیر شدت اختلالات بینایی پیش از عمل جراحی در بهبود بینایی ملاحظه می‌شود که در مورد میدان بینایی، از مجموع ۷۸ مورد اختلال اولیه، ۵۰٪ موارد اختلال میدان بینایی کامل، ۶۵٪ موارد اختلال نیمه و ۱۰۰٪ موارد اختلال ربع، بهبود یافته‌اند. ( $P < 0/05$ ). بنابراین با توجه به تأثیر گذار بودن شدت اختلال میدان بینایی در بهبود بینایی پس از عمل جراحی، مقایسه همزمان آن با نوع عمل جراحی انجام شده‌است و نتیجه این است که در اختلال نیمه میدان بینایی ۷۳٪ بهبود با عمل ترانس اسفنوئیدال و ۵۵٪ بهبود با عمل ترانس کرانیال حاصل شده‌است. ( $P < 0/05$ )

از جهت میزان بینایی نیز، بهبود کلی برای موارد اختلال شدید ۵۳٪، برای حالات اختلال متوسط ۸۵٪ و برای موارد اختلال خفیف ۸۷٪ بوده‌است ( $P < 0/05$ ). این ارقام برای بهبود چشمگیری به ترتیب ۳۷٪، ۵۴٪ و ۸۵٪ محاسبه شده‌است ( $P < 0/05$ ). بنابراین با توجه به ارتباط میان بهبود اختلال میزان بینایی با شدت اختلال پیش از عمل و نیز ارتباط میان بهبود چشمگیری میزان بینایی و نوع عمل جراحی (که پیشتر اثبات شده بود)، مقایسه همزمان آنها انجام گردید که در مورد اختلال متوسط میزان بینایی بهبود با عمل ترانس اسفنوئیدال ۶۳٪ و با ترانس کرانیال ۳۶٪ بوده‌است ( $P < 0/01$ ).

در زمینه بررسی نقش وجود علایم فشاری در شکایت اصلی بیمار و مدت استمرار آن با بهبود بینایی پس از عمل جراحی، ملاحظه می‌شود که در مورد میدان بینایی، از مجموع ۷۸ چشم مبتلا، در شکایات اصلی آنها، ۷۰ مورد علایم فشاری وجود داشته و ۸ مورد آنها بدون علایم فشاری بوده‌اند. میزان بهبود در گروه اول ۶۴٪ و گروه دوم ۷۵٪ می‌باشد ( $P < 0/05$ ). اما در زمینه شکایت از تاری بینایی ۶۰٪ موارد بهبود وجود داشته‌است ( $P < 0/05$ ). در زمینه شکایت از تاری بینایی نقش استمرار علامت پیش از ۲ ماه بررسی شد و ملاحظه می‌شود در ۵۸٪ موارد بیش از ۲ ماه استمرار شکایت تاری بینایی در مقابل ۷۹٪ موارد زیر ۲ ماه بهبود وجود داشته‌است ( $P < 0/05$ ). از این رو می‌توان نتیجه گرفت که استمرار شکایت بینایی دید بیش از ۲ ماه با بهبود بینایی ارتباط داشته و ناگزیر از مقایسه همزمان آن با نوع عمل جراحی خواهیم بود که مشاهده می‌شود بهبود اختلالات میدان بینایی در موارد استمرار شکایت تاری بینایی بیش از ۲ ماه در عمل ترانس اسفنوئیدال ۷۱٪

و در عمل ترانس کرانیال ۴۶٪ بوده‌است ( $P < 0/05$ ). در زمینه میزان بینایی (VA) نیز، از کل ۱۰۳ مورد اختلال بینایی، در شکایت اصلی، ۸۷ مورد با علایم فشاری و ۱۹ مورد بدون آن بوده‌اند. میزان بهبود در اولی ۷۹٪ و دومی ۸۸٪ است ( $P < 0/05$ ). اما در مورد شکایت سر درد ۴۳٪ بهبود وجود داشته‌است ( $P < 0/05$ ) که تمامی آنها استمرار بیش از ۲ ماه داشته و همگی تحت عمل جراحی ترانس اسفنوئیدال قرار گرفته بودند.

در زمینه ارتباط میان گسترش رادیولوژیک به خارج زین ترکی و بهبود بینایی نیز از مجموع ۷۸ مورد چشم با اختلال میدان بینایی، ۶۸ مورد با گسترش و ۱۰ مورد بدون آن بوده‌اند میزان بهبود در گروه اول ۶۰٪ و در گروه دوم ۱۰۰٪ بدست آمد ( $P < 0/05$ ). بنابراین مقایسه همزمان نوع عمل با گسترش رادیولوژیک صورت پذیرفته‌است که ملاحظه می‌شود بهبود در موارد همراه گسترش رادیولوژیک با عمل ترانس اسفنوئیدال ۷۰٪ و با عمل ترانس کرانیال ۴۸٪ بوده‌است ( $P < 0/05$ ).

در زمینه اختلال میزان بینایی نیز از مجموع ۱۰۳ چشم مبتلا، ۸۱ مورد با گسترش رادیولوژیک به خارج زین ترکی و ۲۲ مورد بدون آن است که بهبود کلی در گروه اول ۷۸٪ و در گروه دوم ۹۱٪ می‌باشد و این ارقام برای بهبود چشمگیری به ترتیب ۴۸٪ و ۷۷٪ است ( $P < 0/05$ ). بنابراین مقایسه آن با نوع عمل جراحی صورت پذیرفته‌است که مشاهده می‌شود در موارد همراه با گسترش، بهبود چشمگیری با عمل ترانس اسفنوئیدال ۵۶٪ و با عمل ترانس کرانیال ۳۶٪ بوده‌است ( $P < 0/05$ ).

در زمینه بررسی نقش آتروفی عصب بینایی در بهبود بینایی ملاحظه می‌شود که در موارد اختلال میدان بینایی، از میان ۷۸ مورد اختلال ۳۲ مورد با آتروفی عصب باصره همراه ۴۶ مورد بدون آن بوده‌اند. میزان بهبود در اولی ۵۶٪ و در دومی ۷۲٪ است که علیرغم وجود تفاوت بین آن دو از نظر آماری این تفاوت معنی‌دار نیست.

در زمینه میزان بینایی نیز از مجموع ۱۰۳ چشم مبتلا، ۳۶ مورد با آتروفی عصب باصره و ۶۷ مورد بدون آن بوده‌اند. میزان بهبود کلی در اولی ۶۷٪ و در دومی ۸۸٪ است ( $P < 0/05$ ) و میزان بهبود چشمگیری نیز به ترتیب ۲۲٪ و ۷۲٪ است ( $P < 0/05$ ). با توجه به معنی‌دار بودن نقش آتروفی عصب بینایی در بهبود اختلالات میدان بینایی و نیز مؤثر بودن نوع عمل جراحی در بهبود چشمگیری اختلالات میزان بینایی (همانطور که پیشتر اثبات شده)، مقایسه همزمان آن دو انجام گردیده‌است. بهبود چشمگیری در موارد همراه با آتروفی عصب باصره برای عمل ترانس اسفنوئیدال ۲۹٪ و برای

مثلاً، ۵۰ مورد بدون آتروفی عصب بینایی و ۲۱ مورد با آتروفی عصب مذکور همراه و بهبود چشمگیر در موارد بدون آتروفی ۶۶٪ و در موارد با آتروفی ۲۴٪ بوده است ( $P < 0/005$ ). در مقایسه همزمان آن با نوع عمل جراحی ملاحظه می‌شود که بهبود چشمگیر اختلال متوسط میزان بینایی در موارد همراه با آتروفی عصب بینایی برای عمل ترانس اسفنوئیدال ۴۰٪ و برای عمل ترانس کرانیال ۹۰٪ می‌باشد ( $P < 0/005$ ).

در موارد با گسترش رادیولوژیک به خارج زین ترکی نیز از میان ۸۱ مورد گسترش رادیولوژیک، ۳۲ مورد با آتروفی عصب بینایی و ۴۹ مورد بدون آن بوده‌اند. بهبود چشمگیر میزان بینایی در گروه اول ۱۶٪ و در گروه دوم ۶۹٪ است ( $P < 0/005$ ). در مقایسه همزمان بهبود چشمگیر بینایی با نوع عمل جراحی و گسترش رادیولوژیک و نیز آتروفی عصب بینایی ارتباط معنی‌داری بین دو نوع عمل جراحی مشاهده نشد.

عمل ترانس کرانیال ۱۶٪ و در موارد بدون آتروفی به ترتیب ۷۳٪ و ۶۳٪ است ( $P < 0/005$ ). از این رو با مقایسه همزمان آتروفی عصب بینایی با عمل جراحی و بهبود میزان بینایی به این نتیجه می‌رسیم که بهبود میزان بینایی پس از جداسازی اثر انحرافی از آتروفی عصب بینایی با نوع عمل جراحی ارتباطی ندارد. بنابراین، در مواردی که پیش از این ارتباط معنی‌دار در زمینه تفاوت دو نوع عمل جراحی در بهبود میزان بینایی در شرایطی خاص (شدت اختلال متوسط میزان بینایی پیش از عمل و نیز وجود گسترش رادیولوژیک به خارج زین ترکی) به اثبات رسیده بود، به منظور حذف تأثیر عوامل انحرافی پیش‌بینی نشده ناشی از توزیع نامتناسب آتروفی عصب بینایی در آن شرایط خاص، ناگزیر باید آن شرایط با توجه بوجود آتروفی عصب بینایی، به طور همزمان مقایسه نمود که در ادامه به آن می‌پردازیم.

در موارد اختلال متوسط میزان بینایی، از مجموع ۷۱ چشم

جدول ۱- تفکیک سنی و جنسی بیماران گروه‌های مختلف آدنوم هیپوفیز

مجموع	PL.h	تیروتروپ	کورتیکوتروپ	nullcell	ماموتروپ	ماموسوماتوتروپ	سوماتوتروپ	
۴۶	۰ (٪۰)	۱ (٪۳۳)	۱ (٪۲۰)	۱۳ (٪۵۲)	۶ (٪۳۷)	۶ (٪۵۵)	۱۹ (٪۴۸)	مرد
۳۸ سال		۵۰ سال	۱۸ سال	۳۸ سال	۳۴ سال	۳۰ سال	۴۰ سال	میانگین سنی
۵۴	۱ (٪۱۰۰)	۲ (٪۶۷)	۴ (٪۸۰)	۱۲ (٪۴۸)	۱۰ (٪۶۳)	۵ (٪۴۵)	۲۰ (٪۵۲)	زن
۳۵ سال	۴۲ سال	۴۰ سال	۲۲ سال	۴۱ سال	۳۹ سال	۲۷ سال	۳۳ سال	میانگین سنی
۱۰۰	۱	۳	۵	۲۵	۱۶	۱۱	۳۹	کل
۳۶ سال	۴۲ سال	۴۳ سال	۲۱ سال	۴۰ سال	۳۷ سال	۲۹ سال	۳۶ سال	میانگین سنی

جدول ۳- بررسی کلی موارد عمل جراحی در نمونه مورد بررسی به تفکیک نوع عمل

و وجود اختلال دید

TC	TS	کل	
۲ (٪۶)	۳۴ (٪۹۴)	۳۶	بدون اختلال دید
۲۳ (٪۳۷)	۳۹ (٪۶۳)	۶۲	با اختلال دید
۲۵	۷۳	۹۸	مجموع

جدول ۴- بررسی کلی ارتباط بهبود VF با نوع عمل جراحی به تفکیک چشمها

TC	TS	کل	
۱۹ (٪۵۴)	۳۲ (٪۷۴)	۵۱	بهبود VF
۱۶ (٪۴۶)	۱۱ (٪۲۶)	۲۷	عدم بهبود VF
۳۵	۴۳	۷۸	مجموع

جدول ۲- میزان هبستگی از زمان علائم فشاری و آتروفی اپتیک و ادم پایی

	۹	۰ (٪۰)	۹ (٪۱۳)	۱ (٪۱)	۸ (٪۱۳)
Reye OA	۹	۰ (٪۰)	۹ (٪۱۳)	۱ (٪۱)	۸ (٪۱۳)
Leye OA	۸	۰ (٪۰)	۸ (٪۱۲)	۰ (٪۰)	۸ (٪۱۳)
bilat OA	۷	۱ (٪۳)	۶ (٪۹)	۰ (٪۰)	۶ (٪۱۰)
bilat PE	۲	۰ (٪۰)	۲ (٪۳)	۰ (٪۰)	۲ (٪۳)
Norm	۷۴	۳۰ (٪۹۷)	۴۴ (٪۶۳)	۸ (٪۸۹)	۳۶ (٪۶۱)
مجموع	۱۰۰	۳۱	۶۹	۹	۶۰

OA: و (Right eye, left eye, bilateral) آتروفی اپتیک

PE: (bilateral) ادم پایی

۲ ماه و کمتر: < ۲ و بیشتر از ۲ ماه: > ۲

جدول ۶- شیوع آدنوم هیپوفیز در نمونه‌های جراحی غیرانتخابی

درصد	نوع آدنوم
۱۳/۳	مولد هورمون رشد
۲۷/۳	مولد هورمون پرولاکتین
۷/۵	مولد هورمون رشد و پرولاکتین
۱۰/۱	آدنوم کورتیکوتروپ
۵/۱	کورتیکوتروپ ساکت
۱	آدنوم تیروتروپ
۱	آدنوم گونادوتروپ
۹	آدنوم گونادوتروپ
۲۵/۶	آدنوم غیر مترشحه
۱/۱	آدنوم چند هورمونی

جدول ۵- بررسی کلی ارتباط بهبود VA با نوع عمل جراحی به تفکیک چشمها

	کل	TS	TC
بهبود کلی VA	۸۳	۵۳ (٪۸۲)	۳۰ (٪۷۹)
بهبود بارز VA	۵۶	۴۰ (٪۶۲)	۱۶ (٪۴۲)
عدم بهبود VA	۲۰	۱۲ (٪۱۸)	۸ (٪۲۱)
بدتر شدن VA	۸	۵ (٪۸)	۳ (٪۸)
مجموع	۱۰۳	۶۵	۳۸

جدول ۷- مقایسه نتایج بنیایی عمل جراحی هیپوفیز در چند مرکز دیگر با نمونه مورد نظر

	NYMC	MAYO	Federico	SVH	SVH	Dr. shariati	Dr. shariati	
	1974-84	1971-82	1985-96	1968-83	1983-87	1993-98	1993-98	
	(TS)	(TC)	(TS)	(TC)	(TS)	(TC)	(TS)	
بهبود VA	۶۵ (٪۶۲)	۵۳ (٪۴۶)	۲۱ (٪۷۶)	۲۵ (٪۷۶)	۲۰ (٪۷۱)	۳۰ (٪۷۹)	۵۳ (٪۸۲)	
عدم تغییر VA	۳۶ (٪۳۵)	۶۰ (٪۵۲)	۵ (٪۲۰)	۵ (٪۱۵)	۵ (٪۱۸)	۵ (٪۱۲)	۷ (٪۱۰)	
بدتر شدن VA	۳ (٪۳)	۲ (٪۲)	۱ (٪۴)	۳ (٪۹)	۳ (٪۱۱)	۳ (٪۸)	۵ (٪۸)	
مجموع	۱۰۴	۱۱۵	۲۷	۳۳	۲۸	۳۸	۶۵	
بهبود VF	۱۳۴ (٪۷۳)	۱۶۸ (٪۷۳)	۲۴ (٪۷۴)	۲۵ (٪۵۶)	۳۴ (٪۸۱)	۱۹ (٪۵۱)	۳۲ (٪۷۴)	
عدم تغییر VF	۵۰ (٪۲۷)	۵۲ (٪۲۳)	۶ (٪۱۷)	۱۵ (٪۳۳)	۷ (٪۱۷)	۱۶ (٪۴۳)	۱۱ (٪۲۶)	
بدتر شدن VF	۰ (٪۰)	۱۰ (٪۴)	۳ (٪۹)	۵ (٪۱۱)	۱ (٪۲)	۲ (٪۶)	۰ (٪۰)	
مجموع	۱۸۴	۲۳۰	۳۳	۴۵	۴۲	۳۷	۴۳	

TS: transsphenoidal TC: Transcranial NYCM: New York medical center MAYO: Mayo clinic SVH: St.Vincent's Hospital Federico : Federico universital Dr. Shariati: our study

## بحث

سوماتوتروپ بیشترین تعداد بودند و بعد از آن به ترتیب بیماران دارای تومورهای بدون عملکرد هورمونی و ماموتروپ قرار دارند. در مقایسه با دیگر مطالعات (۱۲)، ملاحظه می‌شود که تفاوت عمده در میزان بروز تومورهای سوماتوتروپ و گنادوتروپ

از میان یک صد بیمار مورد مطالعه، بیماران دارای تومورهای

است (جدول ۶). البته هیچ یک از این دو مطالعه نشانگر شیوع کلی انواع آدنومهای هیپوفیز در سطح جامعه نیستند و بیشتر به روش جاری و سلیقه اعمال شده در مرکز درمانی بستگی دارد.

تومورهای بدون عملکرد هورمونی و پرولاکتینوما (بخصوص در مردان) بیشتر با علائم ناشی از بزرگی توده هیپوفیز بروز می‌نمایند، در حالی که تومورهایی مانند تومورهای کورتیکوتروپ و سوماتوتروپ بیشتر با علائم هورمونی خود را نشان می‌دهند. بنابراین شیوع نسبی مواردی از قبیل اختلال بینایی، گسترش رادیولوژیک تومور به خارج زین ترکی و شکایات ناشی از علائم فشاری در شکایات اصلی بیماران، در تومورهای گروه اول بیشتر است (۱۳).

در زمینه تغییرات بینایی پس از عمل، بهبود کلی میدان بینایی در نمونه مورد بحث برای عمل ترانس اسفنوئیدال ۷۴٪ و برای عمل ترانس کرانیال ۵۴٪ بوده است ( $P < 0/05$ )، که حاکی از مؤثرتر بودن عمل اولی در اصلاح اختلالات میدان بینایی است. علت احتمالی آن می‌تواند دستکاری کمتر کیاسما حین عمل باشد. از جهت میزان بینایی نیز، بهبود با استفاده از عمل ترانس اسفنوئیدال ۸۲٪ و با ترانس کرانیال ۷۹٪ بوده که این ارقام برای بهبود چشمگیری به ترتیب ۶۲٪ و ۴۲٪ محاسبه شده است ( $P < 0/05$ ). بنابراین برای بهبود چشمگیری، این تفاوت از نظر آماری معنی‌دار است. نتایج حاصله در این مطالعه قابل مقایسه با دیگر مطالعات انجام شده در سایر مراکزی است که در جدول (۷) آورده شده است (۱۴، ۱۵، ۱۶ و ۱۷).

شدت اختلالات بینایی پیش از عمل، در هر دو مورد میزان و میدان بینایی، در بهبود پس از عمل مؤثر است. در حالی که طبق ارزیابیهای برخی مطالعات دیگر (۱۶) ارتباط شدت اختلالات پیش از عمل با بهبود بینایی یا ضعیف است یا اختلالی وجود ندارد که علت آن می‌تواند نحوه تقسیم‌بندی کیفی و کمی شدت اختلالات و حجم نمونه ناکافی باشد.

گسترش به خارج زین ترکی در تصویر برداری مغزی بیش از عمل جراحی با میزان بهبود بینایی (هم برای میدان بینایی و هم برای میزان بینایی) ارتباط واضحی دارد که علت آن می‌تواند دستکاری کمتر کیاسما حین عمل و یا خروج ساده‌تر تومور باشد که البته در دیگر مطالعات انجام شده (۱۸) وجود ارتباط میان این دو ضعیف ارزیابی شده است.

وجود آتروفی عصب بینایی پیش از عمل در بهبود اختلالات میدان بینایی در این مطالعه تأثیرگذار نبوده است، اما در زمینه بهبود

چشمگیری میزان بینایی تأثیر گذاشته است. در سایر مطالعات انجام شده (۱۶ و ۱۹) وجود آتروفی عصب بینایی در ایجاد موارد بهبود از نظر کمی نقشی نداشته ولی در مواردی که با بهبود بینایی همراه بوده‌اند در میزان کیفیت بهبود تأثیر گذار بوده است (تنها باعث کاهش کیفیت میزان بهبود می‌شود و در تعداد موارد بهبود اثر چندانی ندارد).

استمرار شکایات فشاری بیش از ۲ ماه در بهبود اختلالات بینایی پس از عمل تا حدی تأثیر گذار بوده است. به طوری که در مطالعه حاضر شکایت تازی بینایی که بیش از ۲ ماه طول کشیده باشد در بهبود میدان بینایی و شکایت سر درد بیش از ۲ ماه نیز در بهبود میزان بینایی، تأثیر گذار بوده است که البته این موضوع می‌تواند متأثر از سایر عوامل مانند افزایش میزان بروز آتروفی عصب بینایی با استمرار علائم فشاری باشد. در این زمینه در برخی مطالعات دیگر (۱۹) نیز نتایج مشابهی ذکر شده است.

جهت مقایسه دقیق‌تر دو نوع عمل جراحی و برای حذف اثر انحرافی سایر عوامل احتمالی، مقایسه همزمان تک تک موارد فوق با نوع عمل صورت پذیرفت و این نتیجه به دست آمد که بهبود میدان بینایی، در موارد اختلالات نیمه میدان بینایی، همراهی اختلال میدان بینایی با گسترش رادیولوژیک به خارج زین ترکی و نیز وجود شکایت تازی بینایی بیش از ۲ ماه در شکایت اصلی بیمار، با عمل جراحی ترانس اسفنوئیدال نتایج بهتری از عمل ترانس کرانیال داشته است و در سایر موارد تفاوت آماری معنی‌دار بین آن دو مشاهده نشد. بهبود میزان بینایی نیز تنها در مورد اختلال متوسط میزان بینایی همراه با وجود آتروفی عصب بینایی، برای بهبود چشمگیری میزان بینایی تفاوت آماری معنی‌دار با برتری عمل ترانس اسفنوئیدال داشته است. در سایر موارد تفاوت معنی‌داری بین دو نوع عمل وجود ندارد.

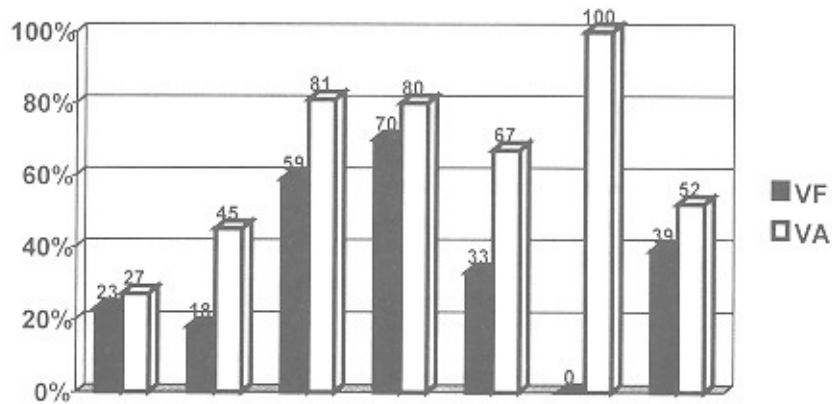
### نتیجه‌گیری

با توجه به مباحث فوق می‌توان چنین نتیجه‌گیری کرد که بهبود بینایی پس از عمل جراحی در تومورهای هیپوفیز متأثر از چندین عامل مستقل یا وابسته به یکدیگر است، که در نظر گرفتن آنها می‌تواند در زمان و نوع مناسب عمل جراحی مؤثر باشد.

در مورد نوع عمل جراحی نیز، بخصوص در مورد اصلاح میدان بینایی، متعاقب عمل ترانس اسفنوئیدال بهبود بیشتری در قیاس با ترانس کرانیال دیده می‌شود که این موضوع در کنار سایر مزایای

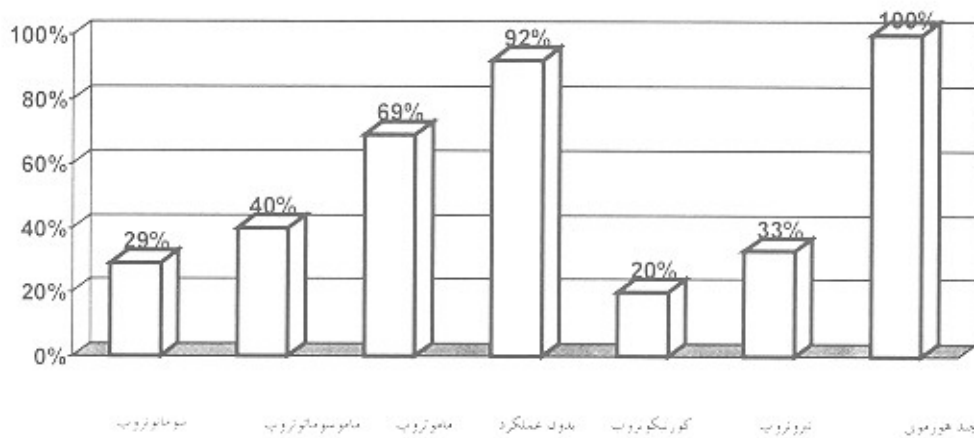
می‌توان گفت که مطالعه فعلی مؤید مطالعات متعدد دیگری است که همگی از ارجحیت عمل ترانس اسفنوئیدال نسبت به عمل ترانس کرانیال حکایت دارند (۸، ۹، ۱۱، ۲۰ و ۲۱).

عمل ترانس اسفنوئیدال مانند مدت زمان کمتر بستری شدن در I.C.U و عوارض کم خطرتر و مرگ و میر کمتر نسبت به ترانس کرانیال (۱۴) میتواند عمل ترانس اسفنوئیدال را به عنوان روش انتخابی درمانی جراحی تومورهای هیپوفیز نمایند. در نتیجه



کل چند هورمونی تیروئید بدون عملکرد ماموتروپ ماموسوماتوتروپ سوماتوتروپ

نمودار ۱ میزان بروز اختلالات VF و VA در بیماران با تومورهای مختلف



نمودار ۲ مقایسه میزان ex1 در تومورهای مختلف



## منابع

- 1- Tindall GT, Barrow DC. Tumors of sellar and parasellar area in adults. Youmans J.R., Youman's Neurological surgery 3 rd edition Philadelphia, W.B. Saunders company, 1990; ch 11:3447-98.
- 2- Ikeda H, Yashimoto T. Visual disturbances in patients with pituitary adenomas. Acta Neurological scand 1995 Aug;92(2):137.
- 3- Kibansky A. Non secreting pituitary adenomas. Endocrinol, Metab Clin. North Am. 1987;16:793-98.
- 4- Miura M, Matsukido Y, kodama T, Mihara Y. Clinical and histopathological characteristics of Gonadotropin producing pitu. adenomas. Journal of Neurosurgery 1985;62:376-82.
- 5- Findlay G, McFadzean RM, Teasdale G. Recovery of vision follow treatment to patients treated with trans sphenoidal surgery. Act Neurochir 1983;68:175-86.
- 6- Long H, Beauregard H, Somma M, comtois M, Serri O, Hardy. Surgical outcome after repeated transsphenoidal surgery in acromega Journal of Neurosurgery 1995;85:239-48.
- 7- Laws ER Jr. Pituitary surgery. Endocrinol Metab Clin, North Am 1987;16:647-65.
- 8- Ciric I, Mikhael M, stafford T, Lawson L, Garces R. Transsphenoidal microsurgery of pituitary macroadenomas with long term follow up results. Journal of Neurosurgery 1983;59:39.
- 9- Laws ER Jr, Treatment JC, Hollen Horst RW. Transsphenoidal decompression of the optic nerve and chiasm: visual results in 62 patients. Neurosurgery 1977;46:717-21.
- 10- Newman S. Advances in diagnosis and treatment of Pituitary adenomas. Int Ophthal, Clin 1988;26:285-300.
- 11- Ebersold MJ, Quast LM, Laws ER Jr. Longterm results in transphenoidal removal of non-functioning pituitary adenomas. Journ of Neurosurgery 1986;64:715-28.
- 12- Thorner MO, et al. The anterior pituitary. Wilson JD, Foster DW. Williams textbook of Endocrinology 8th edition Philadelphia WB, Saunders company 1992;Chapter 6:221-311.
- 13- Poon A, Mcneill P, Harper A, O Day J. Pattersn of visual loss associated with pituitary macroadenomas. Australian and Newzealand Journal of ophthal 1995;23(2):107-14.
- 14- Cohen AR, Cooper PR, Kupersmith MJ. Visual recovery after transsphenoidal removal of pituitary adenomas Neurosurg 1985; 17:446-52.
- 15- Colao A, Cerbone G, Cappabianca P, Ferone D, Alfiri A, Disalle F, Faggiano A, Merola B, Lombardi G. Effects of surgery and radiotherapy on visual and endocrine function in nonfunction pituitary adenomas. Journal of endocrinol Invest 1998; 21:28.
- 16- Sullivan LJ, Day JO, McNeill P. Visual outcome of pituitary adenoma surgery. Journal of clinical neuro-ophthalm 1991; 11(4):262-67.
- 17- Trantman JC, Laws ER Jr. Visual status after transsphen surgery at the Mayo clinic 1971-82. American Journal of ophthalmology 1983;96:200-8.
- 18- Hudson H, Rissell C, Gaadderman WJ, Feldon SE. Pituitary tumor volume as a predictor of post operative visual field. Journal of clinical Neuroophthalmology 1991;11(4):280-85.
- 19- Marcus M, Vitales, Calvert PC, Miller NR. Visual parame in patients with pituitary adenoma before and after surgery. Australian and Newzealand Journal of Ophthalmology 1991; 19(2):1.
- 20- Laws ER Jr, Piepgrass D, Randell RV, Abbound CF. Neurosurgical mangement of acromegaly: Reuslts in 82 patients treated between 1972-77. Journal of Neurosurgery 1979;50:453-63.
- 21- Marazula M, Astigarraga B, Vicente A, Estrada J, Cuerda C, Garcia J, Lucas T. Recovery of visual and endocrine function following transsphenoidal surgery of large nonfunctional pituitary adenomas. Journal of Endocrinol Invest 1994;17:703-7.