

بررسی نتایج عمل جراحی آزادسازی شاخه عمقی عصب رادیال از سال ۷۱ تا ۷۹ در بیمارستان‌های امام خمینی و ساسان تهران

دکتر محمود فرزاد، دانشیار دانشگاه علوم پزشکی تهران، بیمارستان امام خمینی (ره)
دکتر امیرعباس مصطفوی، رزیدنت ارتوپدی، بیمارستان امام خمینی (ره)، دانشگاه علوم پزشکی تهران

Radial Tunnel Syndrome

The Study in The Surgical Release of Posterior Interosseous Nerve in Imam Khomeini and Sasan Hospitals 1371-77 ABSTRACT

Between 1371 to 1379, of 10 patients with radial tunnel syndrome, 9 patients were treated by decompression of the posterior interosseous nerve. 8 patients were followed up more than 10 months. One patient improved without surgery. Half of the patients suffered from pain and all of them had variable degrees of paralysis in muscles innervated by deep branch of the radial nerve. The syndrome was diagnosed after an average of 26 months after onset of symptoms. 3 patients had associated endocrine disease and 2 patients suffered from another accompanied compression neuropathy. 8 patients performed strenuous, repetitive upper extremity tasks. EMG confirmed the diagnosis in all patients. The source of nerve entrapment was identified as the arcade of Frohse in 4 patients. Malignant soft tissue tumor was responsible for nerve compression in one patient. More than one pathologic site was responsible for nerve entrapment in another 4 patients. of 8 patients with enough follow-up after operation, pain was improved in all, but paralysis was improved in only half of them. According to Ritts criteria, results were good in 50% of patients and in 50% of patients results were bad. All bad results were due to persistence of paralysis in affected muscles. One of four patients who had no improvement in paralysis, was satisfied with surgical result because tendon transfer was performed at the time of nerve decompression.

It is recommended that all possible sites of nerve compression in the radial tunnel be explored and released.

Key Words: Radial tunnel syndrome; posterior interosseous nerve; compression neuropathy.

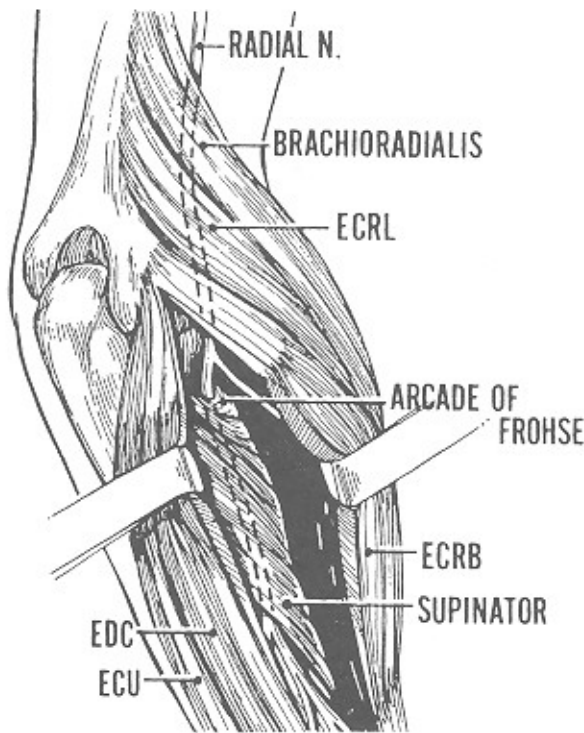
چکیده

درد و همگی آنها دچار درجاتی از فلج در مسیر شاخه عمقی عصب بین استخوانی خلفی بودند. بیماری بطور متوسط ۲۶ ماه بعد از شروع علائم تشخیص داده شده بود. ۳ نفر از بیماران دچار بیماری اندوکراین همراه و ۲ نفر از بیماران دچار نورویاتی فشاری بصورت همراه بودند. ۸ نفر از بیماران به

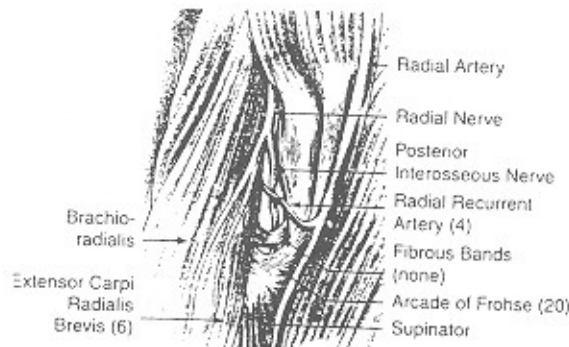
بین سالهای ۱۳۷۱ تا ۱۳۷۹، از ده بیمار مبتلا به سندرم تونل رادیال، ۹ بیمار تحت عمل جراحی آزادسازی شاخه عمقی عصب رادیال قرار گرفتند که ۸ نفر از آنها به مدت حداقل ۱۰ ماه تحت پی‌گیری و معاینات بعدی بودند. یک بیمار بدون عمل جراحی بهبود یافت. نیمی از بیماران دچار

رادپال اتفاق می افتد و ممکن است در اکستانسیون انگشتان و شست و ابداکسیون شست و نیز در کارکرد عضله اکستانسور کاری اولناریس اختلال ایجاد شود. شاخه عمقی عصب رادیال در ۵ ناحیه در تونل رادیال ممکن است تحت فشار قرار گیرد (شکل ۱ و ۲) که مشتمل است بر:

- ۱- باندهای فیبرو در جلوی سر رادیوس
- ۲- عروق راجعه رادیال
- ۳- حاشیه تاندونی اکستانسور کاری رادیالیس برویس
- ۴- ناحیه قوس فروس (Arcade of Frohse) که شایعترین محل درگیری عصب محسوب می شود
- ۵- محل خروج عصب رادیال از عضله سوپیناتور.



شکل ۱- آناتومی تونل رادیال و روش دسترسی به شاخه عمق عصب رادیال



شکل ۲- آناتومی تونل رادیال و محل های گیر افتادن شاخه عمق عصب رادیال

صورت روزمره کارهای سنگین و حرکات چرخشی مکرر با دست مبتلا انجام می دادند. در تمامی بیماران الکترومیوگرافی تأییدکننده سندرم تونل رادیال بود. محل درگیری عصب در ۴ بیمار در ناحیه قوس Frohse و در یک مورد به علت تومور بدخیم نسج نرم واقع شده بود. در ۴ مورد عصب در بیش از یک ناحیه تحت فشار قرار داشت. بعد از عمل جراحی در ۸ بیماری که تحت پی گیری طولانی مدت قرار داشتند، درد در تمام موارد از بین رفت ولی فلج تنها در نیمی از موارد بهبود یافت. بر اساس معیارهای Ritts، در ۵۰٪ از این ۸ بیمار نتیجه خوب و در ۵۰٪ نتیجه بد بدست آمد. تمام نتایج بد به علت عدم بهبودی در فلج عضلات مبتلا بود. یک نفر از ۴ بیماری که بدنال آزادسازی عصب، فلج آنها بهبود پیدا نکرده بود، به علت انجام تاندون ترانسفر همزمان، از نتیجه عمل جراحی راضی بود.

در عمل جراحی آزاد کردن تونل رادیال، لازم است که تمام مسیر کانال تحت بررسی قرار گیرد و عصب در سرتاسر مسیر آزاد شود.

مقدمه

سندرم تونل رادیال سندرم نادری است که به علت تحت فشار قرار گرفتن شاخه عمقی عصب رادیال در تونل رادیال ایجاد می شود و باعث بروز درد در ناحیه ساعد و آرنج می گردد و می تواند موجب بروز اختلال در کارکرد شاخه عمقی عصب رادیال و در نتیجه فلج در عضلات وابسته به این عصب شود.

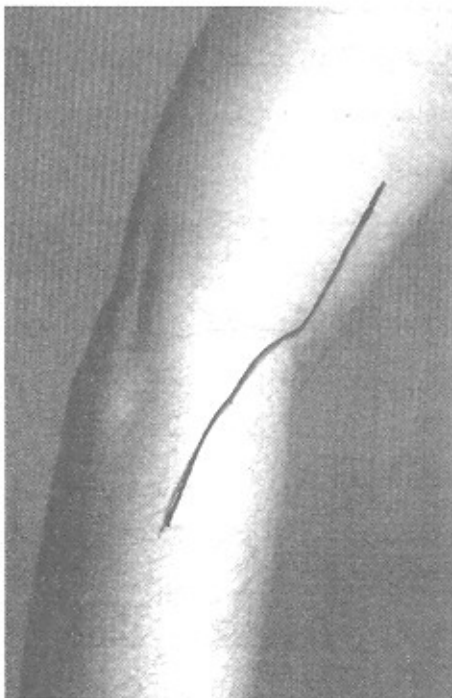
این بیماری معمولاً با اپی کندیلیت لترال (آرنج تنیس بازان) اشتباه می شود. سندرم تونل رادیال شایعترین نوع نوروپاتی به علت تحت فشار بودن عصب رادیال است. این بیماران معمولاً دچار درد در ناحیه پروگزیمال ساعد هستند و منطقه حداکثر حساسیت، حدود ۳ تا ۴ پهنای انگشت دیستال به لترال اپی کندیل قرار دارد. همچنین سوپیناسیون ساعد در برابر مقاومت و یا اکستانسیون سوم در برابر مقاومت می تواند موجب بروز درد در ناحیه مذکور گردد. در عده ای از این بیماران، پارزی و یا فلج کامل در مسیر شاخه عمقی عصب

روش و مواد

از سال ۱۳۷۱ تا ۱۳۷۹، مجموعاً ۹ بیمار با تشخیص سندرم تونل رادیال در بیمارستان امام خمینی (ره) و بیمارستان ساسان تهران تحت عمل جراحی آزادسازی شاخه عمقی عصب رادیال قرار گرفتند. این مطالعه به صورت توصیفی و گذشته‌نگر انجام گرفته است (جدول ۱).

در ۸ نفر از این بیماران حداقل مدت پیگیری (follow up) ۱۰ ماه بود (بطور متوسط ۴۰ ماه و در محدوده از ۱۰ ماه تا ۸ سال). شرح حال و نتیجه معاینات و بررسی‌های پاراکلینیک و نیز شرح عمل این بیماران از پرونده موجود در بیمارستان آنها مورد مطالعه قرار گرفت. همچنین جهت مطالعه نتایج بعد از عمل، بیماران مجدداً مورد بررسی و تحت بررسی‌های الکترودیآگنوستیک قرار گرفتند. جمع‌آوری اطلاعات به طریقه پر کردن پرسشنامه بود. علاوه بر این یک بیمار که مبتلا به سندرم تونل رادیال بود و به طور خودبخود و بدون عمل جراحی بهبود یافته نیز در این مطالعه وارد شده است.

در کلیه این بیماران، الکترومیوگرافی تشخیص سندرم تونل رادیال را تأیید کرده است. در تمامی ۹ بیماری که تحت عمل جراحی قرار گرفته‌اند، از رویکرد (approach) انترو لترال استفاده شد. تکنیک عمل بدین ترتیب بوده است که با انسیز یون انترو لترال به صورت lazy-s (شکل ۳) از ۵ سانتیمتر بالاتر از چین فلکسور آرنج، برش به سمت دیستال بر روی ناحیه انترو لترال مساعد امتداد داده می‌شود (شکل ۳).



شکل ۳- خط برش در اپروچ انترو لترال

همچنین شاخه عمقی عصب رادیال در هر قسمتی از مسیرش ممکن است به علت وجود یک گانگلیون یا لیپوم و یا هر تومور خوش خیم و یا بدخیمی تحت فشار قرار گیرد (۱). همچنین سندرم تونل رادیال به علت سینوویت روماتوئیدی گزارش شده است.

در الکترومیوگرافی (EMG)، وجود علائم دنرواسیون در عضلاتی که توسط شاخه عمقی عصب رادیال عصب‌دهی می‌شوند، می‌تواند به تشخیص کمک کند. اما سرعت هدایت عصبی (NCV) کمک‌کننده نیست.

نسبت به سایر نوروپاتی‌های فشاری در اندام فوقانی، بهبودی در سندرم تونل رادیال بعد از برطرف کردن فشار از روی عصب رادیال، معمولاً نیاز به زمان بیشتری دارد. بعد از عمل جراحی معمولاً درد بیمار به سرعت بهبود می‌یابد اما بهبود در کارکرد عصب رادیال معمولاً ۳ تا ۴ ماه فرصت می‌خواهد.

مطالعات انجام شده توسط Atroschi (۱) نشانگر این بوده است که نتایج دکمپرسیون عصب بین استخوانی خلفی قابل پیش‌بینی نیست. بررسی‌های انجام گرفته توسط مطالعات انجام شده توسط Atroschi نشانگر این بوده است که نتایج دکمپرسیون عصب بین استخوانی خلفی قابل رانمی توان پیش‌بینی نمود.

بررسی‌های انجام گرفته توسط Bracker (۲) نشان می‌دهد که دیابت، سیگار کشیدن، مصرف الکل، آرتریت روماتوئید و هیپوتیروئیدسم ریسک فاکتورهای درگیری عصب هستند. در بررسی انجام شده توسط Lawrence (۳) نشان داده است که حتی اگر علائم بیمار، مدت زیادی طول کشیده باشد می‌توان نتایج رضایت‌بخشی از عمل بدست آورد. در مطالعه انجام شده توسط Jebson (۴) نیز نشان داده شده است که از بین رفتن کامل درد و بازگشت به فعالیت‌های قبل از شروع بیماری، بعد از عمل جراحی تونل رادیال، چندان قابل پیش‌بینی نیست.

در بررسی انجام شده توسط Portilla (۵) مطرح شده است که عصب بین استخوانی خلفی در ناحیه دیستال به عضله سوپیناتور می‌تواند بر اثر عناصر مختلفی تحت فشار قرار گیرد. Sarhadi (۶) تأکید می‌کند که در دردهای اطراف دست یا آرنج باید این بیماری را مدنظر داشت. در مطالعه انجام شده توسط Young (۷) نشان داده شده است که ممکن است بیماری بطور همزمان به سندرم تونل رادیال و اپی‌کندیلیت لترال (Tennis elbow) مبتلا باشد.

هدف از انجام این مطالعه درک بیشتر و مطالعه نتایج حاصل از درمان جراحی این بیماری است.

(جدول ۱)

نتایج عمل (Riits)	EMG	مدت پیگیری	مدت یافته‌های عمل	رضایت از عمل	علامه و نشانه‌ها	EMG	قبل از عمل	سایر توروباتی‌ها	علامه و نشانه‌ها	بیمای همراه / دارو	مدت بیماری قبل از تشخیص	اندام مبتلا	سابقه تروما	شغل	جنس	سن	نام بیمار
خوب	(-)	۸ سال	نخت فلاریون عصب سراسر نوزل رنگ بریده	(+)	از بین رفتن کامل بود و فلج	(+)	سندرم تونل کریپال	دیمبرگزیمال ساعتلج در کلیه عضلات راست، PIN	آمی تریپتیلین	۵ سال	راست (غالب)	(+)	بیمار ارتش	مذکر	۵۰	ح.ب-۱	
خوب	(-)	۷ سال	نخت فلاریون عصب سراسر	(+)	از بین رفتن کامل فلج	(+)	(-)	فلج در اکسترنور و گشتان بومرون (بدون درد)	(-)	۵ سال	راست (غالب)	(-)	ماما	مؤنث	۳۳	ف.ع-۲	
بد	(+)	۳ سال	نخت فلاریون عصب سراسر نوزل رادیکال	(-)	ادامه فلج	(+)	(-)	فلج در اکسترنور و گشتان بومرون AMG ECU در (بدون درد)	دایات / گلگی بن کلاکید	۶ ماه	راست (غالب)	(-)	کارمند	مذکر	۶۲	ح.ب-۳	
بد	-	۳ سال	فروس Froise	(-)	ادامه فلج	(+)	(-)	فلج در EPB EPL بدون درد	(-)	۳ سال	راست (غالب)	(-)	مهندس (ورزشکار)	مذکر	۳۱	م.ا-۴	
بد	(+)	۲/۵ سال	فروس Froise	(-)	ادامه فلج از بین رفتن درد	(+)	(-)	فلج در اکسترنور ساعتلج در اکسترنور و گشتان بومرون	هیپوتریدیم لوزیترکسین	۲ سال	راست (غالب)	(-)	خانه دار	مؤنث	۵۴	م.آ-۵	

(ادامه جدول ۱)

نام بیمار	سن	جنس	شغل	سابقه تروما	اندام مبتلا	مدت بیماری قبل از تشخیص	بیمای همراه / دارو	علائم و نشانه‌ها	سایر نوروپاتی‌ها	EMG قبل از عمل	علامت و نشانه‌ها بعد از عمل	رضایت از عمل	یافته‌های حین عمل	مدت پیگیری	EMG بعد از عمل	نتایج عمل (Riits)
۶-خ.آ	۴۹	مؤنث	خانه‌دار	(-)	راست (غالب)	۴ ماه	دیابت / گلیسرولاید	درد پروگزیمال، ضعف، حس در دست (JEPPL)	CTS	(+)	از بین رفتن کامل درد باز بین رفتن پارزی	(+)	Fröhse	۱۲ ماه	(-)	خوب
۷-د.ف	۵۳	مذکر	مهندس تأسیسات	(-)	چپ (غالب)	۵ سال	(-)	لج در کتف، عضلات راست به PIN محدود	(-)	(+)	بهبود فلج، بهت تاندون تراستر	(+)	حت فتاریون	۱۲ ماه عصب‌برش‌تراسر نوبل رانوال آرینگ پرده پودن عصب	(+)	بدامبرود آزادسازی عصب
۸-ح.ف	۴۲	مذکر	جایز (از کار افتاده)	(-)	راست (غالب)	۲ سال	سیگار	درد پروگزیمال، ساعد، لگ، آکسپاتور، انگشتان اول	(-)	(+)	لین ران، کامل فلج و درد	(+)	synovial cell sarcoma	۱۰ ماه	(-)	خوب
۹-م.س	۴۰	مذکر	مبکش ساختمان	(-)	راست (غالب)	۴ هفته	(-)	آرزی در آکسپاتور، انگشتان اول، (پای آکسپاتور) AMI تست مثبت، (پای بند بند)	(+)	(+)	بهبود کامل فلج بدون عمل جراحی	(-)	(-)	۶ ماه پارزی سیمون عصب	(+)	(-)
۱۰-ب.ف	۵۴	مذکر	رانده کادیون	(+)	راست (غالب)	۶ ماه	(-)	درد پروگزیمال، ساعد، لگ در عضلات وابسته PIN	(-)	(+)	(-)	Fröhse	۱۰ ماه	(-)	(-)	(-)

ابتدا از بالای چین آرنج، عصب رادیال بین عضلات براکیورادیالیس و براکیالیس پیدا شده و سپس عصب به سمت دیستال دنبال می‌شود. ابتدا باندهای فیبرو در قدام به سر رادیوس آزاد می‌شود و سپس عروق راجعه رادیال مسدود و قطع می‌گردد. سپس حاشیه تاندونی عضله اکستانسور کارپی رادیالیس برویس آزاد شده و در نهایت قوس Frohse و کل سرسطحی عضله سوپیناتور که بر روی شاخه عمقی عصب رادیال قرار دارد، بصورت کامل و سرتاسری آزاد می‌شود. همچنین حاشیه دیستال سوپیناتور در محل خروج عصب به صورت کامل آزاد می‌گردد. بعد از عمل جراحی، برای این بیماران به مدت یک هفته تا ۱۰ روز، آتل خلفی بلند گذاشته می‌شود و بعد از آن حرکات آرنج و مچ دست به صورت متناوب شروع می‌گردد ولی آتل به مدت سه هفته نگه داشته می‌شود. در پی‌گیری انجام شده، EMG مجدد در ۷ نفر از ۸ بیماری که تحت عمل جراحی و پی‌گیری قرار داشتند و نیز در یک بیماری که خودبخود بهبود یافته بود انجام شد.

نتایج عمل جراحی بر اساس معیارهای Ritts (۸) و همکاران گروه‌بندی شد و مورد ارزیابی قرار گرفت. بر اساس معیارهای آقای Ritts در بررسی نتایج عمل جراحی در سندرم تونل رادیال، نتیجه خوب (good) هنگامی است که بیمار بعد از عمل جراحی احساس درد و ناراحتی و شکایتی نداشته باشد، بیمار به شغل و تفریح قبل از شروع بیماری خود بازگشته باشد و احساس کند که با عمل جراحی کاملاً بهبود یافته است. نتیجه متوسط (fair) هنگامی است که بیمار با عمل جراحی بهبود یافته اما هنوز به طور متوسط درد بیمار ادامه یافته باشد و بیمار در استفاده از دست مبتلا در کار و یا تفریح دچار محدودیت باشد. هنگامی نتیجه عمل جراحی بد (poor) تلقی می‌شود که درد متوسط تا شدید به بیمار بعد از عمل ادامه یافته باشد و بیمار به علت درد نتواند به شغل و یا تفریح خود برگردد و بیمار از عمل راضی نباشد و یا اینکه نیاز به جراحی دیگری پیدا کند.

یافته‌ها

از سال ۱۳۷۱ تا ۱۳۷۹، ۹ بیمار با تشخیص سندرم تونل رادیال تحت عمل جراحی قرار گرفتند. در ۸ مورد مدت پیگیری حداقل به مدت ۱۰ ماه بود (از ۱۰ ماه تا ۸ سال و به طور متوسط ۴۰ ماه). یک بیمار که مبتلا به سندرم تونل رادیال بود و به طور خودبخود و بدون عمل جراحی بهبود یافته نیز در این مطالعه وارد شده است. ۷ نفر از بیماران مرد و ۳ نفر زن بودند. محدوده سنی این بیماران از ۳۰ تا ۶۲ سال (به طور

متوسط ۴۶ سال) بود. اندام فوقانی راست (غالب) در ۹ مورد و اندام فوقانی چپ (غیرغالب) در یک مورد مبتلا بود. ۸ نفر از این بیماران به صورت روزمره کارهای سنگین و حرکات چرخشی مکرر با دست مبتلا انجام می‌دادند. سابقه تروما به اندام فوقانی مبتلا در دو نفر از این بیماران وجود داشت. بیماری به طور متوسط ۲۶ ماه بعد از شروع علائم تشخیص داده شده بود (از ۴ هفته تا ۵ سال). علائمی که بیماران با آن مراجعه کرده بودند شامل درد در ناحیه پروگزیمال ساعد در ۵ مورد و ضعف و یا فلج در عضلاتی که توسط شاخه عمقی عصب رادیال مشروب می‌شود در ۱۰ مورد بوده است. در ۵ بیماری که دچار درد بودند حداکثر منطقه حساسیت، حدوداً ۳ تا ۴ پهنای انگشت دیستال به لترال اپی‌کندیل بود. تمامی بیماران دچار ضعف و یا فلج در عضلاتی بودند که از شاخه عمقی عصب رادیال عصب‌گیری میکنند. شدت و وسعت درگیری در بیماران مختلف تفاوت داشته است (جدول ۱). در تمامی این بیماران یافته‌های الکترومیوگرافیک مثبت و تأیید کننده دنرواسیون عضلانی در عضلات گرفتار بود.

در ۳ نفر از این بیماران بیماری همراه وجود داشت (۲ مورد دیابت و ۱ مورد هیپرتیروئیدسم). در ۲ نفر از این بیماران نوروپاتی دیگری به صورت همراه وجود داشت (یک مورد سندرم کانال کارپ دوطرفه و یک مورد سندرم تونل کرییتال در دست مقابل). محل گیر افتادن عصب در ۴ مورد به صورت مشخص در ناحیه قوس Frohse بود در یک مورد علت درگیری عصب، وجود تومور نسج نرم (synovial cell sarcoma) بود.

در ۴ مورد دیگر عصب در بیش از یک ناحیه در مسیر تونل رادیال تحت فشار قرار داشته است، که در ۳ مورد آن عصب در طول مسیر کانال رادیال، حالت رنگ پریده داشته است. در تمامی این ۳ مورد، فلج در مسیر شاخه عمقی عصب رادیال بصورت کامل بوده است. به طور کلی از ۸ بیماری که تحت عمل جراحی و پی‌گیری قرار گرفتند، ۳ نفر از نتیجه عمل جراحی ناراضی بودند. ۵ بیمار از نتیجه عمل جراحی خود راضی بودند که در ۱ مورد از این ۵ بیمار، فلج عضلانی به دنبال آزادسازی عصب بهبود پیدا نکرد ولی به علت تاندون ترانسفر همزمان، بیمار از نتیجه عمل جراحی خود راضی بود. بعد از عمل جراحی ۴ بیماری که قبل از عمل جراحی دچار درد بودند، بطور کامل درد آنها از بین رفت ولی فلج تنها در ۴ مورد از ۸ مورد بیمار عمل شده که فلج بودند، از بین رفت. الکترومیوگرافی انجام شده بعد از عمل با بهبود و یا عدم بهبود فلج عضلانی بعد از عمل جراحی مطابقت داشت. بر اساس معیارهای Ritts، نتایج عمل جراحی در ۸ بیماری که تحت عمل جراحی و پی‌گیری به مدت کافی قرار گرفتند، در ۴

فلج و یا پارزی در بیماران بسیار کم بوده است. در این مطالعه، EMG در کلیه بیماران مثبت بوده است در حالیکه در سایر مطالعات مثبت بودن EMG از ۸٪ تا ۶۰٪ گزارش شده است. در این مطالعه تنها نیمی از موارد فلج به دنبال جراحی بهبود یافته است در حالی که در کلیه مواردی که بیمار دچار درد بوده، درد بیمار از بین رفته است. براساس معیارهای Ritts، نتایج عمل جراحی در ۴ بیمار خوب و در ۴ بیمار بد بوده است. که تمام نتایج بد به علت ادامه فلج در عضلات مبتلا می‌باشد. در بررسی انجام شده توسط Ritts (۸) ۵۰٪ نتیجه خوب، ۲۳٪ نتیجه متوسط و ۲۶٪ نتیجه بد بدست آمده است. در بررسی انجام گرفته توسط Jebson (۴) بر روی ۲۳ بیمار ۷۰٪ نتیجه خوب، ۱۳٪ نتیجه متوسط و ۱۷٪ نتیجه بد بدست حاصل شده است. در بررسی انجام شده توسط Atroshi (۱) نتایج خوب و متوسط در ۳۵٪ از بیماران بدست آمده و در ۶۵٪ از موارد نتایج بد بوده است.

یافته‌های حین عمل جراحی نشان می‌دهد که قوس Frohse محل اصلی وارد آمدن فشار در ۴ مورد بوده است. در یک مورد عامل فشار بر روی عصب، تومور بدخیم نسج نرم و در ۴ مورد دیگر عصب در بیش از یک ناحیه تحت فشار قرار داشته است. اکثر مؤلفین و محققین معتقدند که قوس Frohse شایعترین محل درگیری عصب است. در بررسی انجام شده توسط Ritts، قوس Frohse عامل اصلی وارد شدن فشار بر روی عصب در ۳۴ مورد از ۴۲ عمل جراحی انجام شده بود و در ۱۵ مورد عصب در بیش از یک ناحیه تحت فشار قرار گرفته بود.

لازم است سندرم تونل رادیال را در تشخیص افتراقی دردهای اطراف آرنج و پروگزیمال ساعد مدنظر داشت و پزشکان لازم است آشنایی بیشتری با آن پیدا کنند. ممکن است تشخیص سریعتر این بیماری در بهبود پیش‌آگهی آن بدنال درمان، مؤثر باشد. در عمل جراحی آزادسازی عصب بین استخوانی خلفی، لازم است که عصب در کلیه مسیرش آزاد شود زیرا همانطوری که در این مطالعه و سایر مطالعات ذکر شد، در بسیاری از اوقات عصب در بیش از یک نقطه در طول مسیرش تحت فشار قرار دارد.

با تشکر از همکاری دکتر محمود معتمدی، دکتر محمدحسن کاسب و دکتر شهرام

اکرمی.

مورد خوب و در ۴ مورد بد بود. تمام نتایج بعد به علت ادامه فلج در عضلات مبتلا بود.

بحث

این مطالعه مانند سایر مطالعات (۸،۶،۴،۱) نشان می‌دهد که در اکثر موارد، سندرم تونل رادیال در دست غالب اتفاق می‌افتد و بیماری بیشتر در بیمارانی اتفاق می‌افتد که به واسطه شغل و فعالیت‌های روزمره، کارهای سنگین با دست مبتلا انجام می‌دهند. همچنین در ۲۰٪ از این بیماران سابقه تروما به ناحیه پروگزیمال ساعد وجود داشته است. همگی این موارد نشانگر این مطلب است که مسایل مکانیکال در پاتوژنز این بیماری می‌تواند نقش داشته باشد.

در ۲۰٪ از این بیماران، نوروپاتی همراه در اندام فوقانی وجود داشته و در سایر مطالعات (۸،۶،۴) نیز این ارتباط نشان داده شده است که می‌تواند مؤید این مطلب باشد که گروهی از بیماران مستعد به ابتلا به نوروپاتی‌های فشاری در اندام فوقانی هستند (۸). وجود ۳۰٪ بیماری زمینه‌ای اندوکراین (شامل دو مورد دیابت و یک مورد هیپوتیروئیدیسم)، نشان می‌دهد که این بیماران باید حتماً از نظر مسایل طبی زمینه‌ای مورد بررسی قرار گیرند.

متوسط تأخیر در تشخیص در این مطالعه ۲۶ ماه بوده است. در مطالعه انجام شده توسط Atroshi (۱) متوسط تأخیر در تشخیص دو سال و نیم و در مطالعه انجام شده توسط Jebson (۴) ۱۵ ماه گزارش گردیده است. این یافته‌ها نشان می‌دهد که سندرم تونل رادیال معمولاً به راحتی تشخیص داده نمی‌شود و به همین خاطر لازم است که پزشکان با این بیماری آشنایی بیشتری پیدا کنند. از ۱۰ بیمار مبتلا به سندرم تونل رادیال در این مطالعه، ۵ نفر دچار درد در ناحیه پروگزیمال ساعد با حداکثر تندرین در حد ۳ تا ۴ پهنای انگشت دیستال به تئرال اپی‌کنندیل بوده‌اند. همگی این ۱۰ نفر دچار درجاتی از فلج در عضلاتی بودند که از شاخه عمقی عصب رادیال عصب می‌گیرند. در مقابل در سایر مطالعات انجام شده (منجمله مطالعات انجام گرفته توسط Atroshi (۱)، Sarhadi (۶)، Ritts (۸) و Jebson (۴) کلیه بیماران دچار درد بودند و وجود

منابع

1- Atroshi I, Johnson R, Ornstein E. Radial Tunnel Release: Unpredictable Outcome in 37 Consecutive cases with a 1-5 year follow-up. Acta Orthop Scand 1995 Jun;66(3):255-7.

2- Bracker MD, Ralph LP. The Numb Arm and Hand. Am Fam, Physician 1995 Jan;51(1):103-16.

3- Lawrence T, Mobbs P, Fortems Y. Radial Tunnel

- syndrome. A retrospective review of 30 decompression of the radial nerve.. J-Hand-Surg-Br 1995 Aug;20(4):459-9.
- 4- Jebson PJ, Engber WD. Radial Tunnel syndrome: long term results of surgical decompression. J - Hand-Surg-Am. 1997 Sep;22(5):889-96.
 - 5- Portilla Molina AE, Bour C, Oberlin C. The Posterior Interosseous Nerve and the Radial tunnel syndrome: An anatomical study. Int Orthop 1998;22(2):102-6.
 - 6- Sarhadi NS, Korday SN, Bainbridge LC. Radial Tunnel syndrome: Diagnosis and management. J-Hand-Surg-Br 1998 Oct;23(5):617-9.
 - 7- Younge DH, Moise P. The Radial Tunnel syndrome.Int-Orthop 1994 Oct;18(5):2680.
 - 8- Ritts-GD, Wood MB, Linscheid RL. Radial Tunnel syndrome: A ten year surgical experience. Clin-Orthop. 1987; 219: 201-5.