

معرفی یک بیمار مبتلا به هیستوسیتوزیس ایکس از نوع

Hand Schuller Christian Disease

دکتر سیده‌تالدین یرقعی، دانشیار گروه آموزشی، گوش و گلو و بینی، جراحی سر و گردن، دانشگاه علوم پزشکی تهران
دکتر مسعود متصدی زرنیدی، استادیار گروه آموزشی، گوش و گلو و بینی، جراحی سر و گردن، دانشگاه علوم پزشکی تهران
دکتر حسین محبی، فلوشیپ انولوژی و نورواتولوژی، دانشگاه علوم پزشکی تهران

A Case Report of Hand Schuller Christian Disease ABSTRACT

The term histiocytosis refers to a group of idiopathic clinical entities characterized by diffuse proliferation of mature histiocytes associated with tumorlike masses of foamy reticuloendothelial cells containing lipid droplets with variable number of eosinophiles & connective tissue. This cells causes tumorlike masses in the bones and other vicera in the body thus it may have very different clinical signs & symptoms. Also it may have acute and fulminant form or chronic and slowly progressive.

We have an interesting case with multiple organ involvement and chronic otitis media with granulation in the external auditory canal and perforation of tympanic membrane. The patient was three years old with diabets insipidus and visceral involvement such as hepato-splenomegaly. Histologic diagnosis was Hand Schuller Christian disease.

Key Words: Histiocytosis; Reticuloendothelial; Hand schuller; Christian Disease

چکیده

کانال خارجی، گرفتاری هیپوفیز بصورت دیابت بی مزه و گرفتاری احشاء داخلی شکم بصورت بزرگی طحال و کبد دارد.

واژه‌های کلیدی: هیستوسیتوز؛ رتیکولواندوتلیال؛ بیماری هندشولر کریستین

مقدمه

COM (chronic otitis media) همراه با عفونت و ترشح چرکی و بافت گرانولیشن گوش میانی و ماستویید یکی از شایعترین بیماریهاست که در کلینیک توسط متخصص گوش و حلق و بینی درمان می‌شود، ولی چند بیماری زرنایزه دیگر نظیر هیستوسیتوز ایکس، سل، سیفلیس و بیماریهای قارچی

هیستوسیتوزیس ایکس به گروهی از حالت‌های بالینی اطلاق می‌شود که با پرولیفراسیون منتشر سلولهای رسیده هیستوسیت همراه با سلولهای رتیکولواندوتلیال foamy مانند که حاوی قطرات چربی هستند و تعداد متغیری از ائوزینوفیل و بافت همبند مشخص می‌گردد. این سلولها باعث توده‌های تومور مانند در استخوانها و ارگانهای مختلف بدن می‌شوند و نتیجتاً علائم کلینیکی مختلفی ایجاد می‌کنند. ممکن است بصورت حاد و fulminant یا مزمن و با پیشرفت آهسته باشد. در این گزارش، طفل سه ساله‌ای که مبتلا به نوع مزمن HSC می‌باشد با گرفتاری ارگانهای مختلف معرفی می‌گردد. این بیمار گرفتاری استخوان تمپورال بصورت اوتیت مزمن میانی COM، ترشح چرکی مزمن گوش راست و گرانولیشن

ممکن است علائمی کاملاً شبیه به Chronic Suppurative Otitis Media داشته باشند (۱).

هیستوسیتوزیس به گروهی از اختلالات سیستم رتیکولواندوتلیال گفته می‌شود که با پرلیفراسیون هیستوسیت‌ها که از نظر سلول‌شناسی خوش‌خیم هستند، مشخص می‌گردند. این ترم توسط Lichtenstein (۲) پیشنهاد گردید و به علت تشابه پاتولوژیک سه بیماری ائوزینوفیلیک گرانولوما و هندشولر کریستین و لترسیو به ارتباط آنها پی برد، ولی این بیماریها از نظر شدت و پیش‌آگهی و درمان اختلاف بسیار زیادی با هم دارند.

از نظر ائولوژی علت مشخص نیست و عوامل مختلفی گفته شده که ممکن است در بوجود آمدن بیماری دخالت داشته باشد نظیر: سل، اختلال متابولیسم لیپیدها، ارث، عقب‌ماندگی مغزی و بالاخره از همه مهمتر اختلال ایمنولوژی (۲).

ائوزینوفیلیک گرانولوما یونینفوکال که در بچه‌ها و نوجوانان است بیشتر در افراد مذکر می‌باشد و بصورت یک ضایعه استئولیتیک در استخوان فمور، لگن، شانه، ستون فقرات، فک بالا و پایین و جمجمه (استخوان تمپورال) دیده می‌شود. ضایعه ممکن است بدون علامت باشد یا باعث درد و ورم موضعی یا حتی شکستگی پاتولوژیک شود. علائم سیستمیک ندارد از نظر هیستوپاتولوژی ضایعه دارای هیستوسیت خوش‌خیم و ائوزینوفیل است. دارای سیر کلینیکی خوب و پیش‌آگهی عالی می‌باشد. بهبود خودبخود محتمل است و درمان شامل کورتاژ موضعی با یا بدون رادیاسیون با دوز کم (۶۰۰-C6y) است (۴).

نوع Hand Schuller Christian یک نوع مزمن و مولتی فوکال ائوزینوفیلیک گرانولوما است. معمولاً در اطفال زیر پنج سال اتفاق می‌افتد و شامل ضایعات اوستئولیتیک متعدد در استخوانها و محدودی ضایعات خارج از استخوان مثل ضایعات پوست، گره لنفاوی و احشا (Viscera) می‌شود. معمولاً در صورتی که در زمان تشخیص، ضایعات مولتی فوکال نباشند، در طول ۶ ماه ضایعات بعدی دیده می‌شوند. علائم عمومی شامل تب، بی‌اشتهایی، عفونت مکرر URI، لنفادنوپاتی جلوگردن، اوتیت میانی و هپاتواسپلنومگالی می‌باشد. تریاد کلاسیک ضایعات استئولیتیک جمجمه شامل

اگزوفتالمی بعلت گرفتاری استخوان آریت، دیابت بی‌مزه بعلت ضایعه هیپوفیز و ضایعات پوستی ممکن است در ۲۵-۱۰ درصد موارد دیده شوند (۵).

تشخیص با بیوپسی یکی از ضایعات قابل دسترس، داده خواهد شد. بهبود خودبخود ممکن است ولی بیماری معمولاً مزمن و کم‌ترابی با دوز کم بعلت کنترل ضایعات عمومی لازم است. در نوع Letterer Siwe، هیستوسیتوز منتشر است و در کودکان زیر سه سال دیده می‌شود. معمولاً با گرفتاری چند ارگان همراه است. علائم شامل تب، راشهای سبوریک یا اگزمایی، ضایعات دهانی، لنف آدنوپاتی، هپاتواسپلنومگالی، ضایعات متعدد استخوانی، گرفتاری وسیع مغز استخوان همراه با دیسکرازی خونی، گرفتاری ریه و نارسایی تنفسی (۶) است. بیماری شدید بوده پروگنوز بسیار بد و مورتالیتی بالاست. درمان شامل کم‌ترابی با چند دارو و کورتیزون است.

معرفی بیمار

طفلی است سه ساله بنام م. ش ساکن تهران که بعلت ترشح چرکی مزمن از گوش راست مراجعه نموده است. عفونت گوش از یک سال پیش شروع شده و بارها به پزشک مراجعه نموده تحت درمانهای آنتی‌بیوتیکی معمولی قرار گرفته که نتیجه نداشته است، در همین مدت مبتلا به پلی‌اورتی و پلی‌دیسی شده که به پزشک متخصص اطفال مراجعه نموده و با تشخیص دیابت بی‌مزه تحت درمان طبی قرار گرفته و در همین زمان هپاتواسپلنومگالی نیز کشف شده است.

معاینه کلینیکی

در گوش راست ترشح چرکی و بافت گرانولیشن در کانال گوش دیده می‌شود. ادم و تورم در ناحیه گونه راست در محل شروع قوس گونه تا لبه تحتانی پلک چشم راست که در لمس دردناک است. خارش ژنرالیزه را ذکر می‌کند و علائمی در پوست دیده نمی‌شود.

در ادیومتری بعمل آمده 40 db. AB. Gap در گوش راست دارد و در CT Scan بافت توموزال در ناحیه تمپورال راست با ضایعات لیتیک استخوانی در محل حفره ماستوئیدوانتروم و اسکوما و Tagment - tympani و Sigmoidsinus دیده می‌شود. در تاریخ ۷۷/۱۲/۴ بیوپسی از توده داخل کانال

برده شد. با انسزیون پشت گوش راست، تومور در ناحیه Temporalisine تا قدام کانال خارجی گوش و TM Joint که همراه با خوردگی استخوان در پلیت خارجی استخوان ماستوئید و خوردگی استخوان اسکواما در ناحیه بالای Tegment تا جلو کانال گوش و در ناحیه بالا Reqmen Plak تا جلو کانال گوش در ناحیه تگمان و سینوس سیگموئید و چسبندگی تومور در روی دورا در قسمت Squama و تگمان که همه تمپورال برداشته شد. Post.wall کانال خارجی نیز خوردگی داشت که همراه با تومور برداشته شد و در ناحیه هیپوتمپانوم و تیپ ماستوئید تومور وجود نداشت. جمعاً استخوان مبتلا در ناحیه اسکواما بالای تگمان و خود تگمان و استخوان ماستوئید و پلیت روی سینوس و TM Joint برداشته شد و جهت تأیید تشخیص به پاتولوژی فرستاده شد که تشخیص مجدداً تأیید گردید (تصویر ۲).

بحث

گرفتاری استخوان تمپورال و گوش میانی در هیستئوسیتوزایکس شایع است. گسترش ضایعه در این استخوان به طرق زیر است:

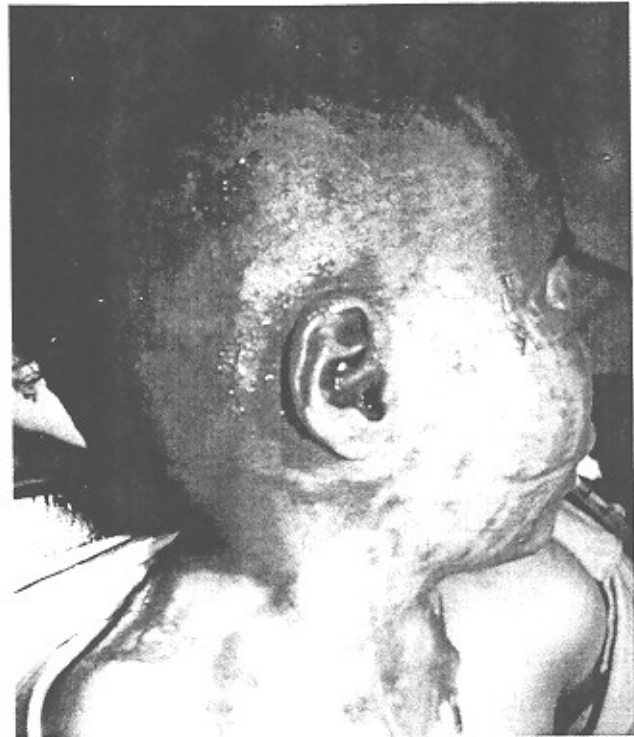- آروزیون دیواره پشتی کانال خارجی گوش
- آروزیون کورتکس استخوان ماستوئید
- آروزیون زیگما یا قسمت اسکواما و یا با عفونت

ثانوی (۷)

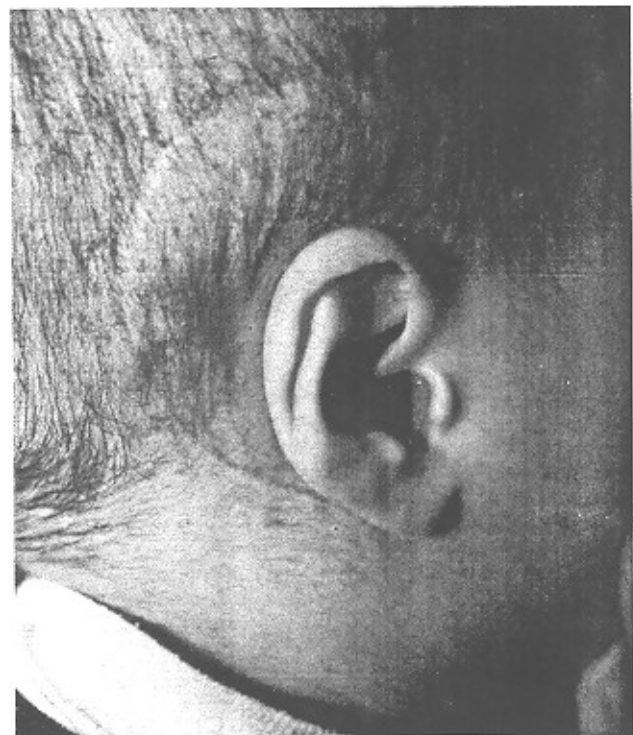
- کپسول اوتیک و عصب صورتی نسبتاً مقاوم هستند
- SNHL و پارالیزی ممکن است دیده شود.

همچنین گسترش ضایعه به Jugular Fossa و قاعده جمجمه هم نادر است. انسیدانس علائم اوتولوژیک در بیماران مبتلا به هیستئوسیتوزایکس از ۱۵ تا ۶۱ درصد متغیر است. شایعترین علامت، اوتوره، بعد از آن تورم پشت گوش، کمبود شنوایی و ورتیگو (۹،۸) می باشد. بافت گرانولوشن و پولیپ در کانال خارجی گوش بسیار شایع است و بیماری ممکن است با پارگی پرده تمپان، اوتیت میانی، اوتیت اکسترن و فیستول بین ماستوئید و کانال خارجی گوش و یا تورم بدون تندرینس پشت لاله گوش تظاهر کند. گاهی علائم گوش داخلی

گوش راست انجام شده و تشخیص هیستئوسیتوزایکس از نوع HSC داده شد (تصویر ۱).



شکل ۱



شکل ۲

در تاریخ ۷۷/۱۲/۱۱ جهت برداشتن تومور به اطاق عمل

استخوان ماستوئید و تمپورال (۱۰) می باشد. تشخیص قطعی با بیوپسی است باید متوجه بود که سطح ضایعه ممکن است فقط عفونت، نکروز و فیبروزیس نشان دهد و بیوپسی بایستی از بافت عمیق ضایعه گرفته شود (۱۱).

یافته های میکروسکوپی شامل دستجات سلولهای هیستوسیت و تعداد متغیری از سلولهای ائوزینوفیل، پلاسماسل و پلی مورفونوکلئرها هستند، سلولهای هیستوسیت ممکن است واکنش داشته باشند و درون آنها کلاسترول وجود داشته باشد.

الکترون میکروسکوپ Rod Shap Cytoplamic Inclusion Body نشان می دهد که مشخصه هیستوسیتوز ایکس است (۱۲).

و تست فیستول مثبت با وجود پرده صماخ سالم ممکن است دیده شود.

بیمار معمولاً بصورت اوتیت میانی مزمن ممکن است دیده شود و حتی جراحی استخوان ماستوئید قبل از تشخیص انجام گیرد (۹).

در هر زمان که عفونت گوش میانی و ماستوئید به درمان آنتی بیوتیک و درمانهای روتین جواب ندهند، باید به فکر هیستوسیتوز ایکس باشیم و همچنین ضایعات تخریب کننده دوطرفی گوش و ESR بالا وقتی که عفونت حاد وجود ندارد و وجود بافت گرانولیشن بعد از جراحی ماستوئید و ترشح مقاوم و ضایعات سیستمیک پوستی همراه، بایستی به هیستوسیتوز مشکوک بود.

رادیوگرافی نشان دهنده ضایعات تخریب کننده در

منابع

- 1- Batsakis JG. Tumor of the head & neck. 2nd ed Baltimore William Wilkin 1979.
- 2- Lichtenstein. Histiocytosis X Integration of Eosinophilic granuloma of bone letterer siwe disease & Schuller Christian disease. Arch Pathol, 56:84, 1953.
- 3- Leikin SL. Immunobiology of histiocytosis X. Hematol Oncol Clinic North Am 1: 49, 1987.
- 4- Smith DG et al. Histiocytosis X Role of radiation therapy in management with special reference to dose levels employed. Radiology 106: 419, 1973.
- 5- Cuningham Mj et al. Otolgic manifestation of langerhans cell histiocytosis Arch Otolaryngol Head & Neck Surg, 115: 807, 1989.
- 6- Straling K.A Chemotherapy of histiocytosis X Hematol Oncol Clinic North Am 1: 119, 1987.
- 7- Schuknecht HF, Perlman HB; Hand Schuller Christian disease & Eosinophilic granuloma of the skull Ann Otol Rhinol Laryngol 57: 643, 1948.
- 8- McCaffery TV, McDonald TJ. Histiocytosis X of the Ear & Temporal bone. Review of 22 case. Laryngoscope 89: 1735, 1979.
- 9- Tos M A. Survey of Hand Schuller Christian's disease in otolaryngology. Acta Otolaryngol (Stockh) 62: 217, 1996.
- 10- Hudson Wr. Kenan Pd. Otolgic Manifestation of Histiocytosis X. Laryngoscope 19: 678, 1976.
- 11- Schuknecht Hf. Papaspyrous Histiocytosis X. Otolaryngol Head & Neck 88: 544, 1980.
- 12- Favara B. The pathology of histiocytosis X. Am J Pediatr Hematol Oncol. 3: 45, 1981.