

# بررسی کاربرد سونوگرافی در توده‌های غده پاروتید

دکتر حبیب مظاهر، استاد پار گروه رادیولوژی، دانشگاه علوم پزشکی تهران  
دکتر کامبیز عباسی، دستیار رادیولوژی، دانشگاه علوم پزشکی تهران

## Evaluation of Ultrasound in the Diagnosis of Parotid Gland Masses ABSTRACT

In order to evaluate accuracy and usefulness of sonography and choose it as preliminary investigation method in pathologic processes of parotid gland, 50 patients were studied in duration of 16 months. The lesions were evaluated with ultrasound and sonographic images were obtained before surgery and then were compared with pathologic results after surgery. All lesions were detected with sonography. This method could differentiate intraglandular from extraglandular lesions with accuracy of 100%. Except one case of lipomatosis which was hyperechoic, all other lesions of parotid gland were hypoechoic.

All lesions with sharp and well-defined borders were benign whereas malignant processes had ill-defined borders. The results obtained show that sonography is a reliable diagnostic method to differentiate benign from malignant lesions and it has a high diagnostic value to detect warthin's tumor, pleomorphic adenoma, Sjogren's syndrome and lipomatosis. Presence of calcification in a parotid mass of young patient with high probabye is related to cavernous hemangioma.

**Key Words:** Parotid gland; Sonography; Accuracy; Malignant

## چکیده

سندرم شوگرن و Lipomatosis از دقت تشخیصی بالایی برخوردار است. وجود کلسیفیکاسیون در یک توده پاروتید بیمار جوان نیز، با احتمال بالایی، Cavernous Hemangioma را مطرح می‌سازد.

**واژه‌های کلیدی:** غده پاروتید؛ سونوگرافی؛ دقت؛ بدخیم

## مقدمه

غدد پاروتید به صورت یک جفت غده بزاقی در دو طرف صورت و در ناحیه بناگوشی قرار گرفته‌اند (۱). گرفتاری این غدد در بسیاری از حالت‌های پاتولوژیک مثل تومورها (خوش‌خیم و بدخیم)، التهابات (حاد و مزمن) و بیماری‌های اتوایمیون دیده می‌شود و تقریباً تمام این موارد از لحاظ بالینی خود را به صورت بزرگی و تورم یک طرفه و یا دو طرفه غده پاروتید نمایان

به منظور بررسی کارایی و کفایت سونوگرافی در بیماری‌های مختلف غده پاروتید و قرار دادن آن به عنوان یک وسیله تشخیصی با ارزش در زمره اقدامات اولیه بررسی بیماری‌های این غده، ۵۰ بیمار در طول ۱۶ ماه مورد مطالعه قرار گرفتند. تصاویر سونوگرافیک ضایعات قبل از عمل جراحی تهیه گردیدند و بعد از انجام جراحی نیز با پاتولوژی قطعی بدست آمده، مورد مقایسه و مقابله قرار گرفتند. سونوگرافی ضایعات را به خوبی مشخص نمود و توانست در ۱۰۰٪ موارد، ضایعات داخل غده‌ای را از خارج غده‌ای تفکیک کند. به جز یک مورد Lipomatosis، که نمای Hyperchoic داشت، تمام ضایعات غده پاروتید، Hypoechoic بودند. تمام ضایعات، دارای حدود مشخص خوش‌خیم بودند، در صورتی که ضایعات بدخیم حدودی نامشخص داشتند. نتایج نشان دادند که سونوگرافی در افتراق ضایعات خوش‌خیم از بدخیم و همچنین تشخیص Pleomorphic Adenoma، Warthin's Tumor،

چاپگر Mitsubishi به ثبت رسید. سپس خصوصیات سونوگرافیک ضایعه در مورد هر بیمار بدون ذکر پاتولوژی خاصی شرح داده شد و به همراه تصاویر حاصله بایگانی گردید. در این مطالعه جهت توصیف تصاویر سونوگرافیک و ایجاد افتراق بین ضایعات، از متغیرهایی نظیر میزان اکوژنیسیته و مشخصات حدود ضایعه و ساختار اکوژنیک یکنواخت یا غیریکنواخت و وجود یا عدم وجود سپتوم، آدنوپاتی، کلسیفیکاسیون و یا تقویت خلفی استفاده گردید. سونوگرافی از توده‌های پاروتید بیماران، قبل از انجام عمل جراحی و بدون اطلاع از پاتولوژی قطعی آنها صورت گرفت.

نمونه‌های تشخیصی در چهار مورد آبه پاروتید از طریق آسپیراسیون سوزنی و در سایر موارد از طریق ساب توتال یا توتال پاروتیدکتومی و یا برداشت آدنوپاتی مبتلا به دست آمدند. برای مثال در دو مورد متاستاز به آدنوپاتی اطراف پاروتید، نمونه‌ها شامل آدنوپاتی‌های مبتلا بودند و در یک مورد متاستاز به آدنوپاتی داخل پاروتید، روش برخورد ساب توتال پاروتیدکتومی بود. در دو مورد سندرم شوگر نیز تشخیص پاتولوژیک نهایی بعد از توتال پاروتیدکتومی بود. نتیجه قطعی پاتولوژی تمام ضایعات مورد مطالعه نیز از بخش پاتولوژی بیمارستان امیراعلم تهران بدست آمد و همراه با تصاویر سونوگرافیک بایگانی شدند.

به علت شکل سطحی برجسته ضایعات مورد مطالعه و برای فائق آمدن بر اشکالات تکنیکی منتج از آن، از دو پروب Linear و Sector و در بعضی موارد نیز جهت ایجاد تماس کامل پروب و ضایعه از Water Bag استفاده گردید، تا بهترین و دقیق‌ترین تصاویر از ضایعات بدست آید. از لحاظ آناتومیک به واریاسیون طبیعی که این بررسی را با مشکل خاصی مواجه نماید، برخورد نشد. به لحاظ توصیفی بودن این مطالعه، نیاز به گروه شاهد نبوده است. این مطالعه در بخش رادیولوژی بیمارستان امیراعلم تهران انجام شد. پس از اتمام دوره مطالعه با توجه به نوع پاتولوژی، تصاویر سونوگرافیک گروه‌بندی شدند و مورد تجزیه و تحلیل مشاهده‌ای قرار گرفتند.

## یافته‌ها

همانطور که بیان شد تعداد کل بیماران بررسی شده، ۵۰ نفر بوده که از این تعداد، ۲۴ بیمار مرد و ۲۶ بیمار زن بودند، جوانترین آنها، بیماری ۲ ساله و مستترین آنها بیماری ۷۵ ساله بود. در ۲۷ مورد توده در پاروتید راست و ۲۳ مورد توده در پاروتید چپ قرار داشت.

می‌سازند(۱). خوشبختانه غدد پاروتید سطحی هستند و به این دلیل، امکان بررسی این غدد توسط روشهای غیرتهاجمی و یا تهاجمی آسانتر، از بافتهای عمقی بدن موجود می‌باشد. روشهای بررسی بیماریهای این غده شامل انجام FNA، سیالوگرافی، MRI، CT-Scan، سونوگرافی، بیوپسی و نهایتاً پاروتیدکتومی می‌باشند(۴). هدف از انجام طرح فعلی تعیین بررسی کاربرد سونوگرافی در بیماریهایی است که از نظر بالینی به صورت توده و یا بزرگی غده پاروتید تظاهر می‌کنند. از طرفی، سونوگرافی وسیله‌ای سهل‌الوصول، نسبتاً کم‌هزینه، غیرتهاجمی و بی‌ضرر می‌باشد(۳،۵،۶). در صورت بدست آمدن رابطه‌ای منطقی مابین تصاویر سونوگرافی و بیماریهای غده پاروتید، می‌توان گامی مؤثر در جهت نزدیک شدن به تشخیص این بیماریها برداشت. در حال حاضر در مراکز گوش و حلق و بینی ایران، بیشتر از سیالوگرافی، FNA و CT-Scan جهت بررسی و لوکالیزاسیون اولیه ضایعه استفاده می‌شود که دو روش اول، روشهایی نسبتاً تهاجمی هستند و روش سوم نیز پرهزینه و دارای اثرات سوء اشعه X در بیمار می‌باشد. پس در صورت بدست آمدن نتایج مثبت، سونوگرافی می‌تواند وسیله‌ای مفید در تشخیص بیماریهای این غده باشد.

## روش و مواد

در این مطالعه، کلیه بیمارانی که از تاریخ ۱۳۷۶/۶/۱ لغایت ۱۳۷۷/۹/۳۰ به مدت ۱۶ ماه با شکایت وجود توده در ناحیه بناگوشی صورت به بیمارستان امیراعلم تهران مراجعه و در بخش گوش و حلق و بینی بستری گردیدند، مورد آزمایش سونوگرافی قرار گرفتند. در طی مدت مطالعه، تعداد ۶۴ بیمار مورد آزمایش سونوگرافی قرار گرفتند، ولی در مورد ۱۴ بیمار بدست آوردن نتایج پاتولوژی قطعی امکان‌پذیر نگردید(امتناع بیمار از جراحی، مراجعه بیمار به مراکز دیگر و یا عدم انجام جراحی به صلاحدید پزشک معالج) و بنابراین از مطالعه حذف شدند. در مرحله نهایی تعداد ۵۰ بیمار که دارای جواب پاتولوژی قطعی بودند جهت مطالعه باقی ماندند. از این تعداد، ۳۲ بیمار توسط پروب Sector ۷/۵ مگاهرتز دستگاه Kretz Combison 330 و تعداد ۱۸ بیمار توسط پروب Linear ۷/۵ مگاهرتز دستگاه Aloka SSD-1700 مورد آزمایش قرار گرفتند. تمام بیماران مشترکاً توسط دو نفر و بصورت همزمان مورد آزمایش سونوگرافی قرار گرفتند و در هر مورد تصاویر متعددی از ضایعه در جهات و زوایای مختلف بدست آمد که توسط دستگاه

**گروه الف:** بیمارانی که ضایعه آنها دارای حدود کاملاً مشخص می‌باشد.

**گروه ب:** بیمارانی که حدود ضایعه آنها نامشخص و یا نسبتاً نامشخص است.

گروه الف شامل ۲۲ ضایعه می‌گردد که به استثناء یک مورد که تشخیص آن توسط پاتولوژی، متاستاز ملانوم به غده لنفاوی داخل پاروتید گزارش گردید، ۲۱ مورد خوش‌خیم بودند. از این ۲۱ مورد، ۱۹ مورد ضایعات تومورال خوش‌خیم پاروتید و ۲ مورد آبسه سلی گزارش شده‌اند. در این گروه هیچگونه ضایعه بدخیم گزارش نگردید. گروه ب شامل ۲۵ ضایعه می‌گردد که تشخیص پاتولوژی آنها بسیار متنوع بوده و شامل تمام ضایعات تومورال بدخیم به جز مورد ذکر شده در گروه الف و همچنین شامل ۲ مورد تومور خوش‌خیم (Cavernous Hemangioma) و تمام موارد ضایعات عفونی و التهابی به جز ۲ مورد آبسه سلی عنوان شده در گروه الف و تمام موارد سندرم شوگرن می‌باشد.

گروه ۲ شامل ۲ مورد ضایعه با حدود مشخص ولی متعدد به صورت خوشه‌ای و تسبیحی (متاستاز به غدد لنفاوی) و یک مورد ضایعه منفرد با حدود نامشخص می‌باشد (آبسه پاروتید).

## بحث

در این بررسی برای تعدادی از بیماریها تصاویر سونوگرافیک خاصی بدست آمد که به شرح زیر می‌باشند:

- بیشترین موارد توده پاروتید در این مطالعه مربوط به تومور خوش‌خیم Pleomorphic Adenoma بود (۱۳ مورد) و تصویر سونوگرافیک نسبتاً مشابهی برای تمام این موارد بدست آمد. بدین ترتیب که کلیه این ضایعات، توده‌ای Hypoechoic و نسبتاً یکنواخت و دارای حدود صاف و مشخص بودند و تقویت خلفی نسبتاً واضح در کلیه این ضایعات دیده شد، ولی آدنویاتی، کلسیفیکاسیون یا سیتوم در هیچ مورد مشاهده نشد. توده‌هایی که بزرگترین قطر آنها حداکثر ۳۰ میلی‌متر بوده است، کم و بیش بیضوی و یا مدور بوده و توده‌های بزرگتر از ۳۰ میلی‌متر، شکل کم و بیش لوبوله داشتند.

- دومین تومور خوش‌خیم شایع این بررسی، Warthin's Tumor بود (۴ مورد) که تصویر سونوگرافیک تمام موارد بصورت یک توده در داخل غده پاروتید با حدود مشخص و دارای ساختمان عمدتاً Hypoechoic ولی Mixed، شامل نواحی Anechoic

از این تعداد در سونوگرافی در ۴۷ مورد ضایعه در داخل غده پاروتید و در ۳ مورد ضایعه در خارج از غده پاروتید ولی در مجاورت آن دیده شد که این مطلب بعد از جراحی نیز تأیید گردید. این ۵۰ بیمار با توجه به نتیجه پاتولوژی به ۱۶ گروه مختلف تقسیم گردیدند که در جدول ۱ به آنها اشاره شده است. در هر گروه تصاویر سونوگرافیک بدست آمده با یکدیگر مقابله داده شدند و مقایسه گردیدند تا وجود یا عدم وجود ارتباط خاص و معنی‌داری بین مشخصات سونوگرافیک ضایعه و پاتولوژی آنها مشخص گردد. با توجه به تجزیه و تحلیل یافته‌های سونوگرافیک کلیه بیماران، دو گروه بدست آمدند:

جدول ۱- توزیع نوع پاتولوژی در بیماران مبتلا به توده پاروتید مراجعه

کننده به بیمارستان امیرالمعلم تهران در سال ۷۷-۱۳۷۶

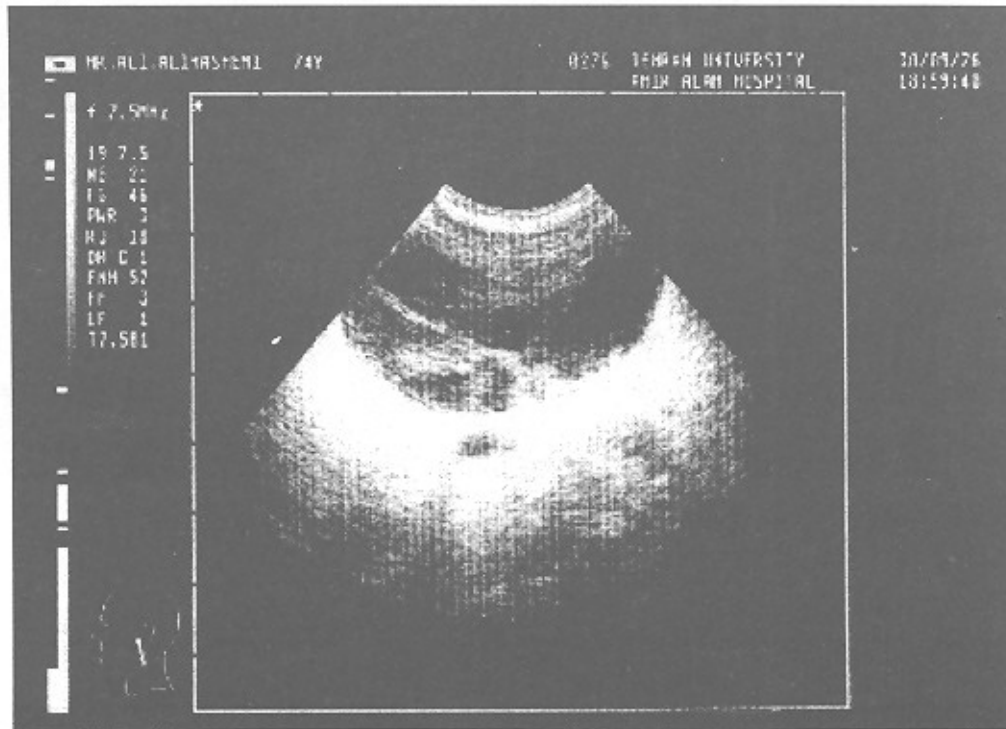
پاتولوژی	تعداد	درصد
جمع	۵۰	۱۰۰
Pleomorphic Adenoma	۱۳	۲۶
Wharthin's Tumor	۴	۸
Malignant Lymphoma	۲	۴
Squamous Cell Carcinoma	۴	۸
Adenocarcinoma	۲	۴
Clear Cell Carcinoma	۱	۲
Tuberculosis	۴	۸
Cavernous Hemangioma	۲	۴
Lipomatosis	۱	۲
Mucoepidermoid Carcinoma	۳	۶
Neurofibroma	۲	۴
Protid Abscess	۴	۸
Chronic Sialadenitis	۲	۴
Sjoronic Syndrome	۲	۴
Metastasis to Lymph nodes	۳	۶
Malignant Epithelial Neoplasm	۱	۲

گروه ۱ شامل بیمارانی می‌شود که ضایعات آنها در داخل غده پاروتید قرار داشته (۴۷ مورد) و گروه ۲ شامل ۳ مورد بیمارانی می‌شود که ضایعه آنها خارج از غده پاروتید قرار گرفته است. در گروه ۱ با در نظر گرفتن خصوصیات سونوگرافیک ضایعه و بالاخص حدود ضایعه بیماران را می‌توان به دو گروه الف و ب تقسیم نمود:

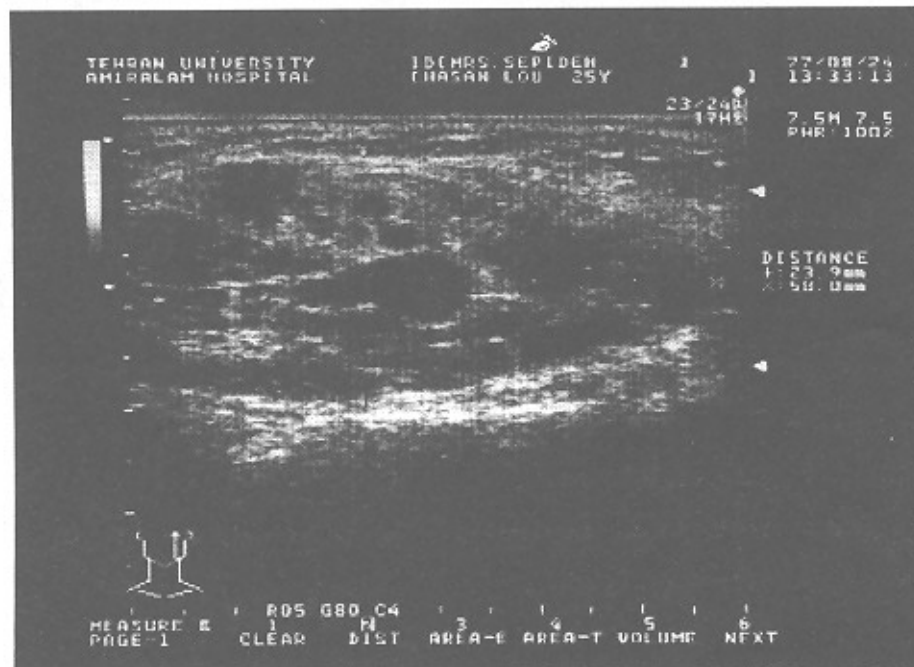
Anechoic و Hypochoic و غیریکنواخت همراه با مناطق (کیستیک) واضح و متعدد به ابعاد مختلف بود. آدنوپاتی و کلسیفیکاسیون دیده نشد (شکل ۲).

Echogenic و نواحی Hypochoic همراه با باندهای Echogenic (سپتوم) و تقویت خلفی نسبتاً واضح بود (شکل ۱).  
- تصویر سونوگرافیک تمام بیماران دارای سندرم شوگون (۲ مورد) به صورت غده پاروتید بزرگتر از معمول و دارای ساختمان

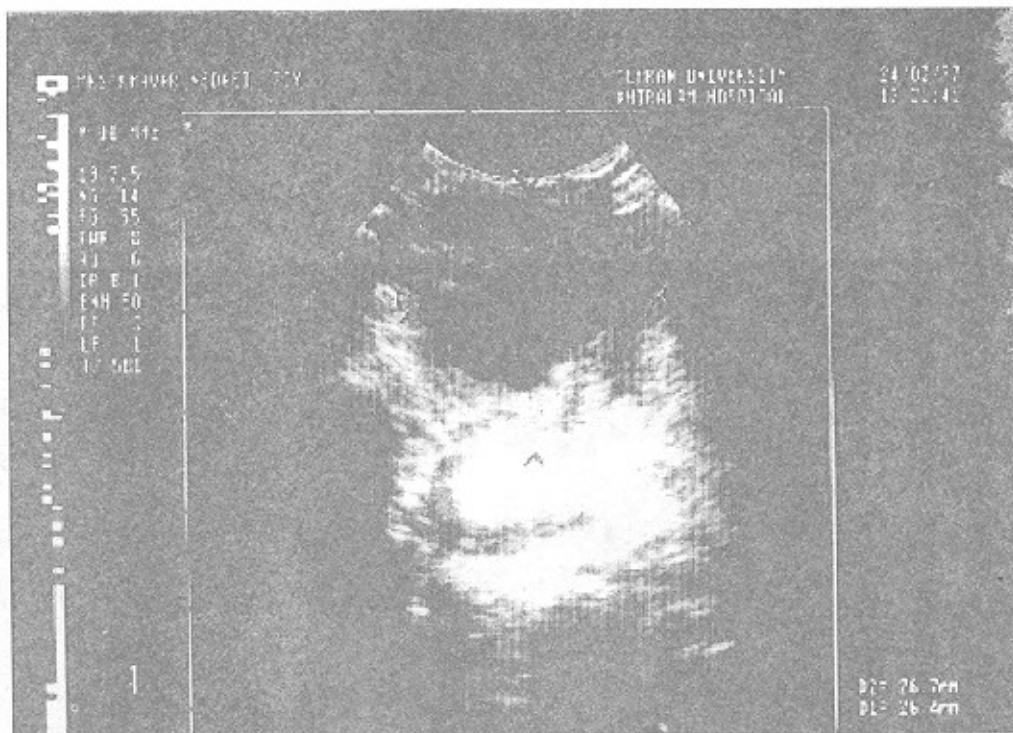
شکل ۱- نمای سونوگرافی تومور پاروتید (Warthin's Tumor)



شکل ۲- نمای سونوگرافی سندرم شوگون (پاروتید)

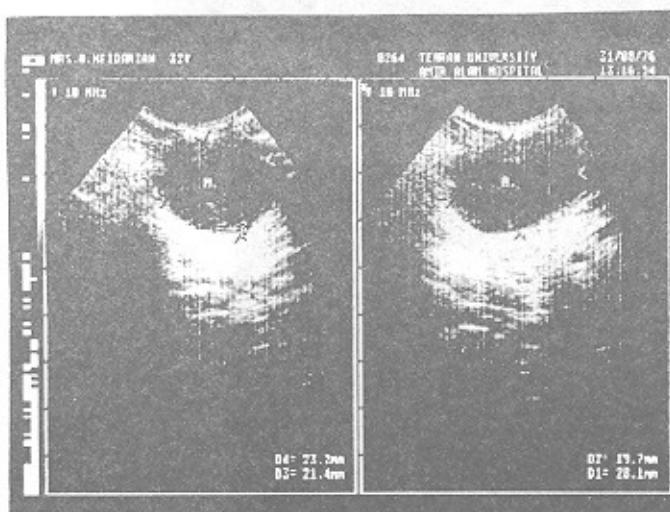
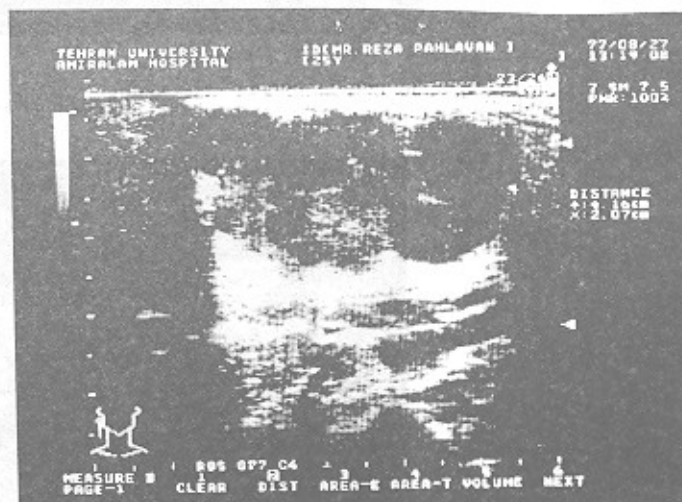


شکل ۳- نمای سونوگرافی کارسینوم موکرایپیدروئید (پاروتید)



شکل ۴- نمای سونوگرافی آدنوم پلئومورف (پاروتید)

شکل ۵- نمای سونوگرافی آدنوم پلئومورف (پاروتید)



با مقایسه نتایج بدست آمده با یکدیگر نتیجه گیری نهایی را می توان به صورت زیر ارائه کرد:

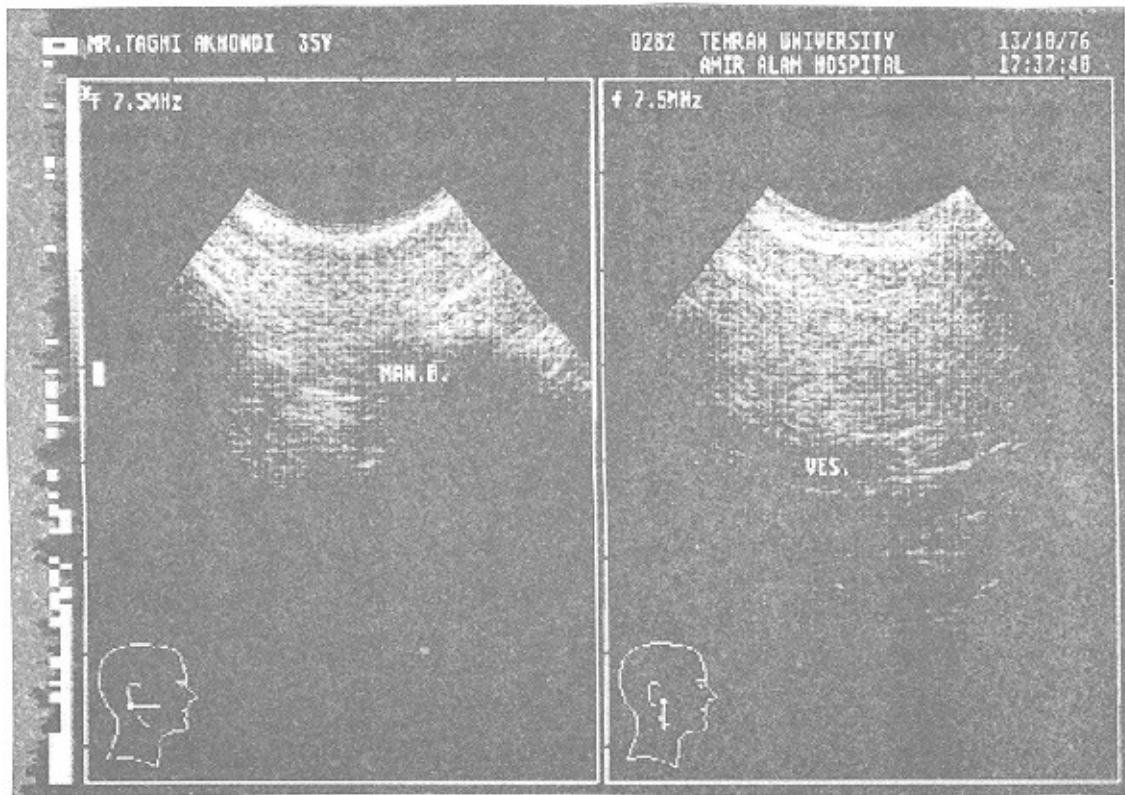
در مورد تمام بیماران بررسی شده سونوگرافی ضایعه را به خوبی مشخص نموده است و توانسته در تمام موارد ضایعات داخل غده ای پاروتید را از ضایعات خارج غده ای آن تفکیک نماید.

- در این بررسی تنها یک مورد Lipomatosis غده پاروتید که بیماری نادری است بدست آمد و تصویر سونوگرافیک آن به صورت غده پاروتید کلا بزرگ شده و دارای ساختمان Hyperechoic و یکنواخت بدون تقویت خلفی، کلسیفیکاسیون، سپتوم و یا آدنوپاتی بود (شکل ۶).

عملاً تمام ضایعات بجز یک مورد Lipomatosis نسبت به نسج طبیعی پاروتید، Hypoechoic بوده‌اند و در نتیجه میزان Echogenicity یک ضایعه نمی‌تواند دلالتی بر ماهیت آن داشته باشد. تمام ضایعات دارای حدود مشخص خوش‌خیم بوده‌اند، در صورتی که ضایعات بدخیم صرف‌نظر از یک مورد استثنایی (متاستاز ملانوم به غده لنفاوی داخل پاروتید) حدود مشخصی

نداشته‌اند و در نتیجه مشخصات حدود یک ضایعه با دقت بسیار بالایی می‌تواند ضایعات بدخیم پاروتید را از ضایعات خوش‌خیم آن افتراق دهد (شکل ۴، ۳ و ۵). در بین ضایعات خوش‌خیم، افتراق قطعی ضایعات تومورال از ضایعات التهابی مزمن توسط سونوگرافی امکان‌پذیر نمی‌باشد.

شکل ۶- نمای سونوگرافی لیپوماتوزیس (پاروتید)



در بین تومورهای خوش‌خیم، تشخیص Warthin's Tumor را به علت ساختار سونوگرافیک خاص آن و نیز با توجه به این که اکثراً در نزد بیماران بالای ۶۰ سال دیده می‌شود با دقت بالا می‌توان مطرح ساخت. هرچند تفکیک سونوگرافیک سایر تومورهای خوش‌خیم پاروتید از یکدیگر با قطعیت امکان‌پذیر نیست معهداً با توجه به شیوع بیشتر (۷۰٪) Pleomorphic Adenoma (۳، ۲) و جدا کردن موارد Warthin's Tumor با توجه به تصویر سونوگرافیک خاص آن، می‌توان تشخیص Pleomorphic Adenoma را با دقت زیادی برطبق مطالعه انجام شده فعلی مطرح ساخت. در مورد توده‌های پاروتید با حدود نامشخص تفکیک ضایعات از یکدیگر و تعیین ماهیت آنها با توجه به تنوع پاتولوژی ضایعه در این گروه بسیار

مشکل‌تر می‌باشد، معهداً به چند نکته زیر باید توجه نمود: همراه بودن آدنوپاتی گردنی با یک توده پاروتید که دارای حدود نامشخصی باشد، عملاً تشخیص تومور بدخیم پاروتید را مطرح می‌سازد. وجود کلسیفیکاسیون در یک توده پاروتید با حدود نامشخص در نزد بیمار جوان (زیر ۲۰ سال) با دقت بالا، تشخیص Cavernous Hemangioma را مطرح می‌کند. سندرم شوگرن به علت ساختار سونوگرافیک خاص خود با هیچ یک از ضایعات دیگر این گروه مشابهتی نداشته و تشخیص آن با دقت بسیار بالا از طریق سونوگرافی امکان‌پذیر می‌باشد. Lipomatosis تنها ضایعه Hyperechoic مطالعه فعلی بود و به نظر می‌رسد تشخیص آن با سونوگرافی با دقت بالا امکان‌پذیر باشد (شکل ۶).

بودن سونوگرافی و با توجه به نتایج فوق به نظر می‌رسد که سونوگرافی بتواند بهترین روش تشخیص اولیه در بررسی توده‌های پاروتید باشد و در مورد روشهای تشخیصی تکمیلی بعدی، با توجه به نتایج سونوگرافی می‌توان تصمیم‌گیری نمود (۴،۵،۶).

ضایعات خارج از پاروتید در اکثر موارد آدنوپاتی متاستاتیک بود که با توجه به ساختار سونوگرافیک، متعدد بودن و قرار گرفتن ضایعات به صورت خوشه‌ای و تسبیحی تشخیص با دقت بالای آن امکان‌پذیر می‌باشد.

بنابراین با توجه به کم‌خرج بودن، بی‌خطر بودن و سهل‌الوصول

## منابع

- 1- David Sutton. Textbook of Radiology and Imaging, Sixth Edition 1998, Vol. 2: 789-792.
- 2- Charles W. Cummings. Otolaryngology Head and neck surgery, 1993 Vol. 2: 997-1002.
- 3- Gritzman-N. SONography of the salivary Gland. AM. J. Radiology 1989. 153: 155-161.
- 4- Cventinovic - M. Evaluation of Ultrasound in the diagnosis of pathologic processes in the parotid gland. J. Oral - Maxillofacial - Surgery 1991, 49(2): 147-50.
- 5- Baker S. Ossing KD: Ultrasound evaluation of salivary gland. 1989, 40(1): 100-105.
- 6- Isaza - M. Computed tomography and Ultrasonography in parotid tumors. Acta Radiologica. 1989. 30(1): 5-11