

همی بالیسم و گزارش دو مورد آن

دکتر جمشید لطفی، دانشگاه علوم پزشکی تهران

Hemiballismus ABSTRACT

Hemiballismus is the most rarest type of unintentional movements. Two cases are reported in this article, discussing etiology, pathology and therapy (surgical and drugs).

Key Words : Hemiballismus; Etiology; Pathology; Therapy

چکیده

سریع کره‌ای شکل طرف راست، بیشتر در قسمت دیستال همراه با اختلال تکلم مراجعه نمود. هوشیاری طبیعی بود، حرکات هنگام خواب وجود نداشت، معاینه نورولوژیک گذشته از مسائل فوق طبیعی بود. الکتروکاردیوگرافی اشکال حرکتی در بطن چپ در دیستال (Diastolic LV Dysfunction) یا ۵۰٪ Ejection Fraction نشان داد.

در CT-Scan مغز بدون تزریق، منطقه هیپودانس در هسته‌های قاعده‌ای طرف چپ نشان داد که در اسکن MRI محل ضایعه در هسته Subthalamic و نوع ضایعه ایسکمیک تشخیص داده شد (شکل ۲).

تعریف و تظاهرات بالینی

همی بالیسم از نادرترین انواع دیسکانیژی است. لغت آن از لغت یونانی به معنای پرتاب کردن گرفته شده است، چون حرکات بصورت پرتاب دست و پا در یک طرف بطور سریع و ناگهانی و بی اختیار مشاهده می‌گردد. این ضایعه معمولاً در افراد میانسال و مسن گزارش شده است که اغلب دچار دیابت، ازدیاد فشار خون و یا پلی سیتی بوده‌اند، ولی در افراد جوان تر و حتی اطفال نیز گزارش شده است. این حرکات بیشتر پروکسیمال هستند، در حالیکه حرکات کره، بیشتر قسمت‌های دیستال را درگیر می‌سازند. اندام فوقانی بیشتر از اندام تحتانی و طرف چپ مغز بیشتر از راست درگیر می‌شود، حرکات غیرارادی گاهی با دیستونی و حرکات آتوز شکل همراه هستند.

اگر صورت فرد درگیر شود، اختلالات بلع، تنفس و تکلم هم بوجود می‌آید. حرکات فوق در خواب به کلی از بین می‌روند، خستگی شدید ناشی از این حرکات ممکن است خطر جانی دربر داشته باشد، گرچه در موارد دیگر ممکن است خودبخود و بطور نسبتاً ناگهانی این حرکات غیرارادی متوقف شوند.

همی بالیسم نادرترین نوع حرکات غیرارادی است. در این مطالعه دو مورد آن گزارش گردیده است و سپس دلایل مختلف ایجاد بیماری و پاتولوژی و درمان آن از نظر دارویی یا جراحی مورد بحث قرار گرفته است.

واژه‌های کلیدی : همی بالیسم؛ اتیولوژی؛ پاتولوژی؛ درمان

معرفی موارد

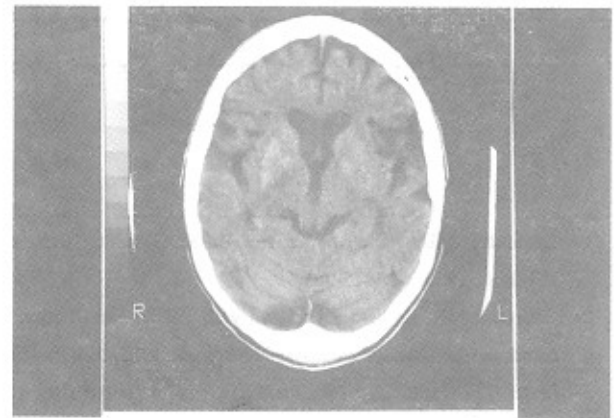
بیمار اول - خانم م. الف، ۷۷ ساله، شماره پرونده: ۵۲۶۹۶۰، بیمارستان دکتر شریعتی، سابقه ۱۵ ساله دیابت و استفاده از سه قرص Glibenclamid روزانه و سابقه ۴ ساله ازدیاد فشار خون، که با Atenolol ۱۰۰ میلی گرم روزانه کنترل می‌شده است.

۱۵ روز قبل از بستری، بدنبال استرس شدید روحی دچار حرکات متناوب و بی اختیار شدید در دست و پای چپ گردیده است که تا هنگام بستری ادامه داشت. در معاینه حرکات بطور مشخص همی بالیستیک (Hemiballistic) و آتئوتیک (Athetotic) بود. بیمار دچار پلی اوری و پلی دیپسی بود، قند ناشتا ۵۰۰ میلی گرم درصد بود. با تجویز انسولین کریستال ۲۵ واحد، قند به ۱۰۹ رسید و فشار خون ۱۴۰/۹۰ و ESR، ۶۹، WBC=۱۲۱۰۰، Hb = ۱۰/۸ و درجه حرارت ۳۶/۹ بود.

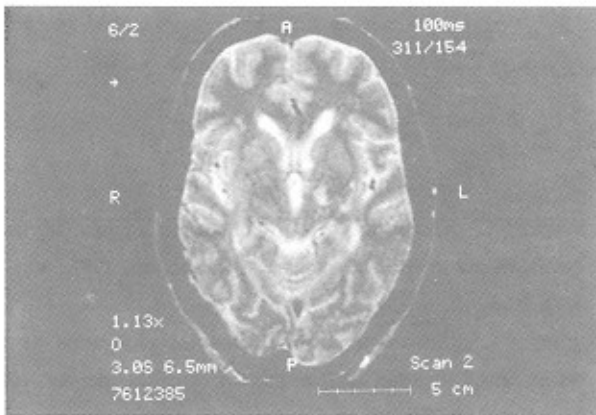
آزمایش تیروئید طبیعی بود، الکتروکاردیوگرافی ضایعات عروق قلبی (IHD) و رادیوگرافی ریه، بزرگ شدن قلب را نشان داد. در CT-Scan مغز، هموراژی در هسته‌های قاعده‌ای طرف راست بخصوص در پوتامن دیده شد (شکل ۱).

بیمار دوم - آقای ق. الف، ۶۵ ساله، شماره پرونده: ۵۵-۳۳-۲۸، بیمارستان دکتر شریعتی، سابقه ازدیاد فشار خون، هیپرلیپیدمی و دیابت با ۵ ماه استفاده از Glibenclamid. بیمار سیگار نمی‌کشید. بیمار با سابقه چند روزه حرکات غیرارادی و

شکل ۱- تصویر CT-Scan مغز، بیمار اول



شکل ۲- تصویری از نفر بیمار دوم



در برخی از موارد اختلال احساس عمقی، لرزش و یا اختلال تعادل در همان طرف درگیر در معاینه دیده می‌شود.

پاتولوژی و اتیولوژی

در اغلب اوقات ضایعه‌ای که در مغز باعث ایجاد حرکات غیرارادی بصورت همی‌کره یا همی‌پالسیسم می‌شود، ضایعه عروقی در هسته Subthalamic (۲،۱) یا حوالی آن است. این ضایعه در خیلی از موارد، ترومبوتیک و در رابطه با دیابت است و حتی ممکن است بعنوان اولین علامت در هیپرگلیسمی بروز کند (۳).
دلایل دیگر عبارتند از:

- ۱) ضایعات عروقی دیگر: واسکولیت، پلی‌سیتمی، هیپرتانسیون
- ۲) خونریزی
- ۳) تومور مغز در این ناحیه
- ۴) اغمای هیپراسمولار
- ۵) دلایل نادر دیگر مانند اسکروز منتشر (MS)، A.V. (Malformation)، ضربه مغزی (۴)، آیس مغز، هماتوم زیر دورمه و آتسفالیت

۶) دارو مانند هروئین (۵) و فنی‌توئین و Dopamine Agonists

همی‌پالسیسم اغلب مربوط به ترومبوز در شاخه‌ای از شریان Thalamoperforant است که به هسته Subthalamic Nucleus of Luys یا ارتباطات آن با Pallidum خون می‌رساند (۶).

در یک مطالعه (۷) دو مورد همی‌کره همراه با بررسی ۲۸ مورد مشابه در مقالات قبلی گزارش گردیده است. در این موارد مسأله اصلی، Striatal Infarction بوده است.

از نظر پاتوژنز، اختلالات رابط‌های شیمیایی بخصوص GABA و انکفالین‌ها که باعث کاهش تحرکات مهار کننده به Globus Pallidus می‌شوند، مسؤول حرکات غیرارادی گزارش شده‌اند. در این مطالعه، تالاموس را تنها منشأ حرکات غیرارادی ندانسته‌اند. Carpenter در ۱۹۵۸ (۸) با صدمه زدن به ناحیه هسته Subthalamic، حرکات غیرارادی همی‌پالسیسم را در طرف مقابل بدن در میمون گزارش کرد و اخیراً نیز تحریک این منطقه با فرکانس بالا (High Frequency Stimulation)، همی‌پالسیسم را در میمون ایجاد کرده است (۹).

ولی اطلاعاتی که از جراحی استرو تاکنیک پدست آمده است، نشان می‌دهد که ضایعاتی که باعث ایجاد همی‌پالسیسم می‌گردد، می‌تواند در خود تالاموس یا حتی در پالیدوم و یا کورنکس مغز باشد (۱۰).

درمان

۱) درمان دارویی

به علت شدت حرکات، درمان دارویی حتی در مواردی که بیمار رو به بهبود است، لازم است. معمولاً از داروهای نورولپتیک (مانند کلپرومازین) یا داروهای تهی کننده دوپامین (مانند نترائینازین) استفاده می‌شود.

داروی دیگری که برای کنترل حرکات پیشنهاد شده است، عبارتست از Clozapine (۱۱). در یک گزارش در دو مورد که بعد از یک ماه استفاده به هالوپریدول پاسخ نداده بودند، ۵۰ میلی‌گرم در روز کلوزاپین کاملاً مؤثر بود.

در مطالعه دیگر، این دارو در حالیکه بیمار به فنوباریتال هالوپریدول و پموزاید پاسخ نداده بود، حرکات را کنترل کرد (۱۲).

همی‌بالیسم به درمان طبی جواب نداده بود، با موفقیت استفاده کردند.

Jallo (۱۵) در یک مورد خاص، تالاماتومی را برای کنترل حرکات غیرارادی یکطرفه در یک دختر ۱۳ ساله با موفقیت بکار برد. این بیمار دچار همی‌بالیسم در طرف چپ بدن، بعد از عمل جراحی قلب برای یک ضایعه مادرزادی قلبی، گردیده بود.

۲) درمان جراحی

جراحی استروتاکتیک در این بیماری مؤثر بوده است. در یک مطالعه توسط Krauss و همکاران، ۱۴ مورد تحت عمل جراحی قرار گرفتند و در پیگیری بیش از ۱۱ سال، ۱۳ مورد بهتر شده بودند (۱۳).

Suarez و همکاران (۱۴) از Pallidotomy در مواردی که

منابع

- 1- Carpenter MB, Athetosis & the Basal Ganglia, Arch. Neurol Psychiat, 1950, 63: 875-901.
- 2- Carpenter MB, Ballism associated with Partial Destruction of the Subthalamic Nucleus of Luys. Neurology, 1955, 5: 479-489.
- 3- Lietz TE, Huff JS, Hemiballismus as a presenting sign of hyperglycemia Am.J. Emerg Med, 1995, Nov. 13(6), 647-8.
- 4- Kant R., Zeiler S, Hemiballismus following closed head injury, Brain-Inj, 1996, Feb 10(2): 155-8.
- 5- Richter RW, Pearson J, Neurological complications of addiction to Heroin, Bull NY Acad Med, 49: 3, 1973.
- 6- Christensen E, Krabbe K.H., Case of hemiballismus with autopsy, Acta Psychiat. Neurol, 1945, 20:149-157.
- 7- Zagnoli F., Rouhart F. et al., Hemichorea + Striatal Infarction, Rev. Neurol-Paris, 1996, Oct 152(10): 615-22.
- 8- Carpenter MB, The Neuroanatomical Basis of Dyskinesia. In Fields MS (ed) Pathogenesis & Treatment of Parkinsonism, Springfield. Illionis, 1958, pp. 50-85.
- 9- Beurrier C, Bezard E et al., Subthalamic stimulation elicits hemiballismus in normal monkey, Neuroreport 1997, May 6: 8(7), 1625-9.
- 10- Cooper L.S. Bergmann et al., Anatomical verification of the lesion which bolishes parkinsonian tremor & rigidity 1963, Neurology, 13: 779-787.
- 11- Stojanovic M, Sternic N, Clozapine in hemiballismus Report of 2 cases, Clin. Neuropharmacol, 1997 Apr. 20(2) 171-4.
- 12- Bashir K. Manyam BV, Clozapine for hemiballismus Clin. Neuropharmacol, 1994 Oct: 17(5) 477-80.
- 13- Krauss JK, Mundinger F, Functional stereotatic surgery for hemiballismus, J. Neurology, 1996, 85: 278-86.
- 14- Suarez JI, Mefman LV., Pallidotomy for hemiballismus, Ann-Neurol, 1997, Nov.: 42(5), 807-11.
- 15- Jallo-GI, Dogali-M, Ventral intermediate thalamotomy for hemiballismus, Sterotac-Funct-Neurosurg, 1995, 65(1-4) 23-5.