

سندرم شوارتز جمپل (میوتونی کندرو دیستروفی) و معرفی دو مورد آن از مرکز طبی کودکان

دکتر محمود رضا اشرفی - استادیار دانشگاه علوم پزشکی تهران - مرکز طبی کودکان

دکتر محمود محمدی - دانشیار دانشگاه علوم پزشکی تهران - مرکز طبی کودکان

Schwartz - Jampel Syndrome and Presentation of Two Cases From Children's Hospital Medical Center ABSTRACT

S-J syndrome is a rare autosomal recessive disorder of short stature, blepharophimosis, puckered mouth, myotonia, muscular weakness, pectus carinatum and stiff joints.

Case reports: first case: n.l. A boy aged 7 years. His main abnormalities included puckered lip, blepharophimosis, muscular hypertrophy and weakness, pectus carinatum, short stature, shoulder joint limitation and myopia. Myotonic discharges in EMG and muscular dystrophy in muscle biopsy observed. Hypoplasia of clavicle, generalized osteopenia, mild platyspondyly and delayed bone age were radiologic findings of this patient.

Second case: A boy aged 8 years. His cardinal abnormalities were similar to case 1. Hip joint limitation, low set ear, anterior cortical opacity of lens, small testis and coxa valga were the other manifestations of this patient. Both patients have a normal IQ and parental consanguinity was also present. CBZ was used for both patients.

چکیده

CPK افزایش یافته و وجود میوتونی در الکترومیوگرافی هر دو بیمار گزارش شد. در یک مورد که بیوپسی عضله انجام شد، تغییرات غیراختصاصی مشابه دیستروفی عضلانی دیده شد. در مطالعات رادیولوژیک انجام شده کاهش سن استخوانی، استئوپروز، platyspondyly و در یک مورد coxa valga گزارش شد. هر دو بیمار تحت درمان با کاربامازپین قرار گرفتند.

مقدمه

گرچه Catel در سال ۱۹۵۱ (۱) و Desousa - Pinto (۲) در سال ۱۹۶۱ این بیماری را معرفی کرده‌اند، سندرم به نام Schwartz-Jampel مشهور است. این دو محقق در سال ۱۹۶۲

سندرم شوارتز جمپل یک بیماری نادر و با توارث اتوزومال مغلوب است که یافته‌های بالینی بارز آن اختلال رشد قدی، بلفاروفیموزیس، قیافه ماسکه، قفسه سینه کبوتری، کاهش قدرت عضلات و محدودیت حرکتی مفاصل است. حتی اگر بیمار در معاینات، میوتونی را نشان ندهد، در الکترومیوگرافی میوتونی بطور واضح قابل مشاهده است.

دو بیمار که در اینجا به معرفی آنها می‌پردازیم، پسرانی بودند ۷ و ۸ ساله با تابلوی بالینی مشترک، شامل: بلفاروفیموزیس، قیافه ماسکه و غمگین، چانه کوچک، لبهای چین خورده، صدای ضعیف، سینه کبوتری، عضلات با ظاهر هیپرتروفیه، محدودیت حرکتی در مفاصل شانه و علامت گورس. هر دو بیمار از نظر هوشی طبیعی بنظر می‌رسیدند. در یک بیمار نزدیک‌بینی و در بیمار دیگر کدورت خفیف عدسی ملاحظه شد.

به همراه تخلیه‌های میوتونیک گزارش شد. در بیوپسی عضله، افزایش فیروز و تغییرات دیستروفیک، گزارش گردید.

هیپوپلازی کلاویکول، استئوپنی ژنرالیزه، موازی بودن پدیکولهای مهره‌های کمری و سن استخوانی ۳/۵ ساله از یافته‌های رادیولوژیک بیمار بود.

بیمار دوم: و - م پسر بچه ۸ ساله، اهل و ساکن تهران، به علت تغییر قیافه، لنگش پای چپ و کاهش قدرت عضلات به این مرکز آورده شده بود. والدین از حدود ۲ سالگی طفل، متوجه تغییر قیافه و کاهش قدرت عضلانی کودک می‌شوند. کودک در حدود ۲ سالگی راه می‌افتد. والدین از ۴-۵ سالگی متوجه کاهش قدرت بالا رفتن از پله‌ها و کاهش رشد بیمار می‌شوند و از ۱ تا ۲ سال قبل، لنگش پای چپ نیز به شکایات بیمار اضافه می‌شود. بیمار، حاصل زایمان واژینال طبیعی و فرزند دوم خانواده است. والدین نسبت فامیلی نزدیک دارند و ۴ فرزند داشته که فرزند اول و چهارم، دختر و سالم هستند و فرزند سوم که پسر بوده در ۳ سالگی به علت نامعلوم فوت کرده است (شکل ۲).

معاینات فیزیکی

وزن: ۱۴۸۰۰ گرم، قد: ۱۰۲ سانتیمتر، دور سر: ۵۱ سانتیمتر. قد و وزن، زیر منحنی صدک ۳ است. بیمار از نظر هوشی، طبیعی بنظر می‌رسید و علیرغم آنکه هنوز مدرسه نرفته است، می‌توانست اسم خود را به طور مستقل بنویسد.

بلغاروفیموزیس، مژه‌های بلند و نامنظم، قیافه غمگین و ماسکه، لبهای چین‌خورده، گوش پایین‌تر از حد طبیعی و چانه کوچک، از یافته‌های بارز در سر و صورت بیمار بود. صدای بیمار نازک و ظریف بنظر می‌رسید.

سینه کیوتری، کلاویکولهای کم رشد کرده، طوری که شانه‌ها به سمت داخل به یکدیگر نزدیک شده‌اند و عضلات با ظاهر هیپرتروفیه در شانه‌ها و بازو، جلب نظر می‌کردند. در مفصل شانه، بیمار محدودیت حرکتی داشت و قادر نبود که دست را بطور کامل بالا ببرد. عضلات شکم در لمس، حالت سفت داشت، طوری که معاینه شکم براحتی مقدور نبود. بیضه‌ها کوچک بودند. در مفاصل لگن، بخصوص سمت چپ، محدودیت حرکتی وجود داشت. در اندامهای تحتانی نیز، عضلات با ظاهر هیپرتروفیه، قابل مشاهده و در لمس سفت بودند. رفلکسهای وتری اندامهای تحتانی، در حد ۱ تا ۲ مثبت وجود داشت. علامت گورس واضح ملاحظه شد. میوتونی مشخصی در اندامها ملاحظه نشد. در معاینه چشم انجام شده Ant.cortial opaity و Persistente Pupillary

بیماری را در یک خواهر و برادر بصورت میوپاتی و بلغاروفیموزیس مادرزادی شرح می‌دهند(۳). در سال ۱۹۶۵ Aberfeld سندرم را بصورت میوتونی، کوتاهی قد، بیماری منتشر اسکلتی و اختلالات غیرمعمول صورت و چشم شرح می‌دهد(۳). بیماری نادر بوده و تا سال ۱۹۸۷ حدود ۶۰ مورد آن در دنیا گزارش شده است(۴).

معرفی بیماران

بیمار اول: ح - م پسر بچه ۷ ساله اهل و ساکن تهران، به علت تغییر قیافه و کاهش قدرت عضلات به این مرکز آورده شده بود. والدین از ۱ تا ۲ سالگی متوجه تغییر قیافه بیمار و بتدریج کاهش رشد جسمی، کاهش قدرت عضلانی و محدودیت حرکات شانه در بیمار می‌شوند. بیمار، حاصل زایمان واژینال طبیعی و با وزن تولد حدود ۳ کیلوگرم بوده است. بیمار، فرزند ششم خانواده بود. والدین نسبت فامیلی دور داشته و ۵ فرزند دیگر سالم هستند (شکل ۱).

معاینات فیزیکی

وزن: ۱۴۵۰۰ گرم، قد: ۱۰۲ سانتیمتر، دور سر: ۵۱ سانتیمتر. قد و وزن بیمار، زیر منحنی صدک ۳ است. بیمار از نظر هوشی، طبیعی بنظر می‌رسید و ثبت نام وی در مدرسه، بلامانع تشخیص داده شده بود.

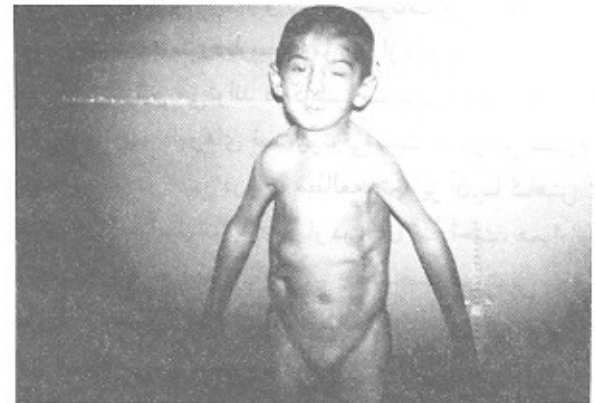بلغاروفیموزیس، قیافه غمگین و ماسکه، چانه کوچک، لبهای چین‌خورده و محدودیت در باز کردن دهان، از یافته‌های بارز در ظاهر بیمار بود. صدای بیمار، ظریف و کم‌قدرت بنظر می‌رسید. سینه کیوتری، شانه‌های به سمت داخل نزدیک شده و عضلات هیپرتروفیه در شانه و بازوها قابل توجه بود. محدودیت حرکتی در مفاصل شانه، طوری که بیمار قادر به بالا بردن دستها نبود، ملاحظه شد. عضلات شکم کاملاً سفت و سخت بود و بیضه‌ها در حد طبیعی بنظر می‌رسید. محدودیت حرکتی واضحی در مفاصل لگن ملاحظه نشد. عضلات اندامهای تحتانی نیز ظاهر هیپرتروفیه داشت. رفلکسهای وتری اندامهای تحتانی حداکثر در حد ۱+ وجود داشت. علامت گورس واضح حاکی از کاهش قدرت عضلات ملاحظه شد. میوتونی واضحی در اندامها دیده نشد. در معاینه چشم انجام شده، تنها نزدیک‌بینی وجود داشت.

یافته‌های پاراکلینیک

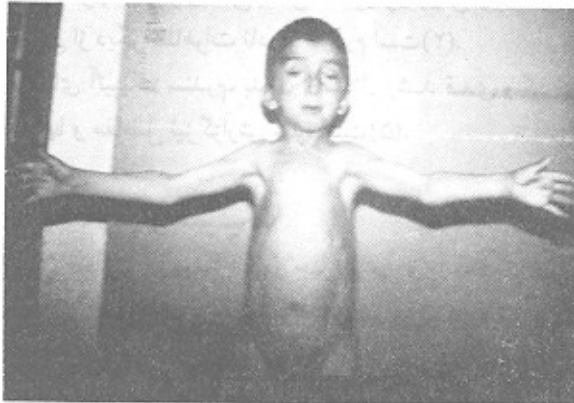
CPK = 695 (0-195) در الکترومیوگرافی، پروسه میوپاتیک

Membrane گزارش شده است.

شکل ۱- بیمار اول



شکل ۲- بیمار دوم

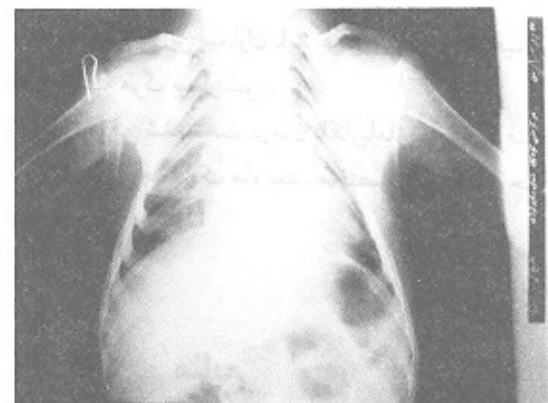


یافته‌های پاراکلینیک

CPK : 327 (24-195)

در الکترومیوگرافی، در تمام عضلات بررسی شده، تخلیه‌های میوتونیک واضح گزارش شد.

شکل ۳- رادیوگرافی بیمار دوم



کانالهای یونی، تقسیم‌بندی و شرح داده می‌شود (ion channel disorders). این دسته از میوپاتی‌ها شامل میوتونی و فلج‌های دوره‌ای است و اکثراً با اختلال در کانالهای سدیم همراه هستند. مطالعات الکتروفیزیولوژیک که توسط Horn-Lehmann در سال ۱۹۹۰، روی بیوپسی عضله این بیماران صورت گرفته است، نشانگر کینتیک یا تحرک غیرطبیعی کانالهای سدیم در غشاء سلولهای عضلانی است (۳).

تظاهرات بالینی

تظاهرات بالینی بیماری در هنگام تولد و دوران شیرخوارگی ناچیز است. بیماران از نظر رشد، دچار اختلال بوده و رشد قندی آنها زیر صدک سه منحنی رشد است. میوتونی پیش‌رونده و ضعف عضلات، از تظاهرات برجسته بیماری است. میوتونی پلک، باعث بلفاروفیموزیس یا تنگی شکاف پلک می‌گردد. میوتونی عضله دور دهان، باعث ایجاد فرم چین خورده خاصی در لبهای بیمار می‌گردد که به صورت لب غنچه‌ای می‌باشد (puckered mouth). قیافه بیمار، ماسکه و حالت غمگین دارد. مژه‌های بلند و نامنظم، کوچکی چانه، گوش پایین‌تر از حد طبیعی و خط موی پایین، از دیگر تظاهرات بیماری در سر و صورت است (۲). میوتونی بیمار بتدریج پیشرفت کرده و در اواسط دوران کودکی، به حداکثر رسیده و بعدها دیگر پیشرفت نمی‌کند. عضلات، در لمس سفت و سخت بوده و در ۵۰ درصد بیماران، عضلات ظاهر هیپرتروفیه دارند (۲).

تظاهرات اسکلتی بیماری، بصورت محدودیت حرکتی در مفاصل لگن، مچ دست، انگشتان دست و پا و ستون فقرات است. گردن کوتاه، قفسه سینه مخروطی و سینه کبوتری از دیگر مشخصات بیماری است. در بعضی از بیماران کیفوز ملاحظه

استئوپروز ژنرالیزه، آتروفی نسوج نرم، Platyspondyly ، x a ، valgus، قفسه سینه bell shape و سن استخوانی پایین، از یافته‌های رادیولوژیک بیمار بودند (شکل ۳).

بحث

سندرم شوارتز جمپل، بیماری ارثی و با توارث اتوزومال مغلوب است. مواردی از توارث اتوزومال غالب نیز گزارش شده است (۳). بیماری، در دسته میوپاتی‌های متابولیک با اختلال در

می‌شود.

صدای بیماران ضعیف و با فرکانس بالا بوده و گاهی استریدور دارند. در ۲۰ درصد بیماران، عقب‌ماندگی ذهنی خفیف، گزارش شده است (۳).

نزدیک بینی چشم، کاتاراکت، میکروکورنه، دررفتگی عدسی، بیضه‌های کوچک، در رفتگی لگن، اکوینواروس و تأخیر سن استخوانی از دیگر تظاهرات نادرتر سندرم است (۲).

فرمهای آتیبیک سندرم، بدون اختلال رشد قدی و گرفتاری استخوانها و مفاصل نیز گزارش شده است (۵).

یافته‌های پاراکلینیک

میزان فعالیت آنزیم CPK در حد طبیعی و یا مختصر افزایش یافته است (۶). در یک مورد، کمبود IgA در این سندرم گزارش شده است (۱).

از یافته‌های مهم این سندرم، وجود میوتونی در الکترومیوگرافی است که حتی از ۷ ماهگی و زمانی که هنوز از نظر بالینی، بیمار میوتونی واضحی ندارد، قابل ثبت است (۱). در الکترومیوگرافی، فعالیت الکتریکی مداومی ملاحظه می‌شود که حتی در خواب و بیهوشی نیز حذف نمی‌شود. تخلیه‌های الکتریکی این سندرم در دامنه و فرکانس، تفاوت چشمگیری نداشته و کاملاً از بیماریهایی مثل میوتونی مادرزادی، قابل افتراق است. بزودپازینها و کورار نیز روی این تخلیه‌های الکتریکی مؤثر نیستند (۳).

در بیوپسی عضله این بیماران، تغییر غیراختصاصی ملاحظه می‌شود که بصورت وجود واکوتل بین میوفیبریلها (تبولهای T متسع شده)، نامنظمی موضعی میوفیبریلها و جابجایی خطوط Z (Z line streaming) می‌باشد (۳).

تظاهرات رادیولوژیک بیماری، شامل کوتاهی خفیف قطر عمودی مهره‌ها platyspondyly، پهن شدن متافیزهای گردن فمور، مینرالیزه شدن نامنظم اپی‌فیزها، کلاویکول خمیده، قفسه سینه مخروطی شکل، coxa vara، coxa valga و pectus carinatum

است (۸).

درمان

درمان، شامل اقدامات ارتوپدیک جهت تصحیح مشکلات اسکلتی و درمان علامتی میوتونی است. کاهش میوتونی می‌تواند باعث افزایش قدرت بیمار و نرمی حرکات وی شود. بعضی معتقدند که درمان با بزودپازینها مؤثرتر از داروهای ضد میوتونی است (۷). فنی‌توئین می‌تواند در کاهش میوتونی مؤثر باشد (۶، ۱). پروکائین‌آمید جزو داروهای ضد میوتونی است که در این سندرم به کار برده می‌شود و حتی در یک مطالعه، تجویز آن با کاهش ۲۲ درصد در میزان متابولیسم پایه بیمار در حال استراحت، همراه بوده است (۹). کاربامازپین، بعنوان داروی جدید ضد میوتونی در این سندرم بکار برده می‌شود و در یک مطالعه روی ۳ بیمار، ظرف ۲ تا ۴ ماه از شروع درمان، تظاهرات میوتونی و قدرت عضلانی، بهبود قابل ملاحظه نشان داده و حتی در دو مورد که به مدت ۲ تا ۳ سال پیگیری شده‌اند، رشد قدی بیماران نیز از زیر صدک ۳ به صدک ۵ افزایش نشان داده است (۱۰).

پیش‌آگهی

بیماران از بلوغ طبیعی برخوردار می‌شوند و در اکثر موارد، بیماری سیر پیشرونده نداشته و طول عمر طبیعی در این سندرم پیش‌بینی می‌شود. البته مواردی از مرگ و میر زودرس بعلت عوارض تنفسی در این سندرم گزارش شده است، از جمله مرگ سه خواهر و برادر با گرفتاری شدید و عوارض تنفسی (۱۱).

در هنگام بیهوشی این بیماران باید ب فکر هیپوترمی بدخیم بود که می‌تواند منجر به مرگ بیمار شود.

دو بیمار معرفی شده تحت درمان با کاربامازپین قرار گرفته‌اند که در یک مورد در مراجعه یک ماه بعد، مختصر بهبودی در حرکات ملاحظه شد.

منابع

- 1- Brett, E.M. Pediatric Neurology 2th ed 1991 p. 77 church.
- 2- Joes , K.L. Smith's recognizable patterns of Human 4th ed 1998 p. 186-87 W.B. Saunders company.
- 3- Dubowitz, V. Muscle disorders in childhood 2th ed W.B. Saunders company.
- 4- Wiedemann, H.R. Kunze, J., Dibbern, H. An atlas of clinic 2th ed 1992. p. 508-509 wolfe publishing Ltd.
- 5- Figuera, LE, Jimenez, G. FJ, Garcia, C. Mo Schwartz-Jan an atypical form am.j.med. Genet. 1993 Sep 15;47 (4): 52.
- 6- Swaimann, K.F. Pediatric neurology 2th edi 1994 P. 149 book, inc.
- 7- Walton, J.karpati, G. Jones, D.H. Disorder of voluntary 1994 p. 613 churchill livingstone.
- 8- Silverman, F. N. Kuhn, J.P. Caffey's pediatric X-Ray p. 1640-41 mosby.
- 9- Spaans, F, Wagenmakers-A; Saris W; Procainamide the performance and energy expenditure in the S-J syndrome Neuromuscular - disord. 1991; 1(5): 371-4.
- 10- Topologlu, H, serdaroglu, A, Okan, M. improvement of carbamazepine in three cases with the S.J. syndrome. Neuropediatrics, 1993 Aug; 24(4): 232-4.
- 11- Al-Gazali LLThe Schwartz-Jampel syndrome dysmorphol. 1993 Jan; 2(1): 47-54.