

گزارش دو مورد گوم سلی

دکتر حسن صیوفی، استادیار گروه پوست، دانشگاه علوم پزشکی تهران

دکتر فرشاد فرنقی، استادیار گروه پوست، دانشگاه علوم پزشکی تهران

Report of Two Cases of Tuberculos Gumma

ABSTRACT

Tuberculos Gumma is one of the various clinical manifestations of cutaneous TB that is characterized by non tender, undolent subcutaneous nodules which progressively involve the skin and take the appearance of an ulcer.

In this article, we present two young patients, affected with tuberculos gumma.

One of them, presented with multiple abscesses on the face and extremities, associated with pulmonary involvement and arthritis of the left wrist.

The other one had just one subcutaneous nodule on the face, with positive familial history of pulmonary TB and tuberculos lymphadenitis in her two brothers.

Both patients were cured with anti TB treatments.

چکیده

گوم سلی یکی از تظاهرات بالینی گوناگون سل پوستی است که به صورت ندولهای زیرپوستی غیرحساس و موج ظاهر شده و تدریجاً پوست را درگیر نموده و خود را بصورت اولسر نمایان می‌سازد.

در این مقاله، دو بیمار جوان مبتلا به گوم سلی معرفی می‌گردند. یکی، با آبسه‌های متعدد روی صورت و انتهاها، همراه گرفتاری ریه راست و مفصل مچ دست و دیگری با یک ندول زیرپوستی در ناحیه صورت و با سابقه سل ریوی و غدد لنفاوی در دو برادرش مراجعه نموده بود. هر دو بیمار با درمان چنددارویی ضدسل بهبودی یافتند.

مقدمه

سل پوستی، با آنکه در کشورهای اروپایی و امریکا نادر است ولی هنوز یک مشکل بهداشت عمومی در کشورهای در حال توسعه محسوب می‌شود. در آمار سازمان بهداشت جهانی در سال ۱۹۹۵، حدود سه میلیون مرگ و میر از سل گزارش شده که ۹۸٪ آن مربوط به کشورهای در حال توسعه بوده است (۱).

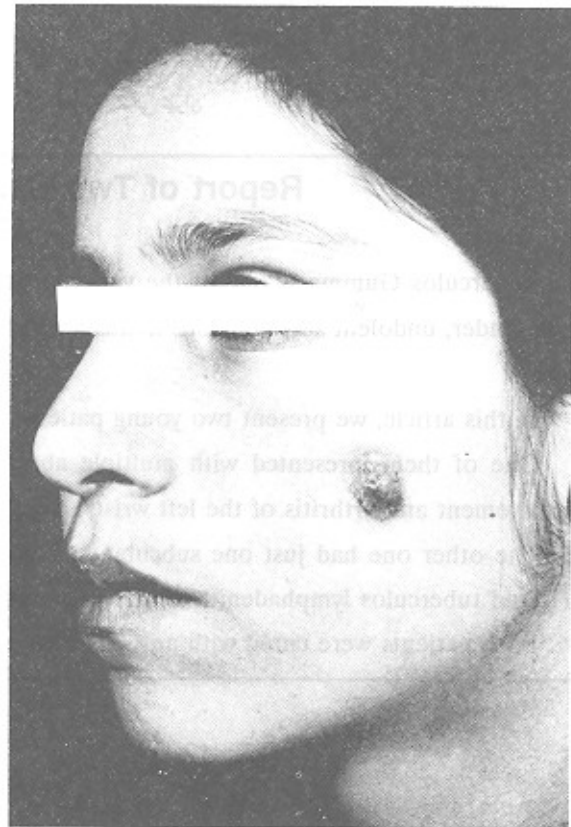
با آنکه سل پوستی موارد کمی از تظاهرات خارج ریوی سل را شامل می‌شود، ولی همین موارد نیز، به علت گوناگونی تظاهرات بالینی، به موقع تشخیص داده نشده و مشکلات خاص درمانی را در

مورد این بیماری قابل علاج ایجاد می‌نمایند.

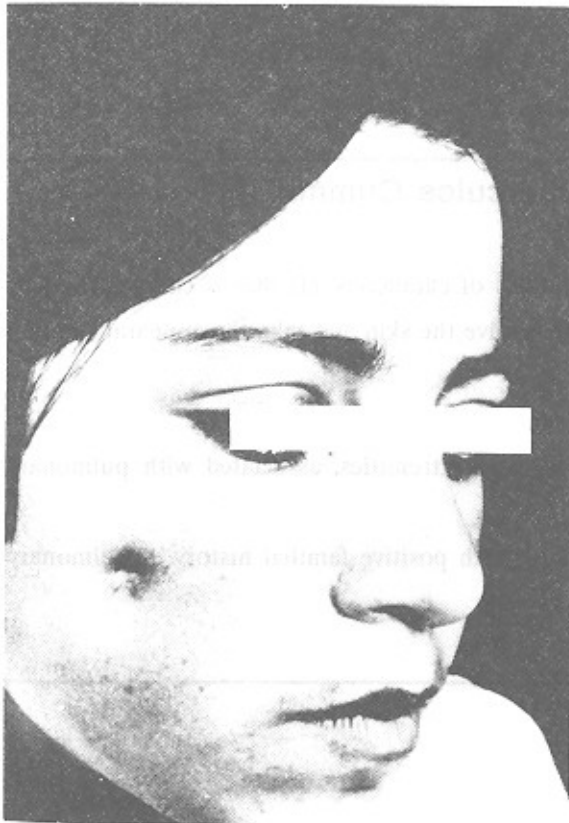بیمار اول: خانم م. ن. ۱۵ ساله، اهل و ساکن هشتگرد تبریز که از ۲۰ ماه قبل از مراجعه، دچار تورم بدون درد مچ دست چپ، همراه ندولهای زیرپوستی در پشت هر دو دست بوده که بعد از مصرف داروهای محلی، بصورت آبسه به بیرون باز شده و چرک زیادی از آن خارج می‌شده. ندولهای مشابهی نیز روی گردن و صورت ظاهر شده که تدریجاً بصورت اولسر در آمده و همراه ترشح و دلمه بوده است (شکل ۱). بیوپسی از ضایعات، واکنش گرانولوماتوز را نشان داد. سابقه ابتلا به سل در خانواده وجود نداشت، ولی شغل بیمار دامداری بوده و از ابتلاء احتمالی دام‌ها نیز اطلاعی در دست نبود. در رادیوگرافی مچ دست چپ، خوردگی سطح مفصلی دیده شد. بیمار سرفه و تب خفیف داشت ولی خلط قابل توجه نبود. در رادیوگرافی ریه‌ها، کدورت در لب میانی ریه راست وجود داشت. تست توبرکولین ۱۶ میلی‌متر مثبت و در اسمیر مستقیم ترشحات، ارگانیسمی دیده نشد. کشت از نظر عوامل فارچی عمقی نیز، منفی بود ولی از نظر باسیل سل، مثبت گزارش گردید.

بیمار، تحت درمان سه دارویی با ایزونیاژید - ریفامپیسین و پیرازیناماید به مدت ۸ هفته قرار گرفت و با بهبودی نسبی، درمان دودارویی ایزونیاژید و ریفامپیسین برای مدت ۱۶ هفته دیگر ادامه یافت و بیمار بهبودی کامل یافت (شکل ۲).

شکل ۱- ندول زیرپوستی غیرحساس و مواج در گونه پیش از درمان



شکل ۲- بهبودی کامل ضایعه بعد از درمان



بحث و نتیجه نهایی

آبسه‌های متاستاتیک یا گوم سلی، در اثر انتشار خونی میکوباکتریوم، از یک کانون سلی اولیه و در نتیجه کاهش مقاومت یا در هم شکستن سیستم ایمنی میزبان بوجود می‌آیند (۳). از نظر بالینی، بصورت ندولهای تحت جلدی منفرد و یا متعدد، مواج و غیرحساس، ظاهر شده و تدریجاً بصورت آبسه‌های زیرپوستی درآمده و ممکن است به بیرون سرباز کرده و اولسر و فیستول تشکیل دهند. محل آن، بیشتر روی اندامها و یا پوست سر بوده و کمتر روی تنه ظاهر می‌شوند (۴). گوم سلی، اکثراً در اطفال دچار سوء تغذیه و با وضعیت اقتصادی - اجتماعی نامناسب دیده می‌شود. این بیماری در افراد با نقص ایمنی و یا سرکوب شدید سیستم ایمنی نیز بروز می‌کند. یکی از علل نادر سندرم کارپال تونل، گوم سلی می‌باشد (۵). آبسه‌های سلی، نه تنها در جریان یک سل فعال داخلی و یا سل ارزنی دیده می‌شوند، بلکه حتی در غیاب یک کانون فعال سلی نیز می‌توانند، در نتیجه یک باکتری می‌بی سر و صدا، بوجود آیند. آبسه‌ها را می‌توان در محل ترومای قبلی دید که ناشی از لوکالیزه شدن ارگانیسم در یافت ملتهب و یا صدمه دیده می‌باشد (۶).

حساسیت به تست توبرکولین، با شدت متوسط وجود دارد ولی در موارد سخت بیماری این تست می‌تواند منفی باشد. یافته‌های

بیمار دوم: خانم م. غ، ۱۷ ساله، اهل و ساکن تهران که به علت ندول زیرپوستی به ابعاد $2 \times 1/5$ cm در گونه چپ، مراجعه نمود. تورم، بدون درد، کمی مواج و همراه ترشح و دلمه بوده و سابقه آن را از ۷ ماه قبل از مراجعه می‌داد. غدد لنفاوی در ناحیه صورت و گردن لمس نشد. بیوپسی از ندول، گرانولوم‌های توبرکولوئیدی را نشان داد. بررسی از نظر سالک منفی بود. کشت از ترشحات و نمونه بیوپسی، از نظر عوامل قارچی عمقی و سل، منفی گزارش شد. آزمایش PCR انجام نگرفت (۲). پدر و مادر بیمار سالم ولی برادر ۱۹ ساله وی، سرباز، مبتلا به سل ریه و تحت درمان بود. همچنین برادر کوچک بیمار - ۹ ساله - مبتلا به آدنیت سلی در غدد لنفاوی زیرفکی بود. رادیوگرافی ریه، طبیعی و تست مانتو، ۱۵ میلی‌متر مثبت گزارش شد. بیمار تحت درمان سه دارویی ایزونیازید، ریفامپیسین و پیرازینامید قرار گرفت و بعد از ۲ ماه، درمان دو دارویی ایزونیازید و ریفامپیسین برای مدت ۴ ماه دیگر تجویز شد و بیمار بهبودی یافت.

عمقی، خصوصاً اسپروتریکوز و گوم سیفیلیسی و هیدرآدنیت چرکی باید رد شوند (۷). تأیید تشخیص از طریق کشت صورت می‌گیرد.

آسیب‌شناسی شبیه اسکروفلودرما و شامل نکروز بافتی شدید همراه آبسه می‌باشد (۶).

در رنگ‌آمیزی اسید فاست، باسیل می‌تواند قابل تشخیص باشد و در تشخیص افتراقی، تمام انواع پانیکولیت‌ها و ضایعات قارچی

منابع

- 1- Mario C. Raniglione, Richard J. O'brien: Tuberculosis. Harrison's Principles of Internal Medicine. Fourteenth edition; Mc Graw-Hill, Inc, USA 1998, pp: 1004-1014.
- 2- Hance AJ, Grandchamp B, Levy - Freboul V, et al.: Detection and identification of Mycobacteria by amplification of Mycobacterial DNA. Molec Microbiol, 1989; 3: 7: 843-9.
- 3- J.A. Savin: Mycobacterial Infection, Tuberculos gumma. Textbook of Dermatology. Rook et al. Fifth edition Blackwell Scientific Publications. 1992. p 1049.
- 4- Gert Tappeiner and Klauswloff: Tuberculosis and other Mycobacterial Infections. Dermatology in General Medicine, Fourth Edition. Thomas B. Fitzpatrick et al. Mc Graw-Hill Inc. USA 1993, pp: 2371-2391.
- 5- Blacklock JWS, Williana JR: The Localization of Tuberculosis Infection of the site of injury. J Pathol Bacteriol 1957, 74: 1140.
- 6- Word AS: Superficial Abcess formation: An unusual presentation Feature of Tuberculosis: Br J Surg 1971, 58: 540.
- 7- Brow FS et al: Cutaneous Tuberculosis. J. A Acad Dematol, 1982 6: 101.