

بررسی تأثیر لیزر فتوکواگولاسیون با آرگون سبز به روش Grid در ادم ماکولای منتشر ناشی از دیابت

دکتر رضا کارخانه - استادیار گروه چشم پزشکی دانشگاه علوم پزشکی تهران

Grid Pattern Argon Laser Photocoagulation for Diabetic Diffuse Macular Edema ABSTRACT

Purpose: to determine the effect of Grid pattern laser photocoagulation on diabetic diffuse macular edema with assessment of visual outcome.

Patients & Methods: The author reviewed the medical records of 84 eyes of 62 patients with diabetic diffuse macular edema treated with Grid pattern green Argon laser photocoagulation in Farabi Eye Hospital between the years 1992-1995, The follow-up period was 16-48 months (average 24.55 ± 6.42 , median 28 months).

Results : Visual acuity was improved in 11.9%; unchanged in 65.4% and worsened in 22.7% of eyes.

Conclusion : In assessing long - term visual outcome, Grid laser photocoagulation is an effective modality in maintaining or improving visual acuity.

Keywords: Grid Pattern laser, Diabetic diffuse macular edema.

چکیده

هدف : بررسی تأثیر لیزر آرگون سبز به روش Grid در بیماران مبتلا به ادم ماکولای منتشر ناشی از دیابت بر نتیجه بینایی و از بین رفتن ادم در ناحیه ماکولا.

مواد و روش : در این مطالعه بر اساس اطلاعات موجود (Existing data) پرونده ۸۴ چشم از ۶۲ بیمار با ادم منتشر ماکولا ناشی از دیابت که رتینوپاتی آنها در مرحله غیرپرولیفراتیو بوده است و بین سالهای ۱۳۷۱ تا ۱۳۷۴ در بیمارستان فارابی تهران درمان شده بودند مورد بررسی قرار گرفت. تشخیص ادم قابل ملاحظه کلینیکی با استفاده از لنز تماسی گلدمن و بیومیکروسکوپ اسلیت لامپ صورت گرفت. تمامی بیماران مورد مطالعه در ناحیه ماکولا ضخیم شدن رتین به اندازه مساحت دو دیسک و یا بیشتر داشتند، و بخشی از Fovea - avascular - zone (FAZ) نیز گرفتار بود. در تمام بیماران آنژیوگرافی فلورسین با استفاده از فلورسین سدیم ۱۰٪ انجام شده بود. این بیماران با روش Grid تحت درمان با لیزر آرگون سبز قرار گرفته بودند. در تمام مناطقی که رتین ضخیم شدگی نشان می داد، و نیز مناطق بدون جریان خون و مناطق دارای Leakage واضح داخل رتین از فاصله ۵۰۰ میکرون از مرکز FAZ تا

شعاعی برابر با دو قطر دیسک درمان با لیزر شده بودند اسپات های ۱۰۰ میکرون جدا از هم به فاصله یک اسپات در تمام منطقه درمان گذاشته می شد. بیماران به فاصله ۴ ماه بعد از اتمام اولین لیزر و سپس به صورت مرتب هر ۴ ماه یکبار معاینه می شدند. در صورتی که در معاینه ماکولا با لنز تماسی و بیومیکروسکوپ و نیز در آنژیوگرافی، ادم قسمت مرکزی (FAZ) مشاهده می شد، درمان اضافی انجام می شد دید بیماران قبل و بعد از درمان و نیز وضعیت ادم ماکولا بعد از درمان ثبت می گردید. مدت پیگیری از حداقل ۱۶ تا ۴۸ ماه و بطور متوسط 24.55 ± 6.42 ماه بود.

نتایج : ۸۴ چشم از ۶۲ بیمار با ادم منتشر ماکولا ناشی از دیابت مورد بررسی قرار گرفت. سن بیماران از ۳۲ تا ۷۸ سال و متوسط 56.26 ± 11.44 سال بود. ۳۴ مورد مرد (۵۴/۸ درصد) و ۲۸ مورد (۴۵/۲ درصد) زن بودند. ۱۲ بیمار (۱۴/۲ درصد) دیابت نوع I و ۵۰ بیمار (۸۵/۸ درصد) دیابت نوع II داشتند. دوره دیابت از ۲ سال تا ۲۸ سال و بطور متوسط ۴۳ مورد چشم راست و ۴۱ مورد چشم چپ درمان شده بود. در ۱۵ چشم (۱۱/۹٪) افزایش دید داشتیم. در ۵۵ چشم (۶۵/۴ درصد) دید، ثابت ماند که این عدم

وقتی که چشمهای با ادم ماکولا را در مجاورت FAZ درمان می‌کنیم به لحاظ تئوری ممکن است طول موجهای بلندتر نظیر لیزر دیود (۸۱۰ نانومتر) بهتر باشند، زیرا در لایه‌های عمقی‌تر در رتین اثر می‌کنند. رتین حساسه در قسمت داخلی کمتر آسیب می‌بیند که به نوبه خود ممکن است میزان اسکروتوماهای اطراف Fovea را که بیمار آنها را بعد از لیزر احساس می‌کند کاهش دهد (۱۰). بر اساس اطلاع مؤلف، گزارش ثبت شده‌ای در مورد نتایج درمانی لیزر به روش Grid در بیماران مبتلا به ادم منتشر ماکولا در ایران وجود ندارد. لذا بر آن شدیم تا نتیجه این روش درمانی را در بیمارستان فارابی بین سالهای ۱۳۷۴-۱۳۷۱ گزارش کنیم. در این مطالعه، ما پیگیری طولانی مدت ۸۴ چشم را که به روش Grid تحت درمان لیزر با آرگون سبز برای ادم منتشر ماکولا قرار گرفتند و از ۱۶ تا ۴۸ ماه و به طور متوسط $6/42 \pm 24/55$ ماه با میانه ۲۸ ماه پیگیری شدند، گزارش می‌کنیم.

روش و مواد

۸۴ چشم از ۶۲ بیمار که دیابت نوع I یا نوع II با ادم منتشر ماکولا داشتند که تشخیص آن با استفاده از لنز تماسی گلدمن و بیومیکروسکوپ اسلیت لامپ مورد تأیید قرار گرفته بود و بین سالهای ۱۳۷۱ تا ۱۳۷۴ در بیمارستان فارابی تحت درمان لیزر قرار گرفتند. تمام بیماران قبل از انجام لیزر آنژیوگرافی با استفاده از فلورسئین سدیم ۱۰٪ شده بودند.

ادم منتشر ماکولا به صورت ضخیم شدن رتین که به اندازه مساحت دو دیسک یا بیشتر که قسمتهایی از FAZ را نیز گرفتار کرده باشد، تعریف شده بود. در این مطالعه فقط چشمهایی که دو برابر مساحت دیسک و یا بیشتر، ضخیم شدن رتین داشتند و درمان شده بودند، در نظر گرفته شده بود و سایر موارد درمان شده، که وسعت منطقه ضخیم شده رتین از دو برابر مساحت دیسک کمتر بود از مطالعه حذف شدند.

در این مطالعه پرونده بیمارانی مورد بررسی قرار گرفت که رتینوپاتی آنها در هنگام درمان در مرحله غیرپرولیفراتیو بوده و بر اساس تعاریف ETDRS هیچ فاکتور خطری نداشتند. پس از انجام لیزر، بیماران به لحاظ پیدایش فاکتور خطر تحت نظر بودند و در صورت پیدایش سه فاکتور خطر، ابتدا در این گروه از بیماران دید و میزان ادم ماکولا قبل از انجام لیزر پان رتینال (PRP) ثبت و به عنوان یافته نهایی در نظر گرفته شده بود. سپس این بیماران تحت درمان لیزر PRP قرار می‌گرفتند. زمان انجام لیزر PRP پایان دوره پیگیری

تغییر دید، به لحاظ آماری معنی‌دار بود ($P < 0/0005$) و در ۱۹ چشم (۲۲/۷ درصد) کاهش دید داشتیم. از بین رفتن ادم در ناحیه FAZ همراه با از بین رفتن ادم ماکولا در قسمت پریفری، در ۳۸ چشم (۴۵/۲ درصد) مشاهده شد. از بین رفتن ادم در ناحیه FAZ همراه با باقی ماندن ادم به صورت دائمی در پریفری ماکولا در ۲۲ چشم (۲۶/۲ درصد) و باقی ماندن ادم به صورت دائمی در ناحیه FAZ در ۲۴ چشم (۲۸/۵ درصد) مشاهده شد. بطور کلی در ۷۱/۴ درصد چشم‌ها ادم در قسمت FAZ از بین رفت که به لحاظ آماری معنی‌دار بود ($P < 0/0005$).

استنتاج: انجام لیزر به روش Grid یک روش درمانی مؤثر در ثابت نگه داشتن و یا بهبودی دید چشم در بیماران مبتلا به ادم منتشر ماکولا ناشی از دیابت می‌باشد و نیز منجر به کاهش ادم کلینیکی قابل ملاحظه در این بیماران می‌گردد.

مقدمه

شایعترین علت کاهش دید در بیماران با دیابت، ادم ماکولاست (۲،۱). میزان بروز ادم ماکولا ۸/۲ درصد در دیابت جوانها و ۵/۲ درصد در دیابت بالغین در طی ۴ سال است (۳).

گزارش‌های *Early - Treatment Diabetic Retinopathy Study* (ETDRS) نشان داد که درمان Focal ادم ماکولا که از نظر کلینیکی قابل ملاحظه باشد، در کاهش ریسک از دست دادن دید مؤثر است (۴). بیماران در محل میکروانوریسمهای Leak کننده به طور مستقیم و یا در مناطق منتشر به صورت Grid تحت درمان با لیزر قرار گرفته‌اند (۴،۵،۶).

این درمان Grid شامل فتوکواگولاسیون به شکل Grid در منطقه Parafoveal تا حاشیه Foveal Avascular Zone (FAZ) و تمام مناطق رتین ضخیم شده و یا بدون جریان خون، در محدوده‌ای به قطر دو دیسک از مرکز ماکولا است (۸،۷). دکتر Olk قبلاً اثرات درمانی قابل ملاحظه لیزر را در چشم‌های با ادم ماکولای منتشر ناشی از دیابت با یا بدون ادم سیستمی با استفاده از روش Modified Grid با لیزر آرگون (آبی - سبز) نشان داده است (۹). روش Modified - Grid شامل درمان مناطق رتین ضخیم شده و نیز مناطق بدون جریان خون رتین به شکل Grid، و نیز درمان مستقیم Focal-Leakage های واضح داخل رتین می‌باشد (۷). دکتر Olk همچنین نشان داده است که اختلاف قابل توجهی بین Modified Grid با لیزر آرگون سبز (۵۱۴ نانومتر) و کریپتون قوزم (۶۴۷ نانومتر) برای ادم ماکولای دیابتیک وجود ندارد (۷).

بود. بطور کلی ۱۲۶ مورد درمان برای ۸۴ چشم (متوسط ۱/۵ مورد درمان برای هر چشم) انجام شده بود. ۴۳ مورد چشم راست و ۴۱ مورد چشم چپ درمان شده بود. در ۲۲ بیمار هر دو چشم و در ۴۰ بیمار یک چشم درمان گردیده بود. جدول ۱ دید بیماران را قبل از عمل نشان می‌دهد.

جدول ۱- دید قبل از عمل در چشمهای مبتلا به ادم ماکولای منتشر

نشانی از دیابت که تحت درمان لیزر به روش Grid در بیمارستان فارابی

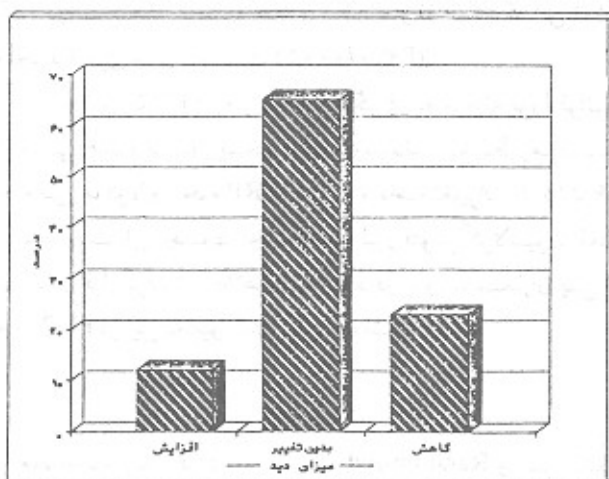
در سالهای ۱۳۷۱ تا ۱۳۷۴ قرار گرفتند

درصد	مطلق	فراوانی	دید
۶۴/۳	۵۴	< ۲۰/۸۰	
۳۵/۷	۳۰	> ۲۰/۶۰	
۱۰۰	۸۴	جمع	

تغییر دید به صورت افزایش و یا کاهش یک خط و یا بیشتر در روی چارت بینایی snellen از فاصله ۶ متری تعریف شده بود. گروهی که دید < ۲۰/۸۰ داشتند ۶ چشم (۱۱/۱ درصد) افزایش دید و گروه > ۲۰/۶۰، ۴ چشم (۱۳/۳ درصد) افزایش دید نشان داد. کاهش دید در گروه اول ۱۱ چشم (۲۰/۳ درصد) و در گروه دوم ۸ چشم (۲۶/۶ درصد) بود. تفاوت در افزایش و کاهش دید در این دو گروه به لحاظ آماری معنی‌دار نبود. در گروه اول در ۳۷ چشم (۶۸/۵ درصد) و در گروه دوم ۱۸ چشم (۶۰ درصد) و بطور کلی ۵۵ چشم (۶۵/۴ درصد) دید بدون تغییر ماند. این یافته به لحاظ آماری معنی‌دار بود ($P < ۰/۰۰۵$) (نمودار ۱).

نمودار ۱- تأثیر لیزر درمانی بر میزان دید ۸۴ بیمار مبتلا به ادم منتشر

ماکولای ناشی از دیابت، بیمارستان فارابی ۱۳۷۱ تا ۱۳۷۴



این بیماران در نظر گرفته شده بود.

پرونده بیمارانی که سابقه لیزر قبلی در محدوده با قطر دو دیسک از مرکز ماکولا داشتند و مجدداً درمان لیزر ماکولا شده بودند، و نیز بیمارانی که سابقه عمل کاتاراکت، گلوکوم و یا هر بیماری چشمی دیگری که می‌توانست در ارزیابی نتیجه درمان اثر کند، داشتند از مطالعه حذف شدند.

معاینات اولیه شامل دید بیماران، معاینه با اسلیت لامپ و لنز تماسی، افتالموسکوپ غیرمستقیم و آنژیوگرافی فلورسین با تزریق فلورسین سدیم ۱۰٪ در پرونده بیماران ثبت گردیده بود. بیماران تحت درمان با لیزر آرگون سبز (۵۱۴ نانومتر) به شکل Grid، در مناطقی که رتین افزایش ضخامت نشان می‌داد، و نیز مناطق بدون جریان خون رتین و مناطق Leakage واضح داخل رتین در فاصله ۵۰۰ میکرون از مرکز FAZ تا شعاعی برابر با دو قطر دیسک، تحت درمان با لیزر قرار گرفته بودند. در طرف نازال ماکولا، اسپات‌ها تا فاصله ۵۰۰ میکرون از حاشیه دیسک گذاشته می‌شد. اسپات‌ها با اندازه ۱۰۰ میکرون جدا از هم به فاصله یک اسپات در تمام منطقه درمان گذاشته می‌شد و شدت آن از ۱۰۰ تا ۳۰۰ میلی‌وات و زمان آن ۱/۱۰ ثانیه بوده است. هدف درمان آن بود که سوختگی‌های لیزر هرچه ممکن است به صورت light تر باشد، به شکلی که محیطهای محل سوختگی به سختی قابل رؤیت باشد، و در سطح خارجی رتینال پیگمنت اپی‌تلیوم باشد.

تعداد اسپات‌ها از ۱۴۰ تا ۳۰۰ متغیر بود و متوسط آن $24/3 \pm 181/1$ و میانه آن ۱۹۰ بود.

بیماران هر ۴ ماه یکبار ویزیت می‌شدند. اگر معاینات کلینیکی باقی ماندن ضخیم شدن رتین را نشان می‌داد که منطبق با FAZ را مبتلا کرده باشد مجدداً آنژیوگرافی فلورسین می‌شدند و برای بیماران، لیزر در منطقه‌ای که رتین ضخیم شده (ادم باقی مانده) و یا رتین بدون جریان خون مشاهده می‌شد، انجام می‌گردید.

نتایج

در این مطالعه ۸۴ چشم از ۶۲ بیمار مورد بررسی قرار گرفت. ۳۴ مورد (۵۴/۸ درصد) مرد و ۲۸ مورد (۴۵/۲٪) زن بودند. سن بیماران از ۳۲ تا ۷۸ سال (متوسط $56/26 \pm 11/44$ سال و میانه آن ۵۸ سال) بود. ۱۲ بیمار (۱۴/۲ درصد) دیابت نوع I و ۵۰ بیمار (۸۵/۸ درصد) نوع II دیابت نوع II داشتند. دوره دیابت بر اساس اظهار بیماران از ۲ تا ۲۸ سال (متوسط $8/32 \pm 12/4$ سال و میانه آن ۱۳ سال) بود. تعداد درمان برای هر چشم از یک تا سه بار متغیر

دست دادن دید، در چشمهای با ادم ماکولا ناشی از دیابت نشان داده است (۱۲،۱۱،۵،۴). به علاوه چند مطالعه استفاده از تکنیک Grid را در درمان ادم منتشر ماکولا نشان داده است (۱۵،۱۴،۱۳،۵).

ETDRS تأکید بر درمان Focal با آرگون سبز و آرگون آبی دارد (۴). دکتر Olk استفاده از Modified - Grid با آرگون آبی - سبز، آرگون سبز و کریپتون قرمز را نشان داده است و همچنین اختلاف قابل ملاحظه‌ای به لحاظ بینایی، تعداد درمان در هر چشم، کاهش و یا برطرف شدن ادم ماکولا در روش Modified-Grid با لیزر آرگون سبز (۵۱۴ نانومتر) و کریپتون قرمز (۶۴۷ نانومتر) برای ادم ماکولای دیابتیک گزارش نشده است (۱۱،۹،۷).
آزمونهای بالینی بیشتری با استفاده از کریپتون قرمز و لیزر دیود قرمز نیز گزارش شده است و اختلاف قابل ملاحظه‌ای در نتیجه درمان مشاهده نشده است (۱۸،۱۷،۱۶).

انجام لیزر به شکل Grid نشان داده شده است که برای ادم منتشر ماکولا مؤثر است و در موارد پیشرفته‌تر ادم منتشر ماکولا، باعث ثابت شدن و یا بهتر شدن دید بیماران می‌شود (۷).
در این مطالعه ادم منتشر ماکولا، به صورت ضخیم شدن رتین به وسعت دو برابر مساحت دیسک و یا بیشتر که به هم پیوسته باشد و بخش‌هایی از FAZ را مبتلا کرده باشد، تعریف شده است. این تعریف مشابه ETDRS از ادم کلینیکی ماکولاست ولی کاملاً با آن یکسان نیست. در تعریف ETDRS، ادم کلینیکی قابل ملاحظه ماکولا، شامل منطقه یا مناطقی از ضخیم شدن رتین به وسعت یک دیسک یا بیشتر، که بخشی از آن در محدوده‌ای به قطر یک دیسک از مرکز ماکولا است، می‌باشد (۴).

تعریف ما از ادم منتشر ماکولا در این تحقیق به توصیفی که دکتر Olk از ادم منتشر ماکولا کرده است، شباهت دارد (۷).
در مطالعات ETDRS در طی سه سال، ۴۰٪ چشمهایی که درمان ادم ماکولا شدند یک خط بینایی افزایش دید نشان دادند و ۱۲ درصد چشمها ۳ خط و یا بیشتر از دست دادند. در مطالعات دکتر Olk در طی ۳ سال، افزایش دید در سه خط در چشمهایی که ادم منتشر ماکولا داشتند، و تحت درمان لیزر به روش Modified Grid قرار گرفته بودند در ۱۴/۵ درصد از چشمها مشاهده شد. در ۶۰/۱۹٪ چشمها دید ثابت باقی ماند و ۲۴/۶٪ چشمها در طی مدت ۳ سال کاهش دید داشتند. در مطالعه ما در مدت ۴۸-۱۶ ماه (بطور متوسط ۶/۴۲ ± ۲۴/۵ ماه) پیگیری، افزایش دید در ۱۱/۹٪ چشمها مشاهده شد و در ۶۵/۴٪ چشمها، دید ثابت باقی ماند و ۲۲/۷٪ چشمها، کاهش دید نشان دادند. بیماران ما در مقایسه با ETDRS، افزایش دید کمتری نشان می‌دهند (۱۱/۹٪ در مقابل ۴۰٪) که علت آن، این است که بیماران ما ادم منتشر ماکولا داشتند و در مراحل پیشرفته‌تری تحت درمان قرار گرفتند. نتایج درمان ما با نتایج دکتر Olk مطابقت بیشتری دارد. البته در مطالعات دکتر Olk، ۱۴/۵٪ چشمها سه خط افزایش دید داشتند، در حالی که بیماران ما ۱۱/۹٪ چشمها، افزایش یک خط یا بیشتر از چارت بینایی را نشان

۵ چشم از گروه با دید $20/80 <$ افزایش دید نشان دادند و به گروه $20/60$ وارد شدند و سه چشم از گروه دید $20/60 >$ کاهش دید نشان داده و به گروه $20/80$ وارد شدند.
نتایج بینایی بیماران درمان شده مطابق جدول ۲ می‌باشد.

جدول ۲- دید بعد از عمل در چشمهای مبتلا به ادم ماکولای دیابتی منتشر که تحت درمان لیزر به روش Grid در بیمارستان فارابی سالهای ۱۳۷۱ تا ۱۳۷۴ قرار گرفتند

دید	فراوانی	مطلق	درصد
$20/80 <$	۵۲	۶۱/۹	
$20/60 >$	۳۲	۳۸/۱	
جمع	۸۴	۱۰۰	

از بین رفتن ادم در ناحیه FAZ همراه با از بین رفتن ادم ماکولا در قسمت پریفری در ۳۸ چشم (۴۵/۲ درصد) مشاهده شد. از بین رفتن ادم در ناحیه FAZ همراه با باقی ماندن ادم به صورت دائمی در پریفری ماکولا در ۲۲ چشم (۲۶/۲ درصد) و باقی ماندن ادم به صورت دائمی در ناحیه FAZ و پریفری در ۲۴ چشم (۲۸/۶ درصد) مشاهده شد. بطور کلی در ۶۰ چشم (۷۱/۴ درصد) ادم ناحیه FAZ از بین رفت (جدول ۳).

جدول ۳- تغییرات ادم FAZ در بیماران مبتلا به ادم منتشر ماکولا ناشی از دیابت که تحت درمان لیزر به روش Grid قرار گرفتند، بیمارستان فارابی

سالهای ۱۳۷۱ تا ۱۳۷۴

ادم FAZ قبل از عمل	بعد از عمل	داشته	نداشته	جمع
داشته	۲۴	۶۰	۸۴ (۱۰۰)	
نداشته	۰	۰	۰ (۰)	
جمع	۲۴ (۲۸/۶)	۶۰ (۷۱/۴)	۸۴ (۱۰۰)	

تحقیق نشان داد که ادم ناحیه FAZ قبل از لیزر از ۱۰۰ درصد به ۲۸/۶ درصد کاهش یافت و آزمون مک‌نیمار نشان داد که این تمایز به لحاظ آماری معنی‌دار است ($P < 0/0005$).
۲۱ چشم (۲۵٪) در طول دوره پیگیری به مرحله پرولیفراتیو رتینوپاتی همراه با سه ریسک فاکتور رسیدند. متوسط زمان بین انجام لیزر ماکولا و انجام PRP، ۱۸ ماه و دامنه تغییرات از ۱۶ تا ۲۶ ماه بوده است. این چشمها تحت درمان لیزر فتوکواگولاسیون PRP پان‌رتینال قرار گرفتند. اطلاعات موجود در پرونده بیماران پس از انجام PRP در این تحقیق ثبت نگردیده است.

بحث

مطالعات آینده‌نگر که به صورت Randomized و کنترل شده انجام شده است، مؤثر بودن لیزر درمانی را در کاهش ریسک از

اپی تلیوم و لایه خارجی رتین ممکن است پدیده‌های ترمیم را تشدید کند (۸).

در مطالعه ما، از بین رفتن ادم در ناحیه FAZ همراه با از بین رفتن ادم ماکولا در قسمت پریفری در ۴۵/۲ درصد چشمها مشاهده شد که در مقایسه با یافته دکتر Oik کمتر است (۴۵/۲٪ در مقابل ۶۴٪). به نظر می‌رسد علت آن پیشرفته‌تر بودن بیماری ماکولا در بیماران ما باشد و به همین دلیل نیز بیماران ما به صورت Grid درمان شده بودند. از بین رفتن ادم در ناحیه FAZ همراه با باقی ماندن ادم به صورت دائمی در پریفری ماکولا در ۲۶/۳ درصد از چشمهای درمان شده در مطالعه ما مشاهده شد که با میزان ۲۰ درصد در مطالعه دکتر Oik مطابقت دارد. در ۲۸/۶٪ چشمها در مطالعه ما ادم به صورت دائمی در ناحیه ماکولا باقی ماند که در مقایسه با نتایج دکتر Oik (۱۶٪)، ادم دائمی ماکولا بعد از درمان در بیماران ما بیشتر است که علت آن با پیشرفته‌تر بودن ادم ماکولا در بیماران ما قابل توضیح می‌باشد. بهر حال نتایج بدست آمده در این مطالعه در مورد از بین رفتن ادم در مرکز FAZ به لحاظ آماری معنی‌دار است ($P < 0/0005$)

بطور خلاصه: با وجودی که در این مطالعه از گروه کنترل استفاده نشد و نیز این روش درمانی با سایر روشهای درمانی مقایسه نگردید، ولی نتایج بدست آمده نشان داد که انجام لیزر فتوکواگولاسیون به روش Grid، یکی از روشهای درمانی مؤثر در ثابت نگه داشتن و یا بهبودی دید چشم و نیز در کاهش یا برطرف کردن ادم، در بیماران مبتلا به ادم ماکولای منتشر ناشی از دیابت می‌باشد.

مؤثر بودن لیزر درمانی به روش Grid در ادم ماکولای منتشر ناشی از دیابت یک روش درمانی مؤثر است و انجام آن مورد قبول قرار گرفته است، ولی همانطور که ذکر گردید این مطالعه اولین گزارش نتایج درمان لیزر با این روش در بیماران با ادم منتشر ماکولا در ایران می‌باشد.

منابع

- 1- McMeel JW, Trempe CL, Franks EB. Diabetic maculopathy. *Trans Am Acad Ophthalmol Otolaryngol* 1977; 83: 476-87.
- 2- Moss SE, Klein R, Klein BEK, The incidence of vision loss in a diabetic population. *Ophthalmology* 1988; 95: 1340-80.
- 3- Klein R, Moss SE, Klein BEK, et al. The Wisconsin epidemiologic study of diabetic teinopathy. XI. The incidence of macular edema. *Ophthalmology*. 1989; 96: 1501-10.
- 4- Early Treatment Diabetic Retinopathy Study Research Group. Photocoagulation for diabetic macular edema. *Early Treatment Diabetic Retinopathy Study Report, number 1. Arch Ophthalmol*

داند و نیز کاهش دید در بیماران ما قابل مقایسه با بیماران دکتر Oik است (۲۲/۷ درصد در مقابل ۲۴/۶ درصد).

با در نظر گرفتن تعریف افزایش دید در مطالعه ما و مطالعه دکتر Oik به نظر می‌رسد و بهتر بودن نتایج بیماران دکتر Oik در ارتباط با شدت و وسعت ادم ماکولا باشد که در بیماران ما به نظر می‌رسد شدت و وسعت ادم ماکولا بیشتر بوده است، بطوری که در بیماران ما انجام Modified-Grid مقدور نبود و تمام بیماران ما در این مطالعه به روش Grid درمان شدند. البته در مورد چشمهایی که دیدشان ثابت باقی مانده است نتایج ما با نتایج دکتر Oik مطابقت دارد (۶۵/۴٪ در مقابل ۶۰/۹٪). ثابت ماندن دید بیماران ما در این تحقیق به لحاظ آماری معنی‌دار ($P < 0/0005$) می‌باشد.

در حالی که به لحاظ تئوری ادم فوکال ماکولا به Leakage مایع از میکروانورسومها و کاپیلریهای رتین نسبت داده می‌شود، ادم منتشر ماکولا به شکسته شدن ژنرالیزه سد خونی داخلی رتین نسبت داده می‌شود، که باعث Leakage مایع از کاپیلرهای رتین، آرتیولها، و میکروانورسومها به داخل رتین می‌شود (۲۰، ۱۴). در فلورسئین آنژیوگرافی، هم انسداد کاپیلری و هم گشاد کردن کاپیلریها مشاهده می‌شود. در مقابل اختلال عمل لایه‌های داخلی رتین، سد خونی خارجی رتین در سطح سلولهای رتینال پیگمنت اپی تلیوم به عنوان مکانیسمی برای ایجاد ادم منتشر ماکولا فرض شده است (۸).

به طور اختصاصی مشخص نیست که چگونه فتوکواگولاسیون با لیزر باعث کاهش و یا از بین رفتن ادم ماکولا در دیابت می‌شود، تکثیر سلولهای آندوتلیال سد خونی داخلی رتین ممکن است ثانوی به تغییرات ایجاد شده توسط لیزر در سد خونی خارجی رتین همانند سلولهای رتینال پیگمنت اپی تلیوم ایجاد شود (۲۱).

بنابراین فرضیات لیزر فتوکواگولاسیون Grid یا Modified-Grid به لحاظ وسعت و هدف، با لیزر Focal متفاوت است و به جای بسته شدن میکروانورسومها، لیزر به روش Grid به طور کاملتری مناطقی را که کاپیلریها دچار اختلال عمل می‌باشند می‌پوشاند. در همین زمان لیزر وسیع‌تر سلولهای رتینال پیگمنت

1985; 103: 1796-806.

- 5- Early Treatment Diabetic Retinopathy Study Research Group. Treatment techniques and clinical guidelines for photocoagulation of diabetic macular edema. *Early Treatment Diabetic Retinopathy Study Report, number 2, Ophthalmology* 1987; 94: 761-74.
- 6- The Early Treatment Diabetic Retinopathy Study Research Group. Photocoagulation for diabetic macular edema. *Early Treatment Diabetic Retinopathy Study Report, no. 4. Int Ophthalmol Clin* 1987. 27: 265-72.
- 7- Oik RJ. Argon green (514 nm) versus krypton red (647 nm)

- modified grid laser photocoagulation for diffuse diabetic macular edema. *Ophthalmology* 1990; 97: 1101-13.
- 8- Lee CM, Olk RJ. Modified grid laser photocoagulation for diffuse diabetic macular edema. Long term visual results. *Ophthalmology* 1991; 98: 1594-602.
 - 9- Olk RJ. modified grid argon (Blue-green) laser photocoagulation for diffuse diabetic macular edema. *Ophthalmology* 1986; 93: 938-50.
 - 10- McHugh JDA, Nashall J, Fyreh TJ, et al. Macular photocoagulation of human retina with a diode laser: a comparative histopathological study. *Laser and light in Ophthalmology* 1990; 3:11-28.
 - 11- Olk RJ. Argon-green vs. Krypton-red modified grid laser photocoagulation for diffuse diabetic macular edema. In Gitter KA, Schatz H, Yannuzzi LA, McDonald HR eds. *Laser photocoagulation of Retinal Disease*. San Francisco Pacific Medical press 1988; 75-81.
 - 12- British Multicenter Study Group. Photocoagulation for diabetic maculopathy. A randomized controlled clinical trial using the exon are *Diabetes* 1983; 32:1010-16.
 - 13- Casswell AG, Canning CR, Gregor ZI. Treatment of diffuse diabetic macular oedema. a comparison between argon and krypton lasers *Eye* 1990; 4:668-72.
 - 14- Bresnick GH. Diabetic maculopathy. a critical review highlighting diffuse macular edema. *Ophthalmology* 1983; 90: 1301-17.
 - 15- Kayazawa F, De Jesus GT, Miyake K. Grid-pattern laser photocoagulation for diabetic diffuse macular edema (the Japanese HR des ence) In: Gitter KA, Schatz H, Yannuzzi LA, McDonald HR, eds *laser photocoagulation of Retinal Disease* san Francisco pacific medical press. 1988, 65-8.
 - 16- Chew EY. Treatment of diabetic macular edema with krypton laser photocoagulation In: Gitter KA, et al, eds. *Laser Photocoagulation of retinal disease: From the International laser symposium of the Macula*. (1986, New Orleans, LA) San Francisco: Pacific Medical Press, 1988, 83-7.
 - 17- Ulbig MW, McHugh DA, Hamilton AM. Diode laser photocoagulation for diabetic macular edema. *BrJ Ophthalmol* 1995; 79: 318-21.
 - 18- Cruess AF, Williams JC, William AR. Argon green and krypton red laser tretment of diabetic macular edema. *Can J Ophthalmol* 1988; 23: 262-6.
 - 19- Akduman L, Olk RJ, Diode Laser (810 nm) Versus Argon Green (514 nm) Modified Grid photocoagulation for diffuse diabetic macular Edema. *Ophthalmology* 1997; 104: 1433-1441.
 - 20- Bresnick GH. Diabetic macular edema: a review *ophthalmology* 1986; 93: 989-97.
 - 21- Clover GM. The effects of argon and kryptocoagulation on the retina implications for the inner and outer bloos retinal barriers In: Gitter KA, Schatz H, Yannuzzi LA, McDonald HR eds *laser photocoagulation of Retinal Disease* San Francisco patic Medical press 1988, 11-7.