

ضایعات رأس هرم خارهای استخوان گیجگاهی در بیمارستان امیراعلم

دکتر محمدحسین حکمت‌آرا - استادیار گروه گوش، و حلق و بینی - بیمارستان امیراعلم - دانشگاه علوم پزشکی تهران

Petrous Apex Lesions Outcome in 21 Cases

ABSTRACT

Petrous apex lesions of temporal bone progress slowly. Most of the time not only destruct this area but also involve neighbouring element. The symptoms of the neighbouring neuro-vasculare involvement we can recognize these lesions.

The most common symptoms of involvement of the petrous apex are: headache, conductive hearing loss or sensorineural type, paresthesia and anesthesia of the trigeminal nerve, paresia and paralysis of the facial nerve, abducent nerve.

In retrospective study which has been in the ENT and HNS wards of Amiralam hospital, 148 patients have been operated due to temporal bone tumor; from these numbers, 21 (13.6%) patients had petrous apex lesions of temporal bone.

Eleven (52.9%) patients of these 21 persons were men and the remaining 10 (47.6%) were women. The average age of the patients was 37 years.

The common pathology of these patients were glomus jugulare tumors, hemangioma, schwannoma, meningioma, congenital cholesteatoma, giant cell granuloma.

The kind of operations that have been done on these patients were: infratemporal, translabyrinthine and middle fossa approaches. The conclusion of this study shows that petrous apex area is an occult site. The symptoms of this lesion are not characteristic, meticulous attention to the history and physical examination are very helpful to recognition of these lesions and it's extention.

خلاصه

ضایعات رأس بخش خارهای استخوان گیجگاهی در ب‌خ‌اگ به آرامی پیشرفت می‌کند و بیشتر اوقات نه تنها خود ناحیه، بلکه اعضاء مجار را نیز درگیر می‌نماید و از علایم گرفتاری مجاورت‌های این ناحیه به وجود ضایعه پی‌می‌بریم. شایعترین علائم آن سردرد، کم‌شنوایی‌های انتقالی و حسی عصبی و بی‌حسی پاکاهش حس در شاخه‌های عصب پنجم و پارزی یا فلج کامل عصب صورتی و گرفتاری عصب زوج ششم است.

در یک مطالعه گذشته‌نگر در بیمارستان امیراعلم که از سال ۱۳۷۴-۱۳۵۶ انجام شد، تعداد ۱۴۸ بیمار به علت تومور استخوان تمپورال جراحی شدند. از این تعداد ۲۱ نفر (۱۳/۶٪) گرفتاری در ب‌خ‌اگ داشت که از این تعداد ۱۱ نفر (۵۲/۴٪) خانم، ۱۰ نفر (۴۸/۶٪) آقا با سن متوسط ۳۷ سال بودند.

شایعترین پاتولوژی این بیماران تومور گلو موسی ژوگولاریس، همانژیوم، شوانوم، کلسناتوم مادرزادی و مننژیوم و گرانولوم سلولهای ژان بود.

روش‌های جراحی انجام شده در این بیماران عبارت از اینفراتمپورال - ترانس‌لابیرنتین و میدل فوسا بود. نتیجه این بررسی نشان می‌دهد که در ب‌خ‌اگ، نه تنها یک جایگاه مخفی است و علایم درگیری این ناحیه نیز اختصاصی نیست شرح حال و معاینه دقیق و سی‌تی‌اسکن از ابزارهای کمک تشخیصی یا بررسی هستند. جراحی این ناحیه طولانی و نیاز به ابزارهای خاص و دوره‌های آموزشی اختصاص دارد. خوشبختانه امروزه با گذراندن دوره‌های تکمیلی (فلوشیپ) یکساله این نیاز در حال برطرف شدن است.

مقدمه

در حیطه گوش و حلق و بینی بعضی نقاط وجود دارد که دسترسی به آنها خیلی مشکل است. رأس هرم خارهای استخوان گیجگاهی یکی از این محلها است. متأسفانه گاه ضایعاتی این نواحی را گرفتار می‌کند و به آرامی پیشرفت می‌نماید و تخریب وسیعی را ایجاد می‌کند. بیشتر اوقات نه تنها خود ناحیه، بلکه اعضاء مجاور را نیز درگیر می‌نماید و از علائم موجود در عناصر مجاور به محل ضایعه پی می‌بریم. در یک بررسی گذشته‌نگر از ۱۴۸ بیمار از سال ۱۳۷۴-۱۳۵۶ که به علت ضایعات تومورال استخوان گیجگاهی در بیمارستان امیراعلم مورد جراحی قرار گرفته‌اند، تعداد ۲۱ نفر ضایعات رأس هرم خارهای استخوان گیجگاهی داشته‌اند. در این بررسی به مشکلات تشخیص ضایعات این ناحیه و عوارض ناشی از آن و نحوه عمل جراحی اشاره می‌شود.

موقعیت تشریحی رأس بخش خارهای استخوان گیجگاهی (ربخ اگ)

استخوان گیجگاهی که یکی از استخوانهای زوج جمجمه است که از چهار بخش به شرح زیر تشکیل شده است:

(۱) صدفی، (۲) تمپانیک، (۳) نیزه‌ای (۴) خارهای استخوان خارهای به صورت هرم دارای سه سطح قدامی، خلفی، تحتانی است و همراه با کلایوس قسمت‌های خلفی حفره میانی قاعده جمجمه و دیوار قدامی حفره خلفی جمجمه را درست می‌کند.

تشکیلات گوش میانی، گوش داخلی و اعصاب شنوایی و تعادلی، قسمت اعظم مجرای فالوپ، "عصب صورتی" و محتویات مجرای گوش داخلی، بخش سیفون شریان کاروتید داخلی درون آن جا دارند (۳، ۲، ۱).

علائم بالینی ضایعات رأس هرم خارهای

- ۱- سردرد: به علت کشش و تحریک منژ، عروق و شاخه‌های عصب پنجم سردرد ظاهر می‌شود.
- ۲- بی‌حسی یا پاراستزی: به علت فشار یا گرفتاری شاخه‌های عصب پنجم سردرد ظاهر می‌شود.
- ۳- کم‌شنوایی انتقالی: گرفتاری لوله استاش یا تهاجم تومور به گوش میانی بخش انتقالی گوش را مختل می‌کند.
- ۴- کم‌شنوایی حسی - عصبی: بدلیل گرفتاری لابیرنت،

کم‌شنوایی حسی - عصبی توأم با وزوز گوش پیدا خواهد شد.

۵- سرگیجه: معمولاً اختصاصی نیست.

۶- سنکوپ: به علت درگیری و انسداد شریان کاروتید داخلی در مراحل پیشرفته ممکن است دیده شود.

۷- ترشح از گوش: به علت پیشرفت ضایعه و گرفتاری گوش میانی، عفونت ثانوی پیدا می‌شود.

۸- منژیت آسپتیک: گاهی به علت تخلیه محتویات کیست به ناحیه زیرعنکبوتیه بروز می‌کند.

علائم ثانوی که بعد از گسترش تومور ظاهر خواهد شد:

- ۱- گرفتاری سینوس کاورنو که منجر به فلج اعصاب حرکتی چشم و دوبینی و بی‌حسی ناحیه پیشانی می‌شود.
- ۲- گسترش ضایعه به طرف عقب باعث گرفتاری محتویات مجرای گوش داخلی و سوراخ ژوگولار می‌شود.
- ۳- پیدایش توده در نازوفارنکس: معمولاً در مراحل پیشرفته بیماری به طرف کلایوس و ننه اسفونوئید و در نازوفارنکس پیدا می‌شود (۴، ۱).

یادآوری

- ۱- تومورها زودتر از ضایعات کیستیک اعصاب جمجمه‌ای را گرفتار می‌کنند.
- ۲- باید متذکر شد هیچ کدام از علائم یاد شده اختصاصی نیست. این وظیفه متخصص است که از جمع‌بندی علائم بالینی به محل ضایعه پی ببرد.

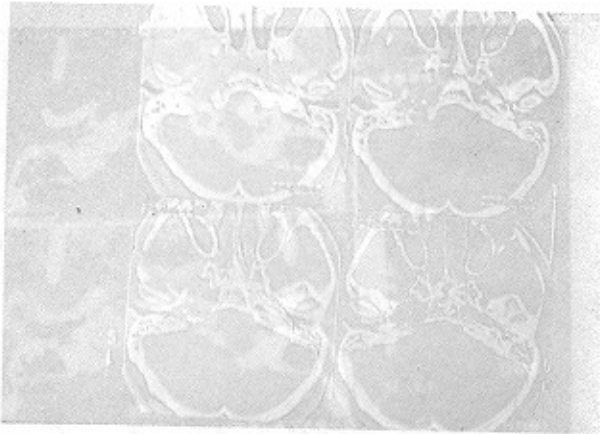
ضایعات رأس خارهای استخوان گیجگاهی

این ضایعات یا اولیه‌اند که از خود استخوان خار ظاهر می‌شوند (جدول ۱) یا ثانویه هستند (جدول ۲) که از نازوفارنکس، ناحیه اسفونوئید و یا بخش کلایوس Clivus قاعده جمجمه از منژ و اعصاب مجاور شروع شده و رأس استخوان خار را گرفتار می‌کنند (۵، ۶، ۷، ۸، ۹).

جدول شماره ۱- ضایعات اولیه رأس بخش خارهای استخوان گیجگاهی

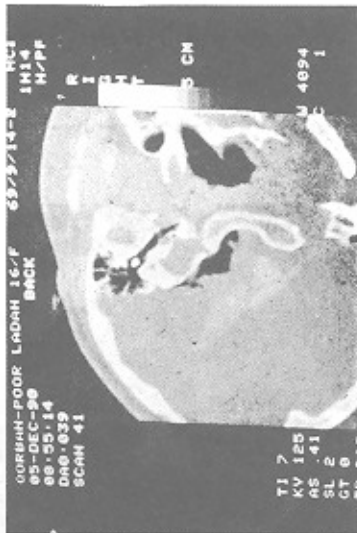
۱- کیست اپی‌درموئید یا کلسیاتوم مادرزادی
۲- تومورهای مزانتنشیمی (کندروما: کندروماسارکوما، استونکلاستوما)
۳- انورینوفیلیک گرانولوما
۴- گرانولومای سلولهای ژانت
۵- موکوسل اولیه

شکل شماره ۱- بیمار اول - تخریب «ر ب خ گ» سمت راست



علیرغم درمان، کاهش شنوایی او پیشرفت کرده و شنوایی گوش راست بطور کامل از بین می‌رود. در مراحل نهایی سی تی اسکن شد. نتیجه آن توده‌ای وسیع در «ر ب خ گ» راست بود (شکل ۲- الف و ب).

شکل شماره ۲- الف - بیمار دوم - توده در سمت راست



بطور ترانس لابیرنتین جراحی شده با تعجب مشاهده شد که منشأ تومور از عصب وستیبولار فوقانی بود که ضمن تخریب وسیع «ر ب خ گ» راست یک مقدار به سیستم منجمه‌ای نفوذ کرده بود.

جواب آسیب‌شناسی = شوانوما.

۳- آقای ع. پ. ۳۵ ساله به علت فلج عصب صورتی چپ و با تشخیص بیماری بل چند سالی تحت درمان بود، اخیراً کاهش شنوایی و وزوز گوش چپ نیز اضافه شده بود، توسط یکی از همکاران ABR شدند که تغییر فرم کامل منحنی همراه با افزایش قابل ملاحظه زمان تأخیر را نشان داد. سی تی اسکن با پنوموسترنوگرافی شدند که نتیجه آن یک توده مبللی شکل که یک

جدول شماره ۲- ضایعات ثانویه رأس بخش خارهای استخوان گیجگاهی

- ۱- استنومیلیت ثانوی به ماستوئیدیت‌ها و ائیت اکسترن بدخیم
- ۲- گسترش تومور از اعضاء مجاور (کانسرها نازوفارنکس، کوردوم کلایووس، تومور گلوموس، آکوستیک نوروما، نوروم‌های عصب پنجم و هفتم، مننژیوم، موکوسل اسفنوئید و آنوریسم کاروتید داخلی)
- ۳- تومورهای متاستاتیک، تومورهای ریه، پستان، کلیه، لوسمی‌ها و لنفوم‌ها ممکن است به این ناحیه متاستاز بدهند.

روش و مواد

این مطالعه به صورت گذشته‌نگر انجام شده است. تعداد ۱۴۸ بیمار به علت ضایعات تومورال گوش میانی و بخش خارهای استخوان گیجگاهی از سال ۱۳۷۴-۱۳۵۶ مورد عمل جراحی قرار گرفتند. پرونده این بیماران از دفاتر اطباء عمل بخش گوش بیمارستان امیراعلم استخراج شد. تعداد ۲۱ بیمار گرفتاری «ر ب خ گ» داشتند. از این تعداد ۱۱ نفر خانم و ۱۰ نفر آقا بودند و روی هم رفته نسبت زن و مرد مساوی بود.

ولی در سری بیماران با تومور گلوموس ژوگولاریس و تومور گلوموس گوش میانی تعداد خانم‌های بیمار بیشتر از آقایان بود. تشخیص بیماران با بیان تاریخچه دقیق بیماری و معاینه میکروسکوپی، سنجش شنوایی و تست ABR و سی تی اسکن با تزریق ماده حاجب و ام. آر. آی با تزریق ماده گادولینیوم در تشخیص محل ضایعه، وسعت و کیفیت عارضه خیلی کمک کردند. روش انتخاب جراحی نیز بر پایه جمع‌بندی یافته‌های بالینی یاد شده تعیین می‌شود.

ذکر چند مورد:

۱- آقای ک. ک. ۲۵ ساله دانشجوی دوره کارورزی پزشکی با وزوز گوش و کم‌شنوایی شدید گوش راست مراجعه کرد. در سابقه بیماری خود، سرماخوردگی و گوش درد را بیان می‌کرد. شنوایی گوش راست بطور پیشرونده کم شده بود. در معاینه بالینی بعد از علایم یاد شده، مسأله‌ای نداشت. رادیوگرافی ساده و سی تی اسکن تخریب «ر ب خ گ» سمت راست مشاهده می‌شد (شکل ۱).

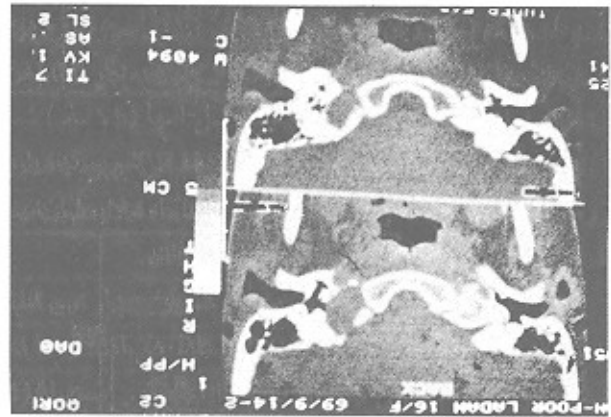
جراحی ایشان به صورت ترانس لابیرنتین انجام شد و با حفظ عصب صورتی به محل ضایعه رسیدیم، توده‌ای به رنگ قرمز مایل به فوه‌ای بدون کپسول بود توانستیم آن را با کورت تمیز کنیم، کاروتید داخلی را درگیر نکرده بود بعد از عمل جراحی ناحیه ضایعه را به شیپور استاش وصل کردیم.

جواب آسیب‌شناسی Reparative giant cell granuloma

بود.

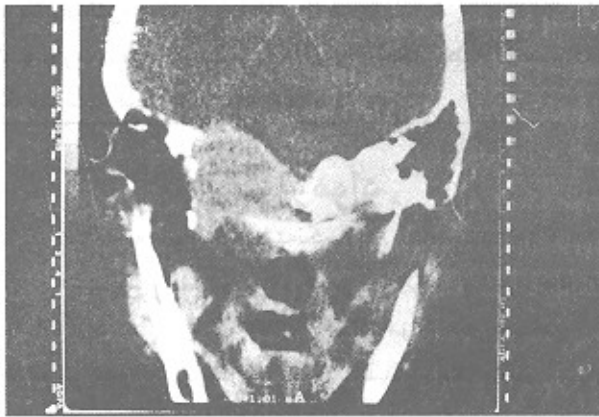
۲- خانم ل. ق. ۱۶ ساله به علت کاهش شنوایی عصبی گوش راست به پزشک مراجعه می‌کند و تحت درمان دارویی قرار می‌گیرد.

شکل شماره ۲- ب - بیمار دوم - توده در سمت راست



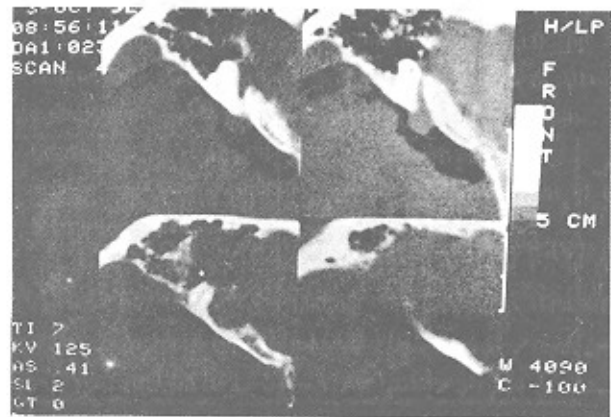
سی‌تی‌اسکن کردیم، توده وسیع با حاشیه کاملاً مشخص در «ر ب خ‌آگ» راست دیده شد (شکل شماره ۴- الف و ب).

شکل شماره ۴- الف - بیمار چهارم - تومور گلوبوس ژوگولاریس سمت راست



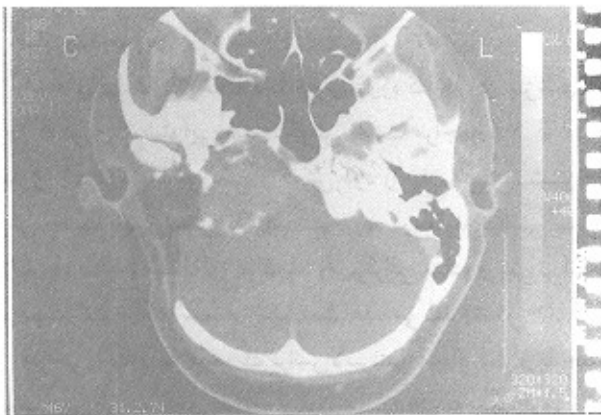قسمت آن در آتیک و حفره میانی جمجمه بود و قسمت دیگر آن کانال گوش داخلی را پر کرده بود و وارد سیستم مخاطه‌ای شده بود (شکل ۳). با تشخیص شوانوم عصب صورتی از راه ترانس‌لابیرنتین جراحی شدند. برای درآوردن کامل تومور، عصب صورتی را از بخش تمپانیک تا یک سانتی متری پل دماغی برداشتیم و در همان جلسه پیوند عصبی زدیم. بعد از یکسال ۹۰٪ فعالیت حرکتی عصب صورتی بهبودی را نشان داد.

شکل شماره ۳- بیمار سوم - توریوم عصب صورتی، سمت چپ



با توجه به محل و وسعت ضایعه برای رادیوتراپی معرفی کردیم.

شکل شماره ۴- ب - بیمار چهارم - تومور گلوبوس ژوگولاریس سمت راست



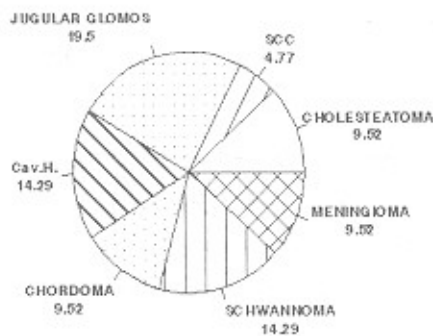
۵- آقای هج . ۵۵ ساله سه سال قبل به علت تومور نازوفارنکس با تشخیص کانسر اپی‌درموئید ۲۵ جلسه رادیوتراپی شدند. اخیراً به علت فلج زوج ششم کرانیال راست توسط چشم‌پزشک به درمانگاه گوش و حلق و بینی معرفی شدند. در معاینه اوتیت سروز راست با کم‌شنوایی و وزوز گوش راست تشخیص داده شد. با توجه به مجموعه فلج زوج ششم، اوتیت سروز یکطرفه و سابقه رادیوتراپی با احتمال عود تومور نازوفارنکس سی‌تی‌اسکن درخواست شد (شکل شماره ۷- الف و ب).

جواب آسیب‌شناسی : شوانومای عصب صورتی.

۴- خانم ن. ۵۴ ساله با تشخیص تومور گلوبوس ژوگولاریس راست از راه اینفراتمپورال جراحی شدند. تومور یاد شده پوشش سطحی عصب صورتی و پوشش خارجی بخش استخوانی شریان کاروتید داخلی را درگیر کرده بود. با توجه به وسعت تومور آنرا تا گانگلیون ژنیکوله تمیز کردیم و قرار شد «ر ب خ‌آگ» را در یک مرحله دیگر جراحی کنیم. یکسال بعد مراجعه کردند. وقتی

سی‌تی‌اسکن و MRI تشخیص داده شد. از تعداد ۲۱ نفر، ۱۱ نفر خانم و ۱۰ نفر آقا بودند. سن متوسط آنها ۳۶ و جوانترین آنها ۱۶ ساله و مسن‌ترین آنها ۵۵ ساله بودند. از نظر آسیب‌شناسی، ۱۹/۵٪ بیماران تومور گلیوموس ژوگولاریس با گرفتاری «ر ب خ اگ»، ۱۴/۲۹٪ همانژیوم کاورنو یا همانژیوم استخوانی، ۹/۵۲٪ گسترش و نفوذ کوردوما به «ر ب خ اگ» و گوش میانی، ۱۴/۲۹٪ شوانوم، ۹/۵۲٪ مننژیوم و ۹/۵۲٪ کلستاتوم و ۴/۷۷٪ گسترش SCC نازوفارنکس و گرفتاری اعصاب ۶ مغزی داشتند (نمودار شماره ۱).

نمودار شماره ۱- توزیع فراوانی و درصد بیماران دارای گرفتاری «ر ب خ اگ» برحسب آسیب‌شناسی

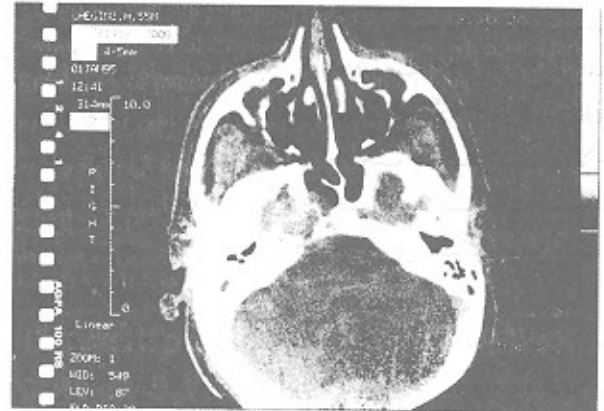


از نظر درمان ۲۰ بیمار با جراحی و یک بیمار با رادیوتراپی و شیمی‌درمانی معالجه شدند. یک بیمار بعد از جراحی ۲۵ جلسه مورد رادیوتراپی قرار گرفت. ۱۹ بیمار با روش‌های جراحی اینترامپورال، ترانس‌لابیرتین بدون جابجایی عصب فاسیال، همچنین همین روش با جابجایی بخش داخل استخوانی عصب صورتی بطرف جلو یا به سمت عقب و دو بیمار با روش حفره میانی جمجمه جراحی شدند. مرگ و میر نداشتیم و در بیمارانی که عصب صورتی نیاز به جابجایی پیدا کند یک مدتی پارالزی پیدا می‌کند، بعد از مدت ۳ ماه تا یک سال برگشت می‌کند فقط در یک بیمار که کلستاتوم مادرزادی وسیع «ر ب خ اگ» داشت عصب از ورودی مجرای گوش داخلی به کانال فالوپ بر اثر فشار ساکن قطع شد و بعد از خاتمه عمل پیوند زدیم. عفونت و نشت مایع مغزی و مننژیوت نداشتیم.

بحث

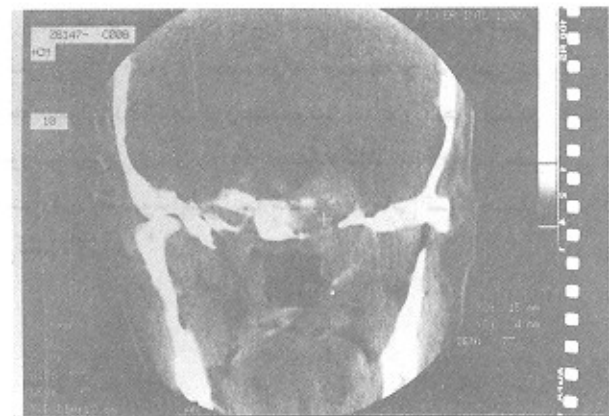
رأس بخش خارهای استخوانی گیجگاهی «ر ب خ اگ» در تشکیل قاعده حفره میانی و خلفی جمجمه شرکت دارد. گاهی ضایعاتی این ناحیه را گرفتار می‌کند که این ضایعات شایع نمی‌باشند ولی بدلیل موقعیت خاص مکانی از اهمیت خاص برخوردار است. زیرا این

شکل شماره ۵ الف - بیمار پنجم - تومور نازوفارنکس سمت راست



در گزارش سی‌تی‌اسکن توده‌ای وسیع و پیشرفته را در «ر ب خ اگ» راست نشان می‌داد که تا خط وسط تخریب کرده بود و یک مقدار بداخل کرانیال نفوذ داشت. بلافاصله بیوپسی نازوفارنکس انجام شد. جواب آسیب‌شناسی اپیدرموئید کارسینوما بود. برای درمان یک دوره تکمیلی رادیوتراپی و شیمی‌درمانی شد، ولی علیرغم معالجه، تومور به آرامی پیشرفت کرده و شش ماه بعد، بیمار فوت شدند.

شکل شماره ۵ ب - بیمار پنجم - تومور نازوفارنکس سمت راست



نتایج

از ۱۴۸ بیمار جراحی شده در بخش گوش و حلق و بینی بیمارستان امیراعلم تعداد ۲۱ بیمار گرفتاری «ر ب خ اگ» داشتند. بیماری آنها با استفاده از تاریخچه و معاینه وادیوگرام، ABR و

و پیدایش توده‌ای در نازوفارنکس سنکوپ و منژیت‌های آسپتیک است.

برای تشخیص باید شرح حال دقیق و معاینه جزئیات سر و گردن و گوشها، اعصاب کرانیال را انجام دهیم (۱۵). رادیوگرافی ساده و سی‌تی‌اسکن با برش‌های ظریف در سطح آگزیال و کورونال با دریچه استخوانی و با تزریق ماده حاجب یا کنتراست، بالاخره عکسبرداری به طریق ام.آر.آی، وسعت نفوذ ضایعات نسج نرم بداخل جمجمه و ارتباط آن با المانهای حیاتی مغز را نشان می‌دهد (۷،۸،۴،۲۳).

از نظر معالجه بیشترین راههای درمان ضایعات این ناحیه جراحی است. اعمال جراحی این ناحیه به علت وجود المانهای حساس و حیاتی نیاز حتمی به میکروسکوپ جراحی و گاهی ماینوتورینگ عصبی دارد. جراح گوش برای کار کردن در این ناحیه باید دوره‌های تکمیلی یا فلوشیپ را بگذراند. رسیدن به این ناحیه مشکل و به علت میکروسکوپی بودن جراحی زمان عمل طولانی است.

هر روش یا راه جراحی که انتخاب کنیم باید اهداف زیر را تأمین نماید (۲۰،۲۵،۲۴):

- ۱- امکان رونمایی وسیع درست کند.
- ۲- برای حفظ و سلامتی عصب صورتی یا سایر اعصاب مغز راه حل نشان دهد.
- ۳- در صورت امکان شنوایی موجود را هر چند هم کم باشد بهتر است حفظ نماید.
- ۴- حداقل دستکاری روی شریان کاروتید داخلی باشد.
- ۵- سلامتی ساقه مغز و عروق حفره خلفی جمجمه مورد نظر باشد.

شایعترین راههای جراحی عبارت از: لابیرنکتومی، ترانس‌اوتیک (۲۱،۲۰) حفره میانه جمجمه و راه ترانس‌پتروزال با حفظ شنوایی (۲۶) و رتروسینگموئید است و گاهی ممکن است به صورت ترکیبی از دو راه بالا استفاده کنیم. علاوه بر جراحی در مواردی رادیوتراپی یا شیمی‌درمانی نیز خیلی کمک می‌کند (۱۱،۲۷).

ناحیه از یک طرف با حفره خلفی جمجمه و مجرای گوش داخلی و زاویه پلی دماغی همسایه است. از سمت بالا با لب گیجگاهی، مغز و گانگلیون عصب پنجم و مجرای گذری عصب ششم مجاورت دارد و عناصری چون شریان کاروتید داخلی و عصب صورتی از این ناحیه می‌گذرد. قرارگاه اصلی اعصاب حساسه‌ای چون گیرنده‌های تعادلی و شنوایی است. رأس این ناحیه نیز با سینوس کاورنو و عناصر درونی آن ارتباط دارد.

ضایعات اولیه این ناحیه نادر است. این ضایعات مادرزادی مثل کیست‌های اپی‌درموئید یا کلسیاتوم (۱۰) همانژیوم‌های این ناحیه و ضایعات التهابی مثل اتوزینوفیلیک گرانولوما و گرانولومای سلولهای غول‌آسا نام برد (۱۲،۱۱،۷) و گاهی بر اثر اختلال شیپور استاش و بهم خوردن تهویه راههای هوایی این بخش موکوسل تولید می‌شود (۱۴،۱۳،۱۰).

تومورهای با منشأ مزانشیمی (کندروما، استئوکلاستوما یا کندروسارکوما) (۱۵) نیز بندرت پیدا می‌شود.

اما بیشترین ضایعات این ناحیه ثانوی بوده و از عناصر مجاور گسترش می‌یابد. این ضایعات مثل شوانوما عصب هفتم یا پنجم (۱۶) یا گلوبوس ژوگولاریس از بولب ژوگولر و گوش میانی هستند و منژیومهای این ناحیه بندرت ممکن است اکتوپیک باشد ولی بیشترین آنها منژیوم‌های نفوذی هستند که از منژئ ناحیه پتروکلاپوال شروع و بداخل «ر ب خ آگ» نفوذ و گسترش می‌یابند (۱۷،۱۶).

عفونت‌های این ناحیه اکثراً ثانوی به عفونتهای بدخیم مجاری گوش خارجی و گاهی عارضه اوتیت میانی ماستوئیدیت است و با تولید استنیت و استئومیلیت سبب سردردهای شدید و گرفتاری اعصاب مغزی می‌شود (۲،۵،۱۸).

بالاخره ضایعات نادری چون کانسرها مثل لنفوم و لوسمی، آنوریسم کاروتید داخلی (۲۱،۲۰) یا تومورهای متاستاتیک این ناحیه است (۲۲).

شایعترین علایم درگیری این ناحیه عبارتند از سردرد، کم‌شنوایی انتقالی و گاهی حسی عصبی، پارستزی و بی‌حسی شاخه‌های عصب پنجم و پارزی یا فلج کامل عصب صورتی است (۵)، در مراحل خیلی پیشرفته گرفتاری اعصاب ۷ و ۸ و ۹ و ۱۰ و ۱۱ و ۱۲

منابع

- 1- Absib B and Donaldson JA, Surgical anatomy of the temporal bone, ed 3, Philadelphia, 1981, WB Saunders.
- 2- Chole RA: Petrous apicitis surgical anatomy, ann otol Rhinol Laryngol 94: 251-257. 1985.
- 3- Schuknecht H F and Gulya AI: Anatomy of the temporal bone with surgical Implications, Philadelphia, 1986 Lea and Febiger.
- 4- Virapongse et al: Computer tomography of Temporal bone

pneumatization: Normal pattern and morphology AJNR 6:551-558, 1985.

- 5- Thedinger Apex BA, Jackler RK, Lesions of the petrous apex Textbook of Neurology, Mosby, 1994.
- 6- Maybert MR and Symon L: Meningiomas of the clivus and apical petrous bone: report of 35 cases.
- 7- Thedinger BA et al: Radiographic diagnosis, surgical treatment

- and long term follow-up of cholesterol granuloma of the petrous apex. *Laryngoscope* 99: 296-907, 1989.
- 8- Rodgers GK, Applegate L, De la cruz A, and LO W: Magnetic resonance angiography: analysis of vascular lesions of the temporal bone and skull base, *Amer J otol* 14: 56-62 1993.
 - 9- Pyle GM and wiet RL: petrous apex cholestatoma exteriorization vs subtotal petrosectomy with obliteration, *skull base surj* 1: 97-104, 1991.
 - 10- Kraus EM and Mc Cabe BF: The giant apical air cell syndrome, *Ann otol Rhinol laryngol* 91: 237-239, 1982.
 - 11- Greenberg JJ et al: Cholesterol granuloma of the petrous apex: MR, and CT evaluation, *AJNR* 9: 1205-1214, 1988.
 - 12- Nager GT and Vanderveen TS: Cholesterol granuloma involving the temporal bone, *Ann oto rhino laryngol*, 85: 204-209, 1976.
 - 13- Gleason MJ, Fisch U, et al: Mucosal cyst of the petrous apex *Neurological surgery of the ear and skull base Berkeley*, 1989, Kuglet and Ghedini, pp 3-10.
 - 14- Montgomery WW: Cystic Lesions of the petrous apex: Trans sphenoid approach, *Ann otol*, 86: 429-435, 1977.
 - 15- Gacek - RR: Diagnosis and Management of primary tumors of petrous apex, *Ann otol rhinol laryngol* 84 (Suppl. 18): 1-20, 1975.
 - 16- Solodnik P, Som PM, and shugar JM: Intra osseous petrous apex neuroma: CT findings, 10: 1927-1929, 1986.
 - 17- Petty AM, Kun LE, and Meyer GA: Radiation therapy for incompletely resected meningiomas, *J Neurosurg*, 62: 502-507, 1985.
 - 18- Kearns DB, Colcer NJ, petcock JK, and Jenkins HA: Tuberculosis petrous apicitis, *Arch otolaryngol Head Neck Surg*, 111: 406-408, 1985.
 - 19- Gherini: SG, Brackmann DE, and Bradley WG: Magnetic resonance imaging and CT in malignant external otitis, *Laryngoscope* 96: 524-548, 1986.
 - 20- Thedinger BA, Glasscock ME, and Cueva RA: Transchochlear transtentorial approach for removal of large cerebellopontin angle meningiomas, *Amer J otol B*: 408-415, 1992.
 - 21- Halbach W et al: Aneurysms of petrous portion of the internal carotid artery: results of treatment with endovascular or surgical occlusion, *AJNR* 11: 253-257, 1990.
 - 22- Nelson EG and Hinojosa R: Histopathology of metastatic temporal bone tumors, *Arch otolaryngol Head Neck Surg*, 117: 189-193, 1991.
 - 23- Jackler RK and Park DA: Radiographic differential Diagnosis of petrous apex lesios *Amer otol* 13: 561-574, 1992.
 - 24- Flood LM and kemink JL: Surgery in lesions of the petrous apex *otolaryngol Clin N AM* 11: 565-575, 1984.
 - 25- House WF, De la Cruza, and Hitselberger WF: Surgery of the skull base: transcochleat approach to the petrous apex arch, *otolaryngology* 86: 770-779, 1978.
 - 26- Samii M, Cheatham ML: *Atlas of Cranial Base Surgery*, Saunders W B 1995.
 - 27- Suit HD et al: Deginitive, radiation therapy for cordoma and chondrosarcoma of base of skull and cervical spine, *J Neurosurg* 56: 337-385, 1982.