

مفروش کردن بیولوژیک استخوان کشکک به جای برداشتن آن

دکتر محمود معتمدی، دانشیار بخش ارتوپدی بیمارستان امام خمینی، دانشکده پزشکی،

دانشگاه علوم پزشکی تهران

Biologic resurfacing of the patella bone versus patellectomy

ABSTRACT

In the past years, there was a tendency to excise the patella in pathologic conditions affecting this bone. The patella has many critical effects in the function of the knee joint. For example, after its excision the force of quadriceps muscle decreases by forty percent (40%) and the knee joint becomes prone to early osteoarthritic changes. For these reasons, in the recent years the "biologic resurfacing of patella" has been used in pathologic conditions instead of its complete removal. In this new method after resection of the diseased part of the bone, the fascia of the quadriceps muscle, with its intact base, is used to cover the resected part of the bone.

In practice, after pain relief, the active motion of the joint is started. Then the limb is placed in a splint or brace and after a period of 3 weeks, passive motion is begun.

خلاصه

استخوان کشکک که در سطح قدامی، عضله چهار سر و تاندون مربوطه آن را پوشانیده و سطح خلفی آن از غضروف مفصلی مفروش شده است، دارای اعمال زیادی می باشد که عبارتند از: (۱) باعث افزایش قدرت عضله چهارسر تا میزان ۴۰٪ می شود؛

- (۲) باعث محافظت غضروف مفصلی زانو شده و از ایجاد آرت-جلوگیری می کند؛
- (۳) میزان خم شدن زانو را زیاد می کند؛
- (۴) gliding زانو بهتر می شود؛
- (۵) از نظر زیبایی به بیمار کمک میکند.

(۱) استاتیک

(۲) دینامیک

(۱) عامل استاتیک: بوسیله sulcus و وضعیت کندیلهای استخوان ران و شکل و ضخامت کیسول سطحی و عمقی تروکله به وجود می‌آید که از دو قسمت داخلی و خارجی تشکیل شده است و قسمت داخلی آن نازکتر از قسمت خارجی آن می‌باشد.

استخوان کشکک در داخل تروکله آبیوسیه تاندون چهارسر در قسمت فوقانی و بوسیله تاندون استخوان کشکک در قسمت تحتانی نگهداری می‌شود و وجود کیسول و رباطها در قسمت داخلی و خارجی مانند رباطهای Patello-femoral بویژه نوع داخلی آن از تغییر مکان استخوان کشکک به طرف خارج جلوگیری می‌کند و وجود patello-tibial bond که از قسمت تحتانی استخوان کشکک به رباط anterior coronary و حاشیه قدامی استخوان درشت نی در هر طرف تاندون استخوان کشکک امتداد پیدا می‌کند و وجود رتیناکولوم‌های داخلی و خارجی که نوع خارجی آن از مجموعه فیبرهای سطحی و عمقی کشککی رانی و عضله واستوس خارجی امتداد پیدا می‌کند به داخل ریتناکوم و ممکن است tight شود و باعث نیمه دررفتگی شده و یا patello-femoral compartment ایجاد می‌کند.

ضخامت غضروف استخوان کشکک ۵-۴ میلی‌متر و ضخامت استخوان کشکک بین ۳-۲ سانتی‌متر می‌باشد.

(۲) عامل دینامیک: اگر عضله واستوس داخلی و بخش مایل (oblique) آن دچار آتروفی گردد، استخوان کشکک دچار نیمه دررفتگی می‌شود. عمل این عضله دو برابر سایر عضلات چهارسر می‌باشد و به استخوان کشکک با زاویه ۵۵-۵۰ درجه، واستوس ابلیک (v-mo) با زاویه ۶۰ درجه، و واستوس خارجی با زاویه ۴۰ درجه به استخوان کشکک می‌چسبند. عضله رکتوس در قسمت قدامی استخوان کشکک و واستوس intermedius در قسمت خلفی آن است.

عضله pes anserinus باعث پایداری استخوان کشکک می‌شود. این استخوان در داخل استخوان تروکله آ بین ۷-۵ سانتی‌متر تغییر مکان می‌دهد. محور عضله چهار سر با تاندون استخوان کشکک زاویه‌ای بنام q-angle را می‌سازد که مقدار طبیعی آن تا ۱۵ درجه برای مردان و تا ۲۰ درجه برای زنان می‌باشد. محور زانو بین ۷-۵ درجه و الگوس دارد.

بیماران و روشها

سابقاً برای بعضی از بیماریهای استخوان کشکک و مفصل زانو، استخوان کشکک را برمی‌داشتند (عمل patellectomy) مانند:

(۱) آرتروز (degenerative arthritis)؛

(۲) کندرومالاسیای درجه ۴؛

(۳) بیماری آرتريت روماتوئید مفصل زانو،

(۴) آرتروفیبروزیس؛

(۵) چسبندگیهای ناحیه استخوان کشکک به داخل زانو؛

سابقاً برای بیماریهای استخوان کشکک و مفصل زانو می‌شدند، استخوان کشکک را بطریقه patellectomy برمی‌داشتند، مانند:

(۱) آرتروز مفصل پاتلو-فمورال (patello-femoral joint)

(۲) کندرومالاسیای درجه ۴

(۳) بیماری آرتريت روماتوئید

(۴) آرتروفیبروزیس

(۵) چسبندگیهای ناحیه کشکک به داخل زانو

(۶) سندرم پاتلای تحتانی

(۷) شکستگیهای چندقطعه‌ای

امروزه با شناختن اعمال مختلف زانو سعی می‌شود که استخوان کشکک به جز در شکستگیهای چند قطعه‌ای (که استخوان کشکک برداشته می‌شود)، باقی بماند و از عمل مفروش کردن بیولوژیک استخوان کشکک استفاده می‌شود.

مقدمه

استخوان کشکک یک استخوان سزاموئید (sesamoid) می‌باشد که در سطح قدامی آن عضله چهارسر قرار دارد. توسط تاندون آن و تاندون استخوان کشکک پوشانیده شده و سطح خلفی آن از غضروف مفروش شده است. استخوان کشکک در داخل شیار (sulcus) استخوان ران قرار گرفته است. این استخوان بوسیله یک ridge به دو قسمت داخلی و خارجی و یک سطح کوچک غضروفی در قسمت داخلی (odd facet) و دو پل فوقانی و تحتانی تقسیم شده است.

مزایای این استخوان

این استخوان دارای اعمال زیادی می‌باشد که عبارتند از:

(۱) باعث افزایش قدرت عضله چهارسر می‌شود. در بیماریهای که استخوان کشکک آنها را درآورده‌اند، تا میزان ۴۰٪ قدرت این عضله کم شده است و بیماران دچار lock extention of گردیده‌اند؛

(۲) باعث محافظت غضروف مفصلی کندیلهای ران و ناحیه زانو می‌شود؛

(۳) میزان خم شدن زانو را زیاد می‌کند؛

(۴) gliding زانو بهتر می‌شود؛

(۵) از نظر زیبایی به بیمار کمک می‌کند.

معایب برداشتن این استخوان

(۱) قدرت عضله چهارسر کم می‌شود؛

(۲) آرتروز زیادتر می‌گردد؛

(۳) خم شدن زانو کم می‌شود.

اعمال طبیعی و پایدار بودن استخوان کشکک به دو عامل بستگی دارد:

(۶) inferior patella syndrome که معمولاً بعد از عمل جراحی زانو بویژه آرتروپلاستی زانو به وجود می‌آید؛
(۷) شکستگیهای چند قطعه‌ای استخوان کشکک .

امروزه با شناختن اعمال مهم استخوان کشکک سعی می‌شود که در موارد بالا به جز شکستگیهای چند قطعه‌ای، کشکک برداشته شود و بجای آن از biologic resurfacing of the patella bone استفاده شود.

شرح عمل

ابتدا بیمار رابه صورت supine زیر بیهوشی برده، پس از prep و drape و بستن تورنیکه و آمادگی کامل بیمار، ابتدا یک انسزیون در ناحیه anteromedial زانو داده و با مشاهده قسمت خلفی استخوان کشکک، اگر اندیکاسیون برداشتن استخوان کشکک وجود داشته باشد، ابتدا غضروف ناحیه خلفی استخوان کشکک را کاملاً برداشته و سپس یک فاسیا (fascia) از ناحیه عضله و تاندون چهارسر را برداشته، بطوری که پایه آن وجود داشته باشد، روی استخوان کشکک را برگردانده، به طوریکه همه قسمتهای مختلف استخوان را ببوشاند، سپس لبه فاسیا را به لبه استخوان و نسوج نرم اطراف استخوان کشکک با tension متوسط، یخیه (suture) زده، سپس ناحیه زانو را شستشو داده و تورنیکه را آزاد کرده و هموستاز کامل انجام می‌شود و یک heamovac برای بیمار گذاشته، سپس زخم را بسته و آن را در داخل بریس پاگج گرفته و حرکات اکتیو فیزیوتراپی را از روز بعد به صورت ایزومتریک شروع کرده و به مدت سه هفته زانو را بی حرکت کرده و پس از آن حرکات پاسیو (passive) زانو را شروع کرده تا اینکه قدرت عضله چهارسر دوباره برگشت نماید.

بحث

با توجه به اعمال مختلف استخوان کشکک که در بالا بیان شد و نیز عوارض برداشتن استخوان کشکک، به این نتیجه رسیده‌اند که با مفروش کردن سطح مفصلی استخوان کشکک بعد از برداشتن غضروف آن در بسیاری از موارد از عوارض برداشتن استخوان کشکک جلوگیری شده است، اگر چه خود مفروش کردن استخوان کشکک بوسیله فاسیای عضله چهارسر دارای عوارض زیادی می‌باشد؛ مانند :

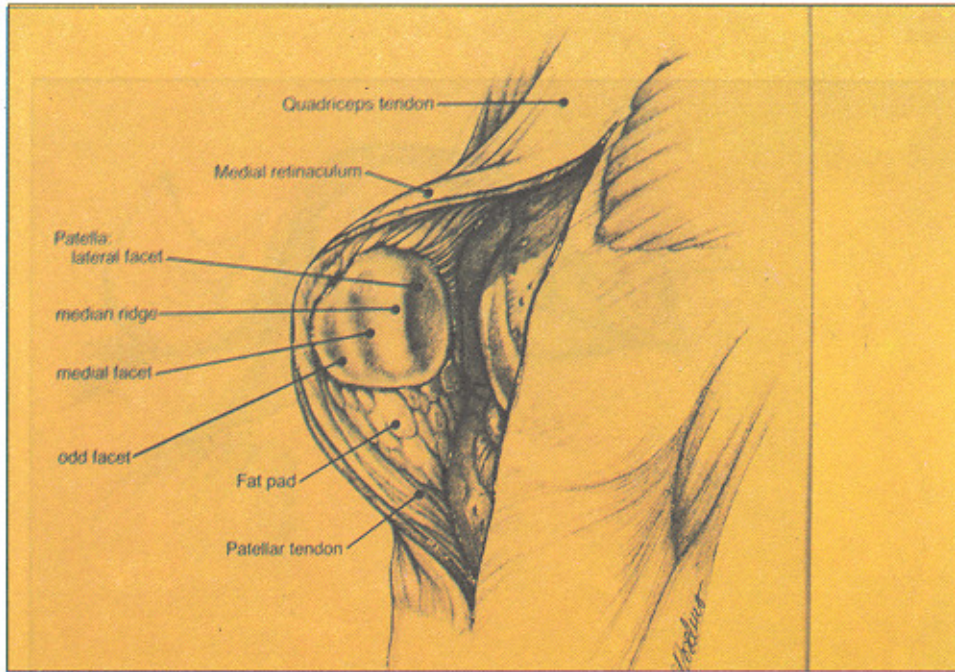
- (۱) پارگی عضله چهارسر
 - (۲) درد ناحیه قدامی زانو (pain anterior knee)
 - (۳) عفونت
 - (۴) ناپایداری (instability)
- ولی مزایای این نوع عمل جراحی بیشتر از معایب آن می‌باشد و حتی بهتر است از گذاشتن پروتز برای استخوان کشکک خودداری کرد، زیرا پروتز استخوان کشکک دارای عوارضی است؛ مانند:
- (۱) در رفتگی پروتز استخوان کشکک؛
 - (۲) شکستگی استخوان کشکک؛
 - (۳) سائیدگی پروتز؛
 - (۴) عفونت؛
 - (۵) آتروفی عضله چهارسر؛
 - (۶) همارتروزیس؛
 - (۷) patello-femoral pain
 - (۸) skin slough
 - (۹) tibial stress fracture
 - (۱۰) detachment patellar ligament
 - (۱۱) anterior compartment of the tibia

نتیجه

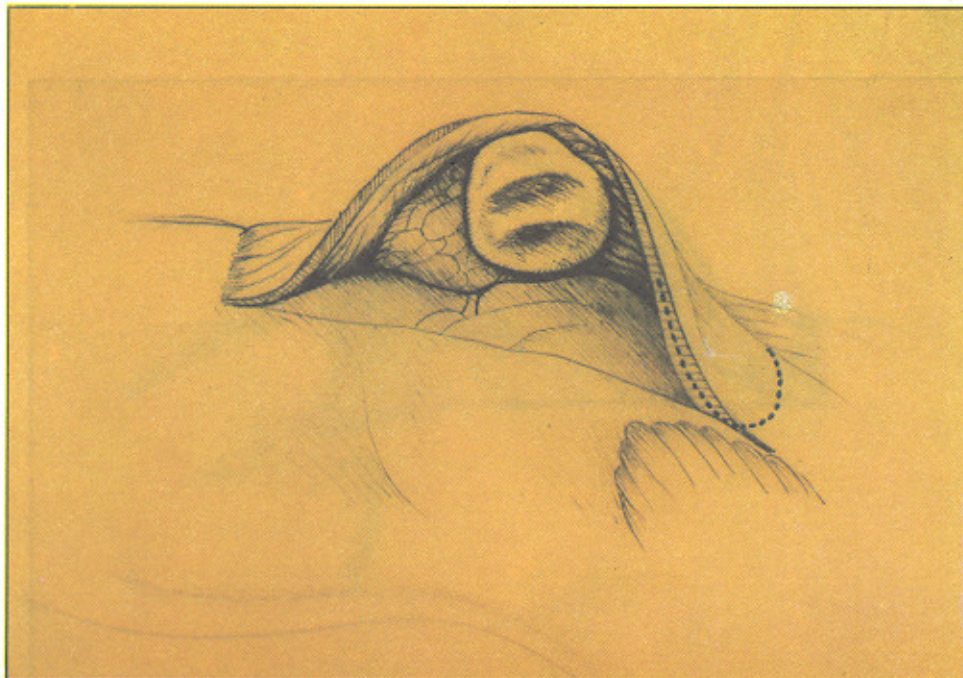
با توجه به آلترناتیوهای patellectomy می‌توان از biological resurfacing of the patella bone و یا پروتز استخوان کشکک استفاده کرد، ولی با توجه به اینکه مزایای این نوع به کاربردن فاسیا از عضله چهار سر و مفروش کردن قسمت خلفی استخوان کشکک (بعد از برداشتن غضروف آن) زیاد و عوارض آن کم است، توصیه می‌شود تا از پروتز استخوان کشکک و همچنین برداشتن کامل آن استخوان استفاده شود و نیز به نظر می‌رسد که به کار بردن فاسیا بهتر باشد. چنانچه برای ۱۰ بیمار در بیمارستان امام خمینی از فاسیا استفاده شده است که نتیجه آن خوب بوده است.

- (۱) بعلت عوارض زیاد و مزایای کم، پروتز استخوان کشکک کمتر مورد استفاده قرار می‌گیرد، بجز در بیمارانی که احتیاج به آرتروپلاستی زانو دارند؛
- (۲) برداشتن استخوان کشکک را بخاطر معایب زیاد پیشنهاد نمی‌کنند، مگر در مواردی که شکستگی چند قطعه‌ای وجود داشته باشد؛


شکل (۱) - وضعیت آناتومیک استخوان کشکک



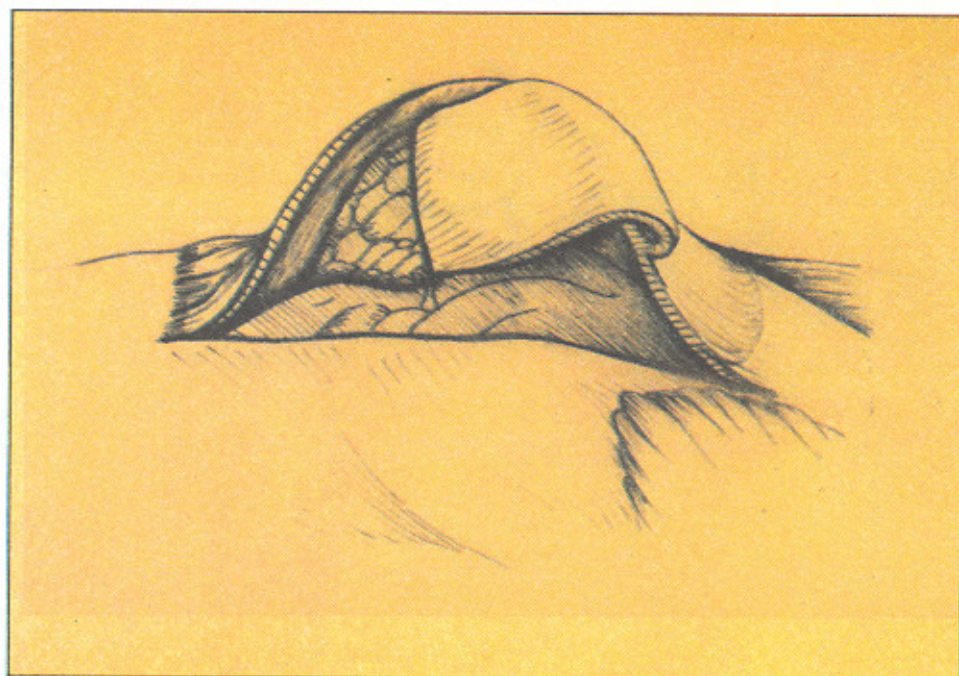
شکل (۲) - برداشتن غضروف خلفی استخوان کشکک و ترسیم چگونگی برداشتن فاسیای عضله چهارسر



شکل (۳) - آزاد کردن فاسیای عضله چهار سر



شکل (۴) - برگرداندن فاسیای عضله چهارسر و مفروش کردن بیولوژیک استخوان کشک



جدول ۱ - پی گیری ده بیمار در بیمارستان امام خمینی بین سال ۷۱ و ۷۲ بمدت دو سال

DJD arthritis	rheumatoid malacia	chondro fibrosis	adhesion	arthro fibrosis	inferior patella syndrome
6	2	2	—	—	—
complication	rupture quadriceps	anterior knee pain	infection	instability	
	—	2		—	

REFERENCES

- 1) Ewart's review of the musculoskeletal system
- 2) Disease of the knee Joint (smilie).
- 3) Rochwood and green books.
- 4) Campbell's operative orthopaedic books.
- 5) Clinical orthopaedics.
- 6) Sport medicine journal 1991-1992
- 7) Arthroscopic journal 1991-1992
- 8) Arthroscopy of the knee. W. Norman Scott 1990
- 9) Knee ligament - oconner-Daniel Akeson 1990
- 10) Disorder's of the patella femural Joint R-Paul ficant M-D, David Humger ford M,D