

میلوم IgD

دکتر ماهر و میراحمدیان، دانشیار گروه ایمنولوژی، دانشکده پزشکی، دانشگاه علوم پزشکی تهران
دکتر محمد زمانیانپور، استاد بخش خون بیمارستان امام خمینی، دانشکده پزشکی، دانشگاه علوم پزشکی تهران

IgD Myeloma

SUMMARY

IgD myeloma is very rare. It differs from multiple myeloma of other classes in several aspects and its laboratory diagnosis may be difficult, as total plasma protein concentration is often normal, and a paraprotein peak may not be easily demonstrable by the conventional electrophoretic techniques.

We report here two cases of IgD myeloma investigated in this laboratory. Immunochemical, biochemical, and hematological studies were carried out:

Serum total protein values were within normal range. Quantitation of serum immunoglobulins revealed a decrease in the level of IgG, IgA, and IgM. Bence Jones proteinuria of λ type was present in both patients. Serum immunoelectrophoresis, using specific antisera, showed the presence of IgD λ paraprotein; the diagnosis of IgD myeloma was made after further investigations. Our findings indicate that all patients who have been suspected to have multiple myeloma should be investigated for IgD and IgE myeloma.

مقدمه

میلوم وجود دارد (۲-۴). این بیماری معمولاً در سنین زیر ۶۰ سالگی حادث شده و بیماران survive کمتری نسبت به بقیه انواع میلوم دارند در غالب موارد، اسپلنومگالی همراه با یا بدون هپاتومگالی و نیز لنف آدنوپاتی دیده شده است. آمیلوئیدوز در این دسته از بیماران شایع بوده و پیدایش ضایعات

IgD میلوما برای نخستین بار در سال ۱۹۶۵ توسط Rowe و Fahey گزارش گردید (۱). این بیماری یکی از انواع نادر بیماری میلوم مولتیپل بوده و در حدود ۰/۶-۳٪ از میلوماها را تشکیل می دهد (۲، ۳). از نظر کلینیکی آزمایشگاهی تفاوتی میان میا IgD با سایر انواع

(۱/۳: ۳، ۶). پروتئین توتال معمولاً در حد طبیعی بوده و در الکتروفورز پروتئینهای سرم غالباً پیک مونوکلونال واضحی مشاهده نمی‌شود.

از آنجا که IgD میلوما بیماری بسیار کمیابی است و تشخیص آن تنها به کمک آزمایشهای روتین امکان‌پذیر نمی‌باشد، لذا در این مقاله دو بیمار مبتلا مورد ارزیابی قرار می‌گیرند.

لیتیک استخوانی (osteolytic lesion) نیز در مقایسه با سایر انواع میلوم فراوانتر می‌باشد. جرم تومور پلاسماسلی نسبتاً بالا است و این بیماران استعداد بیشتری برای ابتلا به لوسمی حاد میلوئوسیتیک و لوسمی حاد پلاسماسلی دارند (۴، ۵). نارسایی کلیه در ۷۰٪ و پروتئین‌آوری بنس‌جونز در ۹۲٪ از مبتلایان مشاهده شده‌است (۳، ۴) و برخلاف دیگر انواع میلوم نسبت زنجیره سبک به λ در این بیماران پائین می‌باشد.

بیماران و آزمایشها

جدول (۱) - بیماران

شماره	جنس	سن	تظاهرات کلینیکی	نتیجه رادیوگرافی
۱	مرد	۵۳	درد جلوی سینه، کاهش وزن، آنمی	ضایعات لیتیک استخوانی فراوان در جمجمه و استئوپروز شدید در استخوانها
۲	زن	۵۲	درد کمر، هپاتواسپلنومگالی، آنمی	ضایعات لیتیک استخوانی فراوان و خوردگی مهره‌های کمر

آزمایشها

نمونه‌های خون و ادرار بیماران جمع‌آوری گردید. سرم‌های جدا شده پس از سانتریفوژ در ۲۰ درجه سانتیگراد تا هنگام آزمایش که زمان زیاد طولانی نبود، نگهداری شدند. آزمایشهای انجام شده بشرح زیر می‌باشد:

(Sβm) به روش ELISA

- آزمایش ادرار از نظر پروتئین بنس‌جونز به روش شیمیایی؛
- الکتروفورز ادرار تغلیظ‌شده توسط PVP در پده دبالیز؛
- ایمونوالکتروفورز ادرار تغلیظ‌شده با آنتی‌سرمهای اختصاصی λ و μ ؛
- آزمایشهای بیوشیمیایی و هماتولوژی روتین و آزمایش مغز استخوان نیز همزمان انجام گرفت.

- تعیین میزان پروتئین توتال سرم به روش بیوره؛
- الکتروفورز پروتئینهای سرم بر روی نوار لستات سلولز؛
- ایمونوالکتروفورز سرم بر روی ژل آگار با استفاده از آنتی‌سرمهای اختصاصی IgD, IgM, IgA, IgG, IgE و λ و μ ؛
- اندازه‌گیری ایمونوگلوبولینهای G, A و M به روش SRID
- اندازه‌گیری سیزان بنادومیکروگلوبولین سرم

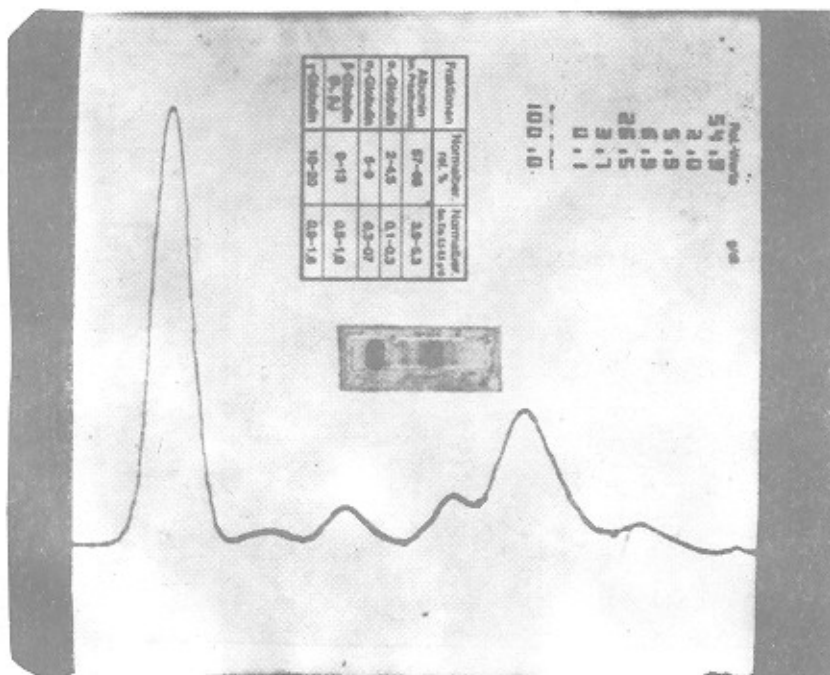
نتیجه

نتایج آزمایشها و یافته‌های کلینیکی در جداول ۱، ۲ و ۳ و شکل‌های ۱، ۲ و ۳ نشان داده شده‌است. میزان پروتئین توتال در هر دو بیمار طبیعی بوده و در الکتروفورز، پروتئینهای سرم بیمار شماره ۱، پیک مونوکلونال کرم‌کی در حد واسط ناحیه

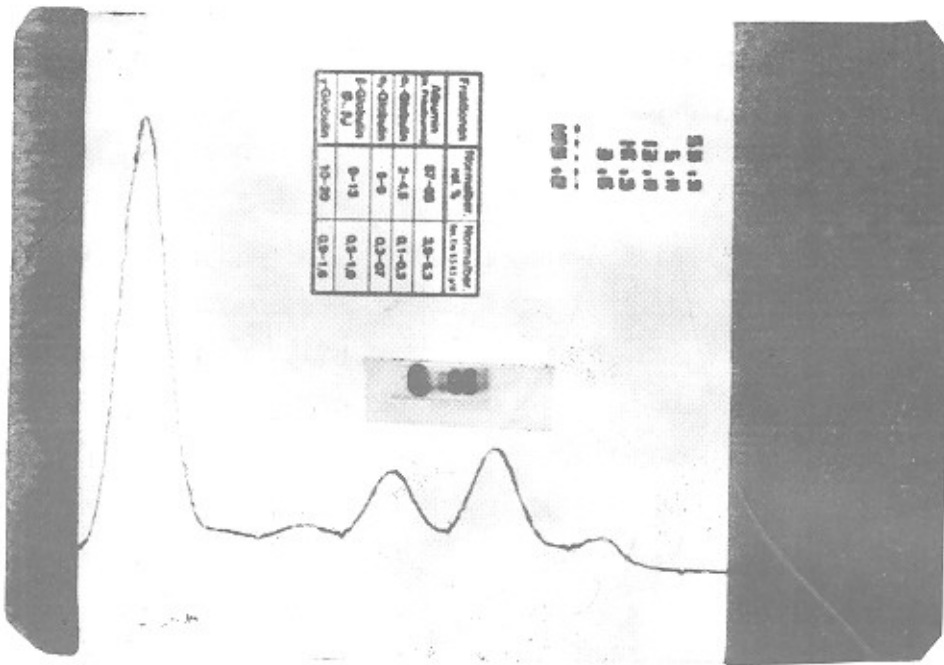
شد: غلظت آن در هر دو بیمار افزایش داشت که در بیمار شماره ۲، بعد از یک دوره شیمی درمانی که اندازه‌گیری مجدد بعمل آمده؛ کاهشی به مقدار یک میلی‌گرم درلیتر را نشان داد. در آزمایش ادرار ۲۴ ساعته، پروتئین بنس جونز مثبت و با استفاده از ادرار تغلیظ شده در آزمایش الکتروفورز پیک واضحی در ناحیه گاماگلوبولین که نشان‌دهنده پروتئین بنس جونز بود دیده شد و در آزمایش ایمنوالکتروفورز، نوع آن در هر دو بیمار مشخص گردید.

نتایج آزمایش اسپیراسیون مغز استخوان در جدول ۲ نشان داده شده‌است: در هر دو بیمار دو رده میلوئید و اریترئید کاهش یافته و پلاسموسیت‌های آتیپیک (atypic) مشاهده گردید.


بتا و گاماگلوبولین (شکل ۱) دیده شد، در صورتیکه در بیمار شماره ۲ پیک مونوکلونال واضحی مشاهده نگردید (شکل ۲). آزمایش ایمنوالکتروفورز سرم با استفاده از آنتی سرم‌های اختصاصی IgG، IgA و IgM کاهش در هر سه رده را نشان داد که با آزمایش SRID نیز تأیید گردید و در آزمایش ایمنوالکتروفورز با آنتی سرم‌های IgE و IgD فقط با IgD قوس رسوبی که نشان‌دهنده پاراپروتئین است مشخص شد (شکل ۳) و با آنتی سرم‌های K و Λ نیز تنها با آنتی سرم Λ قوس رسوبی با مقدار بیشتر و شکل غیرطبیعی در مقایسه با سرم طبیعی ملاحظه گردید (شکل ۳). میزان بتا و میکروگلوبولین سرم به روش ELISA اندازه‌گیری



شکل (۱) - الکتروفورز پروتئین‌های سرم بیمار شماره ۱



شکل (۲)- الکتروفورز پروتئینهای سرم بیمار شماره ۲



شکل (۳)- آزمایش ایمونوالکتروفورز از سرم بیماران شماره ۱ و ۲ با استفاده از آنتی سرمهای λ IgD که هرکدام با سرم طبیعی انسان مقایسه شده‌اند.

جدول (۲)

S β ₂ M mg/l	نوع پروتئین	آزمایش ادرار	کلسیم mg/100	کراتینین mg/100	اوره mg/100	IgM mg/100	IgA mg/100	IgG mg/100	پروتئین توتال g/100	بیماران
۲۶/۲۶	λ	+	۱۰/۵	۳/۵	۱۰۰	۳۲	۴۲	۷۰۰	۷/۵	شماره ۱
۹/۲۹	λ	+	۱۰/۲	۲/۸	۸۰	۲۰	۲۰	۴۰۰	۷	شماره ۲
۱/۲۶-۲/۸۶	—	—	۸/۵-۱۰/۵	۰/۵-۱/۵	۲۰-۴۰	۵۰-۲۰۰	۷۰-۳۰۰	۷۵۰-۱۵۰۰	۶/۵-۸	مقادیر طبیعی

جدول (۳)

آسپیرامسیون مغز استخوان Atypical plasma cell%	ESR mm	Hct vol. %	Hb g/dl	WBC mm ³	بیماران
۰/۷۰-۸۰	۱۲۲	۲۵	۷/۹	۵۷۰۰	شماره ۱
۰/۵۰-۶۰	۱۲۰	۲۹	۹/۲	۵۴۰۰	شماره ۲

بحث

تظاهرات بالینی در مبتلایان به IgD میلوما طبق گزارشهای مختلف تقریباً مشابه می‌باشد (۳، ۱۳-۶). طول عمر این دسته از بیماران از هنگام تشخیص معمولاً کوتاه بوده و محققین مختلف آن را ۹ ماه (۱۳)، ۱۳/۷ ماه (۳) و ۱۷ ماه (۶) ذکر نموده‌اند. در این بررسی، بیمار شماره ۲، حدود چهل و هفت ماه از هنگام تشخیص بیماری و با تجویز شیمی‌درمانی زنده ماند که البته این مورد برخلاف گزارشهای مربوط به طول عمر کوتاه این دسته از بیماران می‌باشد، ولی سن هر دو بیمار کمتر از ۶۰ سال بوده و ضایعات لیتیک استخوانی فراوان نیز در آنها دیده شد.

در آسپیراسیون مغز استخوان هر دو بیمار میزان پلاسماسلولهای آنتی‌بیک بیش از ۵۰٪ بوده است. اختلالات کلیوی در بیماران IgD میلوما شایع بوده و تصوری می‌شود که با پروتئین‌آوری بنس‌جونز که در اکثر این بیماران یافت می‌شود، ارتباط داشته باشد (۱۴).

میزان بتا‌دمیکروگلوبولین سرم ($S\beta_2m$) که در سالهای اخیر در مبتلایان به میلوم مولتیپل از نظر پاسخ به درمان و پیش‌آگهی مورد استفاده قرار گرفته (۱۵) و از اهمیت ویژه‌ای نیز برخوردار است مورد ارزیابی قرار گرفت. در بیمار شماره ۱، هنگام تشخیص بیماری میزان $S\beta_2m$ برابر ۲۶/۲۶ میلی‌گرم درلیتر بود و بیمار شماره ۲، که دوبار به فاصله یک‌دوره شیمی‌درمانی گردید میزان $S\beta_2m$ اندازه‌گیری شده بترتیب ۹/۲۹ و ۸/۱۸ میلی‌گرم درلیتر تعیین گردید که نشان‌دهنده کاهش آن پس از شیمی‌درمانی است و احتمالاً این بیمار در هنگام تشخیص بیماری از غلظت $S\beta_2m$ بالاتری برخوردار بوده است. البته، هنوز هیچگونه رابطه مستقیمی میان میزان $S\beta_2m$ و نوع میلوم گزارش نشده است.

یکی از اختلالات IgD میلوما با سایر انواع میلوم افزایش نسبت زنجیره سبک κ به λ می‌باشد، بطوریکه ۷۰٪ از بیماران دارای پاراپروتئین از نوع IgD λ هستند. بایستی توجه داشت که ژنهای ایمونوگلوبولینها در طول تکامل لنفوسیت‌های B تجدید آرایش (rearrangement) یافته که معمولاً از ژنهای زنجیره

سنگین ایمونوگلوبولینها آغاز می‌شود، در ابتدا زنجیره κ و سپس زنجیره سبک κ ساخته می‌شود، بنابراین ساخت زنجیره κ بر λ مقدم است (۱۶، ۱۷)، ولی در سلولهای سازنده زنجیره λ بنظر می‌رسد ژنهای κ حذف شده و یا تجدید آرایش نیافته‌اند (۱۶-۱۸). چنانچه Hauke و همکارانش با آزمایشهایی که بر روی پلاسماسلولهای یک بیمار مبتلا به میلوم IgD انجام دادند مشاهده کردند که در این سلولها ژنهای κ حذف نشده، بلکه به‌حالت germline باقی‌مانده‌اند و در عوض ژنهای زنجیره λ آرایش مجدد حاصل نموده و زنجیره λ را تولید کرده‌اند (۱۶). بررسیهای مختلفی نیز در مورد علل افزایش نسبت زنجیره سبک λ به κ در میلوم IgD انجام گرفته ولی هنوز دلیل خاصی برای آن ارائه نگردیده است.

اکثر بیماران IgD میلوما دارای پروتئین توتال طبیعی می‌باشند که هر دو بیمار مورد مطالعه ما نیز چنین بوده‌اند، ولی در الکتروفورز پروتئینهای سرم بیمار شماره ۱، پاراپروتئین به میزان ۲۶/۵٪ (بیک مونوکلونال کوچک) و در بیمار شماره ۲، بیک مونوکلونال مشخصی مشاهده نگردید. از طرفی میزان آلفادو و بتاگلوبولین افزایش داشتند که احتمالاً پاراپروتئین در ناحیه بتا پنهان می‌باشد. سایر مطالعات نیز حاکی از وجود یا عدم وجود بیک مونوکلونال در الکتروفورز سرم می‌باشد (۳، ۶، ۸). در ضمن، در هر دو بیمار هیپوگاماگلوبولینمی ملاحظه شد و مقادیر ایمونوگلوبولینهای IgG، IgA و IgM نیز کاهش نشان دادند. پائین آمدن میزان ایمونوگلوبولینهای پلی‌کلونال در بیماری میلوم مولتیپل بعلت افزایش عوامل مهارکننده و بویژه لنفوسیت‌های T-suppressor می‌باشد.

این مطالعه نشان می‌دهد که مشکل اساسی در میلوم IgD تشخیص آن است که تنها به کمک آزمایشهای روتین امکان‌پذیر نمی‌باشد و بایستی علاوه بر بررسی مغز استخوان، آزمایش ایمونوالکتروفورز از سرم بیمار، با هریک از آنتی‌سرمهای اختصاصی که پیش از این ذکر شد جداگانه بعمل آید و در ضمن آزمایش هرچه سریعتر انجام شود، زیرا IgD علاوه بر غلظت کم

تغلیظ شده، آزمایشهای الکتروفورز و ایمونوالکتروفورز در برابر آنتی سرمهای اختصاصی مربوطه بعمل آید.
 حال در صورتیکه توجه کافی بمراتب فوق مبذول نگردد نه تنها تشخیص این بیماری میسر نخواهد بود بلکه ممکن است با انواع دیگری از بیماری میلوم مولتیپل مانند nonsecretory و یا بنس جونز میلوما اشتباه گردد.

در سرم، نسبت به آنتیجینهای پروتئولیتیک نیز بسیار حساس بوده و سرعت پروتئولیز می شود (۱۹).
 همچنین جهت جستجوی پروتئین بنس جونز در ادرار تنها نمی توان به روشهای حرارتی و شیمیایی اکتفا نمود، زیرا ممکن است پاسخهای مثبت یا منفی کاذب نشان بدهند، در نتیجه برای اطمینان کامل از وجود و تعیین نوع آن بایستی از نمونه ادرار

REFERENCES

- 1) Rowe, DS, & Fahey, JL. (1965). A new class of human immunoglobulins. *J. Exp. Med.*, 121, 171-184.
- 2) Hobbs, JR, & Corbett, AA. (1969). Younger age of presentation and extraosseous tumor in IgD myelomatosis. *Br. Med. J.*, 1, 412-418.
- 3) Jancelewitz, Z, et al (1975). IgD multiple myeloma: A review of 133 cases. *Arch. Intern. Med.*, 135, 87-93.
- 4) Kanoh, T, et al (1987). Nonsecretory IgD κ multiple myeloma. *Am. J. Clin. Pathol.*, 38, 516-519.
- 5) Goldforb, SB, et al (1977). IgD myeloma and acute myelomonocyte leukemia. *Blood*, 49, 3, 489-490.
- 6) William, E, et al (1984). Prognostic factors in IgD myeloma. *Scan. J. Haematol.*, 33, 471-475.
- 7) Dauth, J, et al (1985). IgD multiple myeloma. *SAMJ*, 61, 407-410.
- 8) DE Waal, A, et al (1982). IgD myeloma. *SAMJ*, 61, 407-410.
- 9) Fahey, JL, et al (1968). Plasma cell myeloma with IgD myeloma protein. *Am. J. Med.*, 45, 373-380.
- 10) Fiibee, WE, & Jansen J. (1984). Prognostic factors in IgD myeloma. *Scand. J. Haematol.*, 33, 471-475.
- 11) Fibrore, G, et al (1990). IgD myeloma: Presentation of a case and review of literature. *Minerva Med.*, 81, (1-2), 103-105.
- 12) Ford, HC, et al (1980). IgD myeloma with an IgD κ monoclonal protein. *A. J. C. P.*, 74, 1, 105-107.
- 13) Kyle, RA, & Bayrd, ED. (1976). The monoclonal gammopathies: Multiple myeloma and related plasma cell disorders. Charles C Thomas. Springfield 3. (pp. 152-154).
- 14) Bergesio, F, et al (1988). Renal involvement in IgD myeloma. *Scan. J. Urol. Nephrol.*, 22, 4, 309-312.
- 15) Bethea, M, & Forman, DT. (1990). β_2 microglobulin, its significance and clinical usefulness. *Ann. Clin. Lab. Sci.*, 20, 3, 163-168.
- 16) Hauke, G, et al (1988). IgD plasmocytoma with immunoglobulin κ light chain genes in the germline configuration. *J. Clin. Immunol.*, 8, 5, 407-413.
- 17) Paul & W. (1993). Immunoglobulins, molecular genetics. *Fundamental Immunology*, (3rd ed.). (p.p. 241-245).
- 18) Hieter, PA, et al (1981). Human immunoglobulin κ light chain genes in the germline configuration. *J. Clin. Immunol.*, 8, 5, 407-413.
- 19) Goodman. (1991). Immunoglobulin structure and function. *Basic and Clinical Immunology*, (7th ed.). (pp. 117-118).