

بررسی گره‌های گرم تیروئید با اسکن تکنسیوم ۹۹ و ید-۱۳۱

دکتر محسن ساغری* - دکتر حمید رضاسلیمانی ایبانه*

The Evaluation of Functioning Thyroid Nodules Using Sodium Pertechnetate TC-99m Scan in Comparison with Iodine-131

Abstract

Thyroid scintigraphy has been helpful in detecting and evaluation of thyroid nodules. Sodium pertechnetate Tc - 99m is the most commonly used radionuclide for thyroid imaging because of its general availability, favorable dosimetric characteristics and low cost. But, there are reports of occasional disparity in isotope uptake in lesions compared with radioiodide. In order to determine percentage and clinical significance of this disparity, we screened 101 patients with solitary functioning nodules using sodium pertechnetate TC-99m in comparison with subsequent Iodine-131 scan in research institute for nuclear medicine. We conclude that sodium pertechnetate TC-99m is a reliable radiotracer for the detection and evaluation of thyroid nodules and there is no need for the subsequent Iodine-131 scan.

مقدمه

مدتهاست سنتی گرافی تیروئید در تشخیص و ارزیابی گره‌های تیروئیدی بکار می‌رود. تکنسیوم پرتکتتات (^{99m}Tc) با توجه به در دسترس بودن، سهولت کاربرد و قیمت ارزان آن بیش از سایر مواد رادیواکتیو جهت تصویر برداری از تیروئید مورد استفاده قرار می‌گیرد. معذالک، گزارشاتی وجود دارند که حکایت از عدم یکسانی جذب این رادیوایزوتوپ و باید-۱۳۱ در برخی از ضایعات در موارد معدود می‌نماید (۳و۲،۱).

ما در این بررسی جهت تعیین درصد و اهمیت بالینی این عدم یکسانی جذب دو ماده رادیواکتیو، ۱۰۱ بیمار مبتلا به گره منفرد گرم تیروئید را با رادیوداروهای تکنسیوم 99m و ید-۱۳۱ اسکن نموده و مورد مقایسه قرار دادیم.

نمونه و روش کار

جمعیت مورد بررسی از ۱۰۱ بیمار (۱۵ نفر مرد و ۸۶ نفر زن) بین سنین ۱۵ تا ۷۵ سال تشکیل شده بود که متوسط سنین آنان ۳۷/۴ سال می‌باشد. از بیمارانی که برای انجام اسکن به این مرکز معرفی شده بودند برای افراد مبتلا به گره منفرد گرم (صرفنظر از زنان باردار و کودکان) اسکن مجددی با استفاده از ید-۱۳۱ انجام شد. ۷۳ نفر از بیماران گره لوب راست، ۲۴ نفر گره لوب چپ و ۴ نفر گره ایسم داشتند. ۳۵ نفر از بیماران سابقه دریافت درمان طبی برای گره تیروئید داشته، ولی هیچکدام از آنها تحت عمل جراحی یا درمان توسط ید-۱۳۱ قرار نگرفته بودند.

التهاب موضعی تنها در یکی از بیماران مشاهده گردید. عدم یکسانی جذب دو ماده رادیواکتیو تنها در دو نفر از بیماران دیده شد (شکل شماره ۶) و سایر بیماران جذب یکسان تکنسیوم 99m و 131 را در گره های تیروئیدی نشان دادند (شکل شماره ۲).

بحث

محققین متعددی عدم یکسانی جذب تکنسیوم 99m و 131 را در گره های تیروئیدی گزارش کرده اند. (۳ و ۲ و ۱) برخی از مؤلفین معتقدند، لازم است برای ارزیابی گره هایی که در اسکن با تکنسیوم 99m گرم هستند، اسکن مجدد توسط 131 انجام شود. (۳)

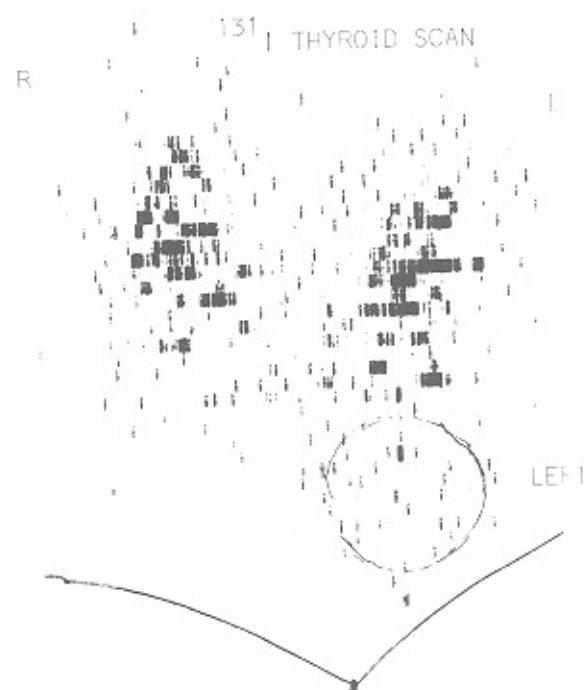
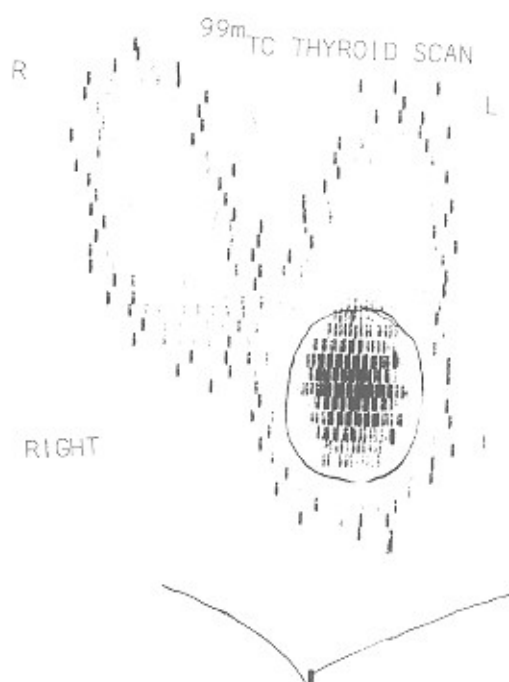
اگر چه مطالعه اخیر عدم یکسانی جذب تکنسیوم 99m و 131 را تأیید می نماید، تنها در ۲ نفر از ۱۰۱ تقریباً مورد مطالعه، گره های گرم در اسکن تکنسیوم 99m در اسکن 131 سرد بودند (حدود ۲ درصد). از آنجا که گره های منفرد گرم حدود ۱۰ درصد گره های تیروئیدی را تشکیل می دهند (۴)، عدم یکسانی جذب تکنسیوم 99m و 131 ممکن است در ۰/۲ درصد از گره های منفرد تیروئید مشاهده گردد. میزان بروز بدخیمی در گره های سرد حدود ۲۰ درصد (۵) و در گره های گرم احتمالاً نزدیک به یک درصد می باشد. بنابراین اگر گره های منفرد تیروئید فقط توسط تکنسیوم 99m مورد بررسی قرار

انجام اسکن و جمع آوری اطلاعات

اسکن بررسی با استفاده از یک دستگاه rectilinear scanner ۵ اینچ مارک پیکرو بوسیله یک کلیماتور ۵ اینچ بدون کوچک سازی تصویر انجام شده است. بعد از اینکه آنچه قرار است انجام گیرد برای بیمار توضیح داده شد و وی نسبت به انجام این بررسی اظهار رضایت نمود، با استفاده از تکنسیوم 99m ، اسکن تیروئید در نمای قدامی انجام گرفت. سپس اسکن 131 ، ۲۴ ساعت بعد از تجویز خوراکی ۵۰ میکروکوری 131 در همان نمای قدامی انجام پذیرفت. اسکن های تکنسیوم 99m و 131 بطور جداگانه جهت تعیین میزان جذب ماده رادیواکتیو توسط گره بوسیله سه نفر پزشک متخصص مورد ارزیابی قرار گرفتند. این یافته ها با نتایج معاینه بالینی بیماران منطبق گردیدند.

نتایج

در این بررسی، ۱۰۱ بیمار که در اسکن تکنسیوم 99m آنها گره منفرد گرم وجود داشت، مورد مطالعه قرار گرفتند. سن بیماران بین ۱۵ تا ۷۵ سال و نسبت مرد به زن ۱ به ۵/۷ بود. در ۳۳/۶ درصد از بیماران سابقه خانوادگی بیماری تیروئید وجود داشت. ۷۴ درصد از بیماران گره لوب راست، ۲۴ درصد گره لوب چپ و ۳ درصد گره ایسم داشتند. قوام ۸۲ درصد از این گره ها نرم، ۷ درصد سخت و ۱۲ درصد الاستیک بود. قرمزی و

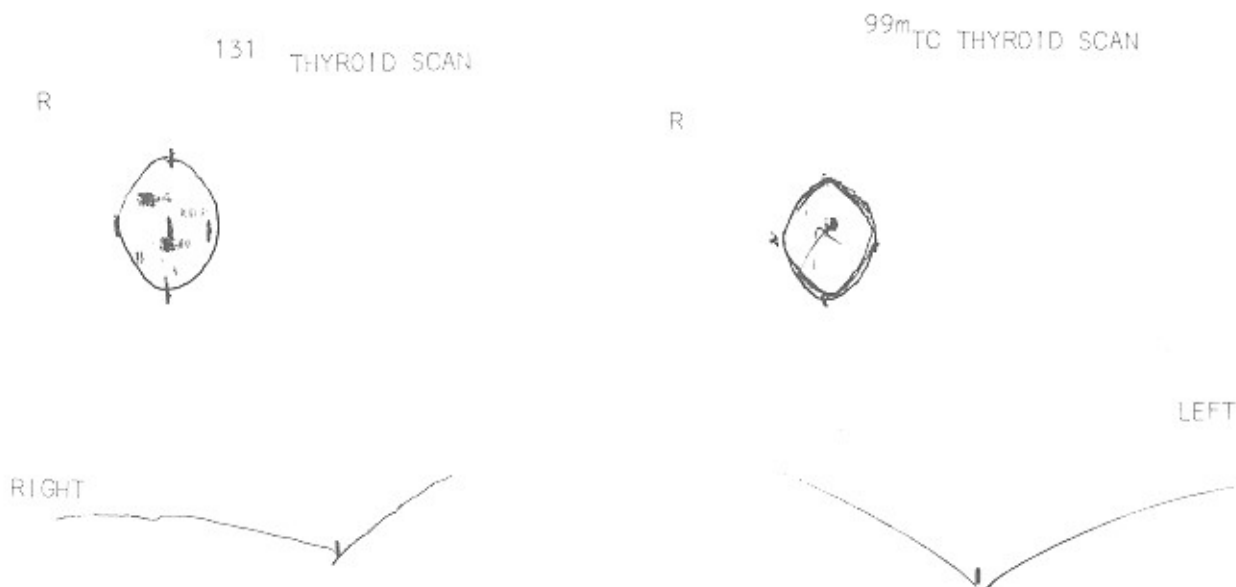


نزدیک است. خطر بالقوه ایجاد نئوپلاسم، استفاده از ید ۱۳۱ را در زنان باردار و کودکان غیر ممکن می سازد. در مقابل، تکنیسوم ^{99m} به جهت استحاله توسط پرتوتایی گاما و دوز تشعشع کمی که به تیروئید وارد می کند (۶) از لحاظ خصوصیات فیزیکی تقریباً ایده آل می باشد.

نتیجه

نتایج حاصله از مطالعه مذکور نشان می دهند که تکنیسوم ^{99m} رادیوایزوتوپ قابل اعتمادی برای تشخیص و ارزیابی گره های تیروئیدی می باشد و نیازی به انجام اسکن مجدد توسط ید ۱۳۱ برای ارزیابی گره های گرمی که در اسکن تکنیسوم ^{99m} مشاهده می شوند، نمی باشد.

گیرنده، مواردی از بدخیمی که از نظر مخفی می مانند، برابر است با حاصل ضرب گره های سردی که تشخیص داده نمی شوند (۰/۰۰۲) در درصد بدخیمی در گره های سرد (۰/۲)؛ یعنی، $0/002 \times 0/2 = 0/0004$ یا چنین تعداد کمی از موارد تشخیص داده نشده بدخیمی به نظر نمی رسد که استفاده از تکنیسوم ^{99m} برای اسکن تیروئید از لحاظ بالینی تفاوت چندانی باید داشته باشد. از سوی دیگر اشکال اصلی استفاده از ید ۱۳۱ تشعشع زیادی است که در اثر استحاله توسط پرتوتایی بتا به تیروئید وارد می شود (۶). دوز معمول مورد استفاده برای اسکن تیروئید در بالغین که ۵۰ میکروکوری است، تشعشعی معادل ۵۰ تا ۱۰۰ راد به تیروئید وارد می کند. این دوز تشعشع به مقادیر شناخته شده تشعشع که تغییرات نئوپلاستیک ایجاد می کند،



Refrence :

- (1) M.K.O'Conner, M.J.Cullen, And J.F. Malone. A Kinetic Study of ¹³¹I AND ^{99m}TcperTechnetate in Thyroid Carcinoma to Explain A Scan Discrepancy. Jnucl MED 18:796-798, 1977.
- (2) James H. Thrail, M.D., Kenneth D. Burman M.D., Leonard Wartofsky, M.D., Robert J. Corcoran, M.D., Merrill C. Johnson, M.D. and Michael T. Gillin. Ph.D. Disordant Imaging Of a Thyroid Nodule With Iodine-131 and ^{99m}Tc. RADIOLOGY 128:705-706, 1978.
- (3) J. Martin Miller, M.D., Albert G. Kasenter, M.S. And Daniel S. Marks, M.D. Disparate Imaging of the Autonomous Functioning Thyroid Nodule With ^{99m}TcperTechnetate and Radioiodone. Radiology 119. 737-739. 1976.
- (4) Andre J. Van Herle, M.D.; Philip Rich, M.D.; b Ritt- Marie e. Ljung M.D. Michael W. Ashcraft, M.D.; David h. Lolomon, M.D. Emmet B. Keeler, ph. the Thyroid Nodule. ann Intern Med 96:221-232, 1982.
- (5) Sibney H. Inghar. Williams Textbook of Endocrinology. Wilson & Foster. 802, 1985.
- (6) Salil b. Sarkar. m.b. Diagnostic Nuclar Medicine, Alexander Gottschalk, Paulb. Hoffer, e. James Potchen, 756-757, 1988.