

کاربرد اتساع کننده نسج در ترمیم ضایعات پوست و موی سر

دکتر علاءالدین خطیر*، دکتر عزت ا...حق گذار**

The Use of Tissue Expander in Repairing Skin and Hair Lesions of the Head

Abstract

of 14 cases who underwent this operation only in one of them because of infection in operation site, we had to extract the expander. Also, in the first day of the operation that we injected serum inside the expander of two other patients, the wound opened up and the expander appeared and came out automatically. The remaining ten patients have tolerated the operation after treatment period without any complications and good result was achieved. This method in covering up skin lesions and in eliminating burn as well as old wound scars was very effective and the patient become satisfied because there was no need to remove skin from other parts of the body and thus no new scars would have been created. The only problems in this method of treatment were its long duration which is needed for injection inside the expander as well as bad appearance in operation region and these problems cause the patient to become depressed and to become isolated from the public for a long period. For the past three years that we used this method for covering skin lesions in different parts of the body and even in treating extensive spots and the hemantrium we achieved excellent results and the report will subsequently be submitted.

خلاصه

تزریقات متعدد در داخل اتساع کننده و ایجاد حجم دلخواه پوست روی آن وسیع و گسترده شده و بعد از مدتی در مرحله بعدی درون کاشته را خارج نموده و پوست متسع شده را در جهت پوشاندن ضایعه بصورت فلاپ های پایه داریکار می بریم. این روش بسیار ساده می باشد و با رعایت شرایط استریل می توان آن را بطور سرپائی انجام داد، عوارض چندانی ندارد و با کسب تجربه و انتخاب صحیح بیمار و آگاهی از روش مناسب می تواند نتیجه عمل جراحی، درخشان باشد بطوریکه رضایت بیمار و رضایت جراح هر دو را جلب نماید.

از چهارده موردی که در مدت کوتاهی داشتیم، فقط سه مورد اتساع کننده نسج دفع و یا مجبور به خروج آن شدیم، ما بقی آنها بدون هیچگونه مشکلی به نتیجه رسیدند.

روش درون کاشتن اتساع کننده ها برای ایجاد یک یا چند فلاپ چرخشی پایه دار، روش نوینی است که جایگزین روش های گذشته برای پوشاندن و یا ترمیم ضایعات وسیع پوستی و نسوج نرم شده است.

امروزه، این روش برای کاهش دفعات اعمال جراحی و اسکار خط بخیه در ترمیم اسکارهای وسیع و ضایعات پوست و نسوج نرم، بهترین روش شناخته شده است.

اتساع کننده های نسج که بشکل کیسه های تو خالی از مواد سیلیکون همراه با یک کانول ساخته شده است، در زیر پوست سالم نزدیک و مجاور محل ضایعه قرار داده می شود. پس از اطمینان کامل از صحیح و سالم بودن موقعیت آن با انجام

* دانشیار دانشکده پزشکی، دانشگاه علوم پزشکی تهران

** دستیار بخش جراحی پلاستیک دانشکده پزشکی، دانشگاه علوم پزشکی تهران

فولیکول های مو می باشد.

۲- نسج زیر جلدی : که محتوی اعصاب ، شراینین ،

وریدها و عروق لنفاوی می باشد (تصویر ۲)

۳- لایه اپی کرانیوم : یا گاله آ (galca) که ادامه عضلات

پشت سری و پیشانی می باشد و در واقع یک لایه عضلانی

نیامی است و محکمترین لایه سر می باشد.

۴- لایه زیر نیام سر : که از بافت هم بندست و نازکی

تشکیل شده است و لغزش پوست سر روی جمجمه را باعث

می شود. دیسکسیون در عمل جراحی برای قرار دادن اتساع

کننده نسجی در این قسمت انجام می گردد.

۵- طبقه پری کرانیوم که به سختی به استخوان جمجمه

چسبیده است و محتوی عروق تغذیه ای استخوان می باشد.

اتساع کننده های نسجی : (expenber tissue) به شکل

کیسه هائی در اندازه های متفاوت و اشکال مختلف : نیم کره ای ،

نیم استوانه ای ، مستطیلی ، مربعی از مواد سیلاستیک همراه با

یک کاتول تکمه دار ساخته شده است که جراح پس از ارزیابی

شدت ضایعه و محل آن شکل و اندازه مورد لزوم را انتخاب

می نماید.

روش کار : عمل جراحی پس از ارزیابی ضایعه و

انتخاب اتساع کننده نسج، تعیین محل و طول برش انجام

می گیرد، عمل دو مرحله ایست. در مرحله اول اتساع کننده را زیر

پوست به شکل درون کاشته قرار می دهند و در مرحله دوم آنرا

خارج کرده و محل ضایعه را می پوشانند.

مرحله اول : عمل جراحی را می توان بطور سرپائی در

کلینیک و یا بیمارستان با بیحسی موضعی انجام داد. برش

جراحی باید کاملاً نزدیک و چسبیده به قسمت مودار، در مرز

بین پوست مودار و بدون مو طراحی شود.

طراحی باید حساب شده و دقیق باشد. طول برش بین

۶ تا ۷ سانتی متر است. منطقه دیسکسیون در زیر لایه گاله آ و

معمولاً از انگشت دست یا دیلاتاتورهای هگار استفاده می شود.

صلاح است که نحوه عمل و اصول کار را قبلاً با بیمار در میان

گذاشت تا بعداً در طول تزریقات دچار اشکال نشویم . بطور

کلی اغلب بیماران شرایط و مسائل بعد از عمل را تحمل می کنند

و در واقع انجام این عمل مستلزم همکاری صمیمانه و اعتماد

بیمار است . جا سازی باید کافی باشد تا درون کاشتن اتساع

کننده بدون هیچ گونه ناراحتی و فشاری در حفره ایجاد شده قرار

بگیرد. پوست نواحی پشت گوش معمولاً با قیچی دکوله

می شود و اغلب عروق خونی آنجا قطع و خونریزی می دهد که با

کوتریزاسیون کنترل می گردد.

روش مذکور را میتوان در ترمیم ضایعات نسوج نرم

دیگر مانند خال های وسیع، همائزیوم ، زخم های بستر،

سرمطان های پوستی و حتی طویل نمودن پایه های عروقی

فلاپ های عضلانی پوستی بکاربرد.

مقدمه

ضایعات نسوج نرم اعم از اکتسابی یا مادرزادی، خوش

خیم یا بدخیم صلاح است که درمان گردند و اغلب روش درمانی

بدست جراحان با تجربه انجام می گیرد. گاهی ضایعه آنقدر

کوچک است که برداشتن آن بسیار ساده بوده و با دکولمان نسوج

مجاور، لبه زخم به آسانی بهم نزدیک شده و بخیه می گردد. گاهی

اوقات بناچار می بایست محل رابا پیوند پوست آزاد و یا پایه دار

پوشانید که البته محل ترمیم یافته بصورت یک وصله ناجور

بخصوص درنواحی چهره چندان زیبا نخواهد بود و مسئله دوم

اسکار محل برداشت پیوند نیز قابل توجه می باشد. امروزه با

قرار دادن اتساع کننده های نسجی که بتدریج پوست و نسوج نرم

را وسیع می نماید و وسعت آنرا به اندازه ای می رساند که بتوان از

اضافی آن محل مورد نظر را پوشانده، بدون اینکه وصله و اسکار

زشتی باقی بگذارد.

از این خاصیت در ترمیم ضایعات پوست سر که بدون

مو می باشند، استفاده می نمایند.

تاریخچه

در ترمیم نواحی بدون موی سر (اسکار سوختگی ،

اسکارکچلی ، طاسی وغیره) قبلاً از دو روش استفاده می کردند:

یکی از فلاپ های چرخشی پوست مودار اطراف ناحیه بدون مو

و دیگری پیوند مو بصورت نشای فولیکول مو که منظره چندان

زیبائی نداشت و جلب رضایت کامل بیماران را نمی کرد.

اولین تجربه بالینی اتساع ناشی از بکار بردن درون کاشته

کیسه سیلیکونی در سال ۱۹۵۷ توسط نومن (Neuman)

گزارش شده و هم او بود که روش اتساع پوست را ابداع نمود. وی

هدف خود را به این شکل عنوان کرد : "امکان ایجاد پوست و

بافت زیر جلدی در محل .

از آن تاریخ به بعد جراحان بیشماری برای ترمیم اغلب

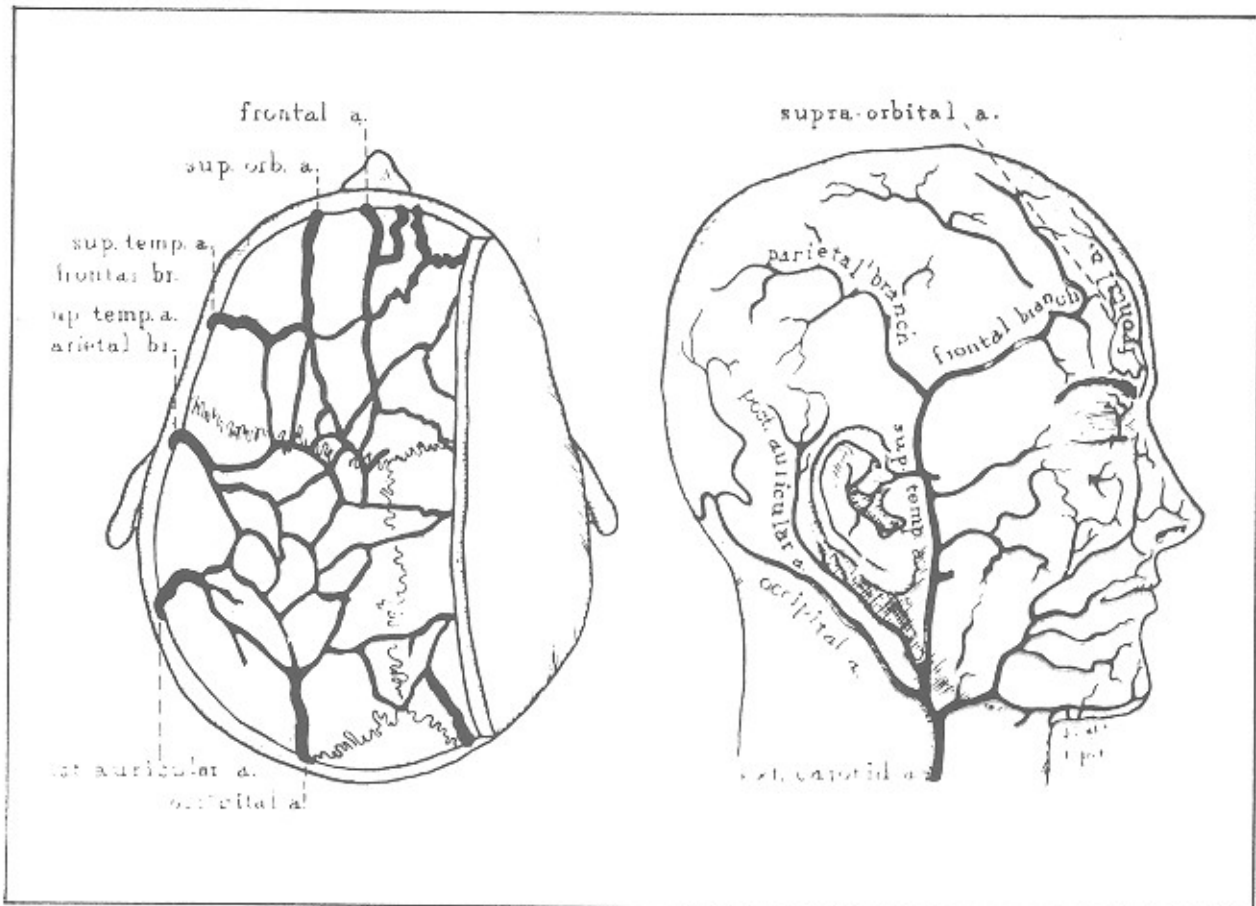
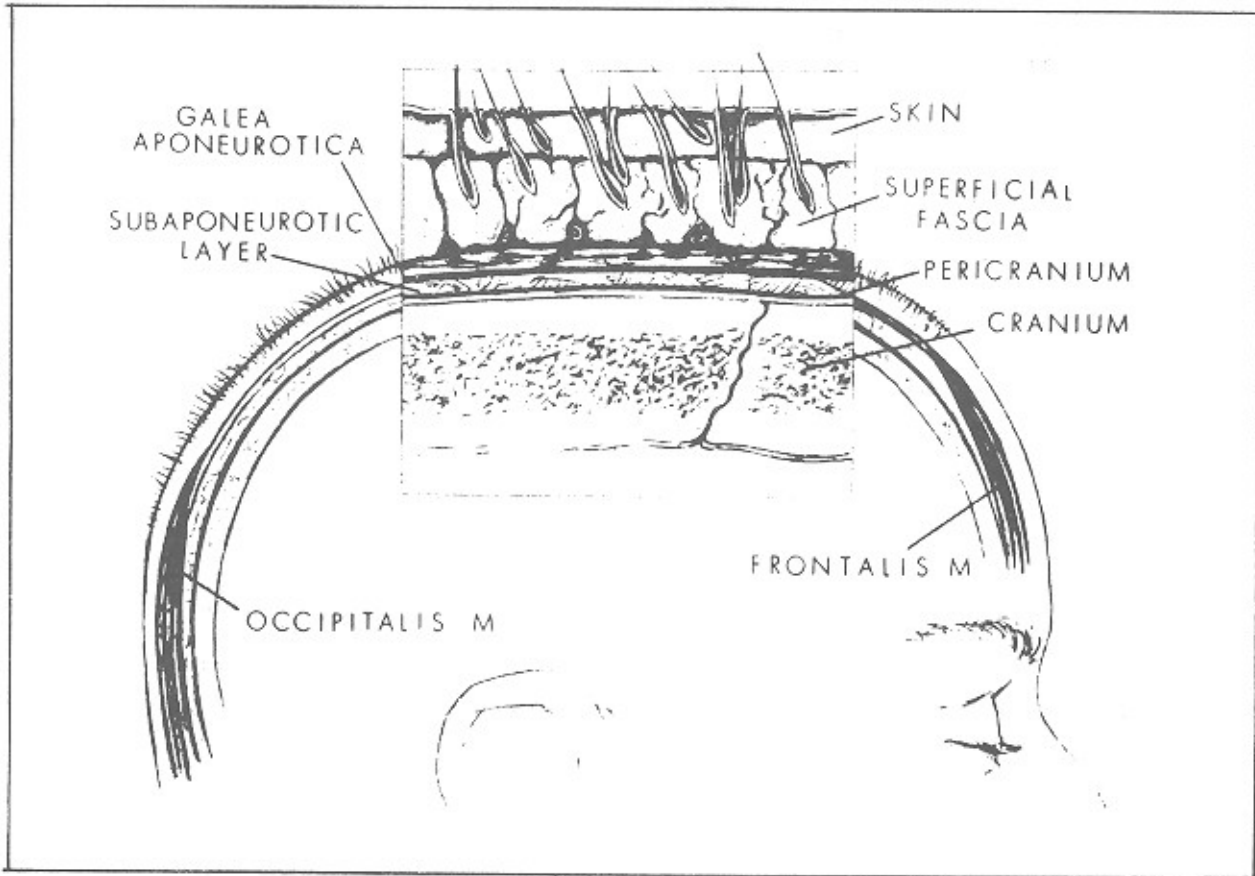
ضایعات حتی "زخم بستر" از اتساع کننده های نسجی استفاده

می نمایند.

آناتومی سر : سر دارای پنج لایه مشخص به شرح ذیل

می باشد (تصویر ۱):

۱- پوست : که ضخیم ترین پوست در بدن بوده و حاوی



(elastic membrane) می‌داند. این برداشت شاید از نظر آزمایشات *in vitro* درست باشد ولی درک صحیحی از نظر توانایی نسوج زنده در پاسخ به استرس‌های دینامیک و مکانیک در طول زمان نمی‌باشد. هنگامیکه غشائی کشیده می‌شود با گسترش و توسعه سطح آن ضخامتش نازکتر می‌شود. یکی از فرضیه‌های اولیه در رابطه با اتساع نسج بیانگر این مطلب بوده که چنین پدیده مشابهی در پوست اتفاق می‌افتد. عقیده و نظر دیگر این‌که پوست و احتمالاً سایر نسوج دارای یک توانایی ذاتی و بالقوه بوده که قادرند در برابر تحریکات غیر آرنی واکنش نشان داده و با افزایش فعالیت میتوزی، ضخامت خود را حفظ نمایند. از جمله این حالات و تحریکات، حاملگی، چاقی، تئوپلاسم‌ها و رشد طبیعی اسکلتال می‌باشد.

ضخامت اپیدرم به میزان قابل توجهی بعد از درون کاشتن اتساع‌کننده نسج بیشتر شده است. ازدیاد ضخامت اپیدرم هیچگونه رابطه‌ای با زمان اتساع، حجم متسع شده، محل اتساع و سن بیمار ندارد. واکنش اپیدرم بعد از قرار دادن اتساع‌کننده معمولاً فوری بوده و به میزان قابل توجهی فعالیت میتوزی سلول‌های اپیدرم افزایش یافته و این اضافه ضخامت بوضوح در طبقه خاردار مشاهده شده است. طبقه بازال نیز در بعضی از قسمتهای پوست متسع شده چند ردیف می‌شود.

درم برخلاف اپیدرم بعد از درون کاشتن اتساع‌کننده نسج نازک می‌شود و رابطه‌ای بین ضخامت درم و میزان اتساع و محل آن ندارد. در درم متسع شده فیبرهای الاستیک ضخیم تر و بلندتر شده و در بعضی جاها بصورت دسته‌ای و خوشه‌ای در می‌آید. در پوست‌های متسع شده، فیبروبلاست‌های فعال با منابع بزرگ رتیکولوم آندوپلاستیک بیشتر از حالت طبیعی مشاهده می‌شوند.

ضمائم پوستی مانند غدد عرق و غدد سباسه و فولیکول‌های مو، هیچگونه تغییری در خلال دوره اتساع نشان نمی‌دهند.

در اطراف درون کاشته کپسولی ایجاد می‌شود. ضخامت این کپسول متفاوت است و حداکثر ضخامت آن دو ماه تا دو ماه و نیم بعد از قرارداد اتساع‌کننده ظاهر می‌شود. در بافت شناسی سه منطقه در کپسول قابل تمیز است:

منطقه داخلی: نزدیکترین قسمت به اتساع‌کننده نسج بوده و شامل مجموعه‌ای از فیبریل‌ها و لایه‌ای از سلول‌های ماکروفاژ بصورت نرده‌ای کشیده شده می‌باشد. ضخامت این طبقه متفاوت بوده و در بعضی نازک و در برخی بسیار ضخیم بوده و دارای سلول‌های ماکروفاژ و لکوسیت‌های پلی

قبل از قرار دادن اتساع‌کننده، حفره ایجاد شده با سرم فیزیولوژی خوب شستشو می‌شود و از نظر خونریزی کنترل می‌گردد. کمی دورتر در حواشی حفره ایجاد شده، مجرای باریکی برای قرار دادن تکمه و کانول اتساع‌کننده می‌سازیم. سپس اتساع‌کننده را در محل خود قرار داده و کانول مربوطه را نیز در مجرای آبه شده جای می‌دهیم. لبه‌های زخم با نخ ابریشم چهار صفر یا نخ نایلون چهار صفر دوخته می‌شود. گاهی می‌توان دو یا چند اتساع‌کننده را نزدیک یکدیگر در زیر پوست قرار داد.

تجویز آنتی بیوتیک بمدت حداقل چهار روز بعد از عمل لازم است.

پانسمان روی زخم در مسیر خط بخیه کم فشار می‌باشد. و بخیه‌ها بین ۱۵-۱۰ روز بعد از عمل برداشته می‌شوند.

تزریقات: برخی از جراحان تزریقات داخل اتساع‌کننده را از همان روز عمل شروع می‌کنند، بطوریکه در هنگام عمل چند سانتی متر مکعب سرم فیزیولوژی از راه تکمه کانول داخل درون کاشته وارد می‌کنند، ولی ما ترجیح می‌دهیم از یک ماه بعد از عمل، تزریقات را شروع کنیم و بدین ترتیب زمانی تزریقات آغاز می‌شود که لبه‌های زخم کاملاً جوش خورده و شانس باز شدن نداشته باشند.

تزریقات در فواصل ۱۰-۷ روز از یکدیگر و هر بار باندازه ۳۰-۱۰۰ سرم فیزیولوژی با سوزن نمرة ۲۳ و با رعایت ضد عفونی کامل انجام می‌شوند.

تاریخ و مقدار هر تزریق را یاد داشت می‌کنیم تا به حجم تعیین شده برسیم. از آن به بعد تزریقات را متوقف می‌کنیم و ۱۰-۷ روز بعد از آخرین تزریق بشرطی که کوچکترین التهاب و با عفونتی اتفاق نیفتاده باشد، مرحله دوم عمل را انجام می‌دهیم. مرحله دوم عمل: خط برش قبلی را باز می‌کنیم تا به اتساع‌کننده نسج برسیم و آنرا خارج می‌کنیم. بعد از خروج آن پوست وسیع شده را به جلو کشیده و پس از آماده کردن محل گیرنده فلاپ پوستی را در جای تعیین شده بجای پوست بدون مویز می‌کنیم. لبه‌های زخم در دو طبقه بخیه می‌شوند. باید توجه داشت که از کشش زیاد و بی‌مورد اجتناب شود و معمولاً درن کوچک و ظریفی در محل دهنده فلاپ می‌گذاریم و با یک برش کوچک جداگانه‌ای از آنجا خارج می‌کنیم. روز بعد درن را بیرون می‌آوریم. بخیه‌ها معمولاً بعد از ۱۰-۱۲ روز برداشته می‌شوند.

مشاهدات واکنش بافتی: مهندسین بیولوژیک غالباً پوست را یک پرده الاستیک انیزوتروپیک (anisotropic)

مرفونوکلتر، لنتوسیت ها، اتوزینوفیل ها و گاهی سلول های ژانت می باشد.

منطقه مرکزی: این منطقه از لایه ای فیبری یا فیبروبلاست های بلند و میوفیبروبلاست ها درست شده که بصورت متراکم و موازی و هم جهت با سطح درون کاشته شکل گرفته اند. غالب فیبروبلاست ها دارای رشته های کلاژنی بین سلولی بوده که توسط ماده ای پرده مانند و موج احاطه شده اند. منطقه خارجی: از لایه عروقی مشخص بارگهای خونی متسع شده و رگهای تازه تشکیل شده، در بعضی از قسمتهای لایه عروقی رشته های الاستیک بسیار ضخیم و بلند دیده می شوند که غالباً فقط در این منطقه کپسول وجود دارد.

بیماران: در دو سال گذشته بیش از ۱۴ مورد در بخش خصوصی و بخش جراحی ترمیمی بیمارستان امام خمینی تحت عمل جراحی قرار گرفته اند. از این عده فقط در سه مورد عمل جراحی بدون نتیجه بوده است و قسمت اعظم آنها آلوپسی های ناشی از سوختگی بوده است. برای نمونه سه مورد از ۱۴ مورد گزارش می گردد:

۱- خانم (ت - الف) ۲۰ ساله اسکار سوختگی ناحیه

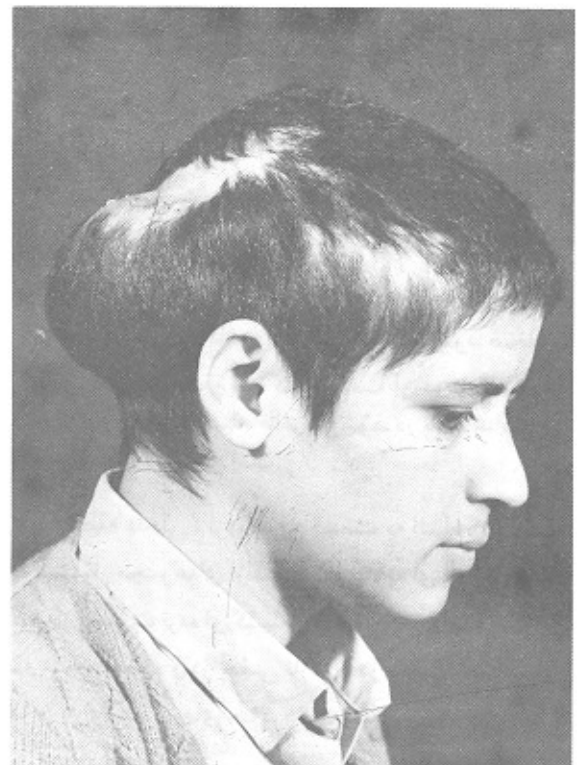
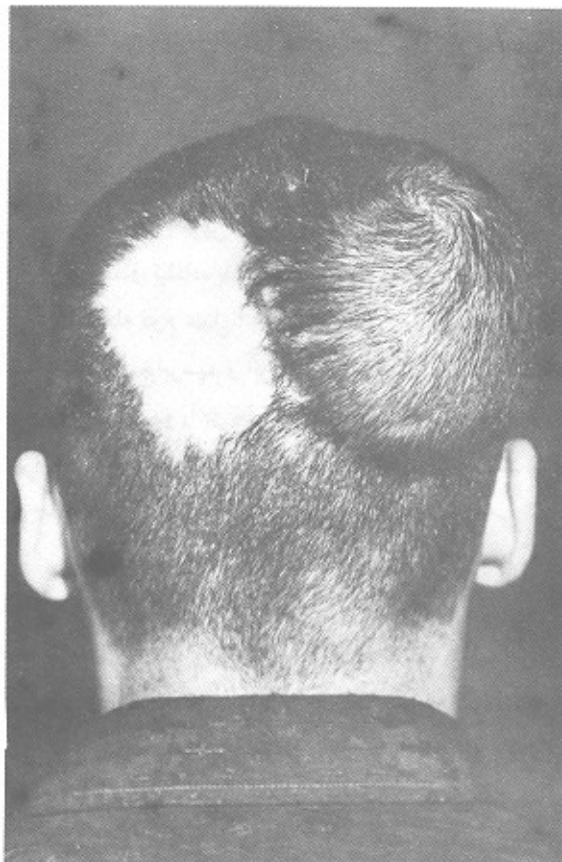
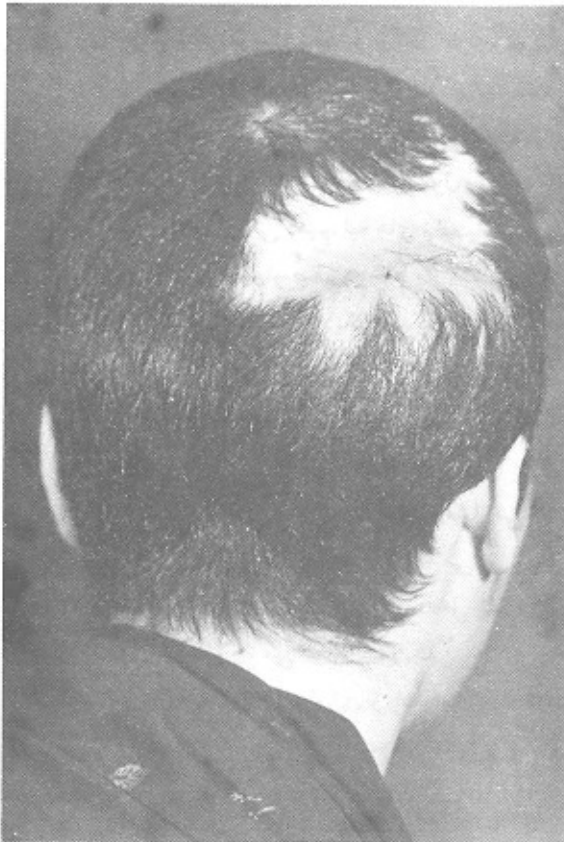
گبجگاهی و آهیانه (تصویرهای ۳ و ۴ و ۵).

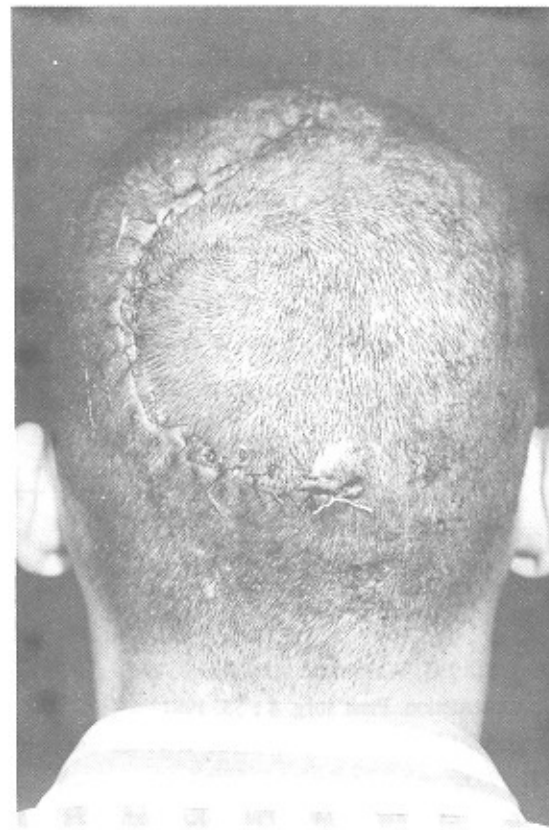
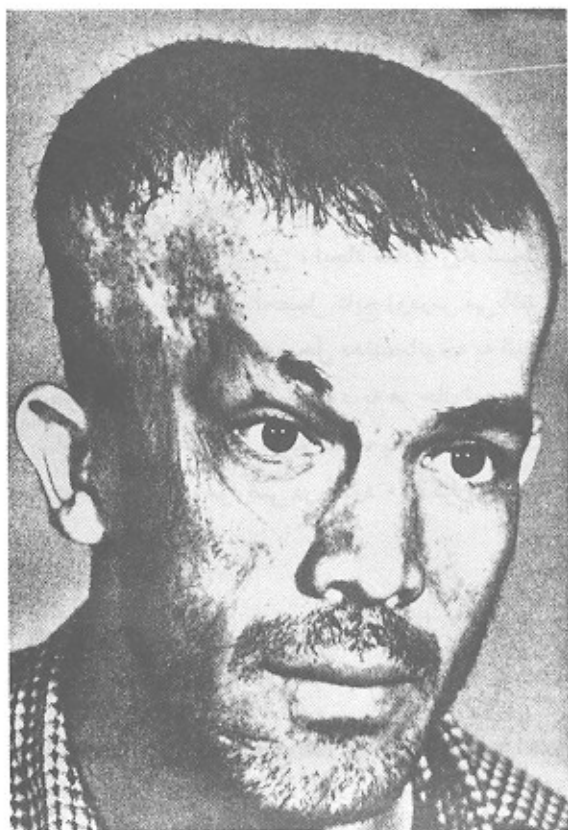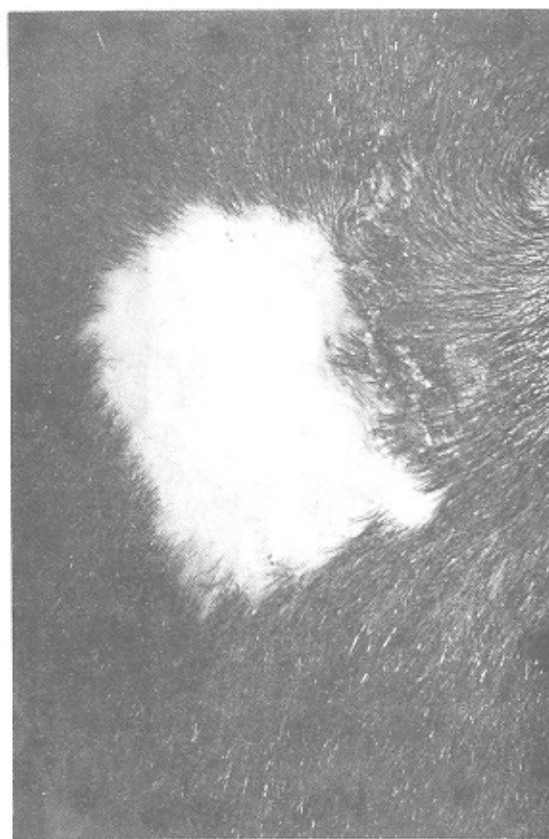
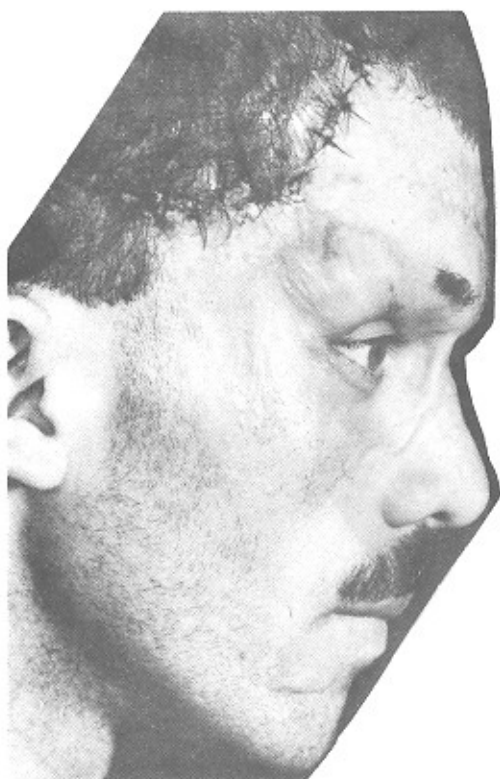۲- آقای (غ - الف) ۲۵ ساله اسکار بعد از برداشتن

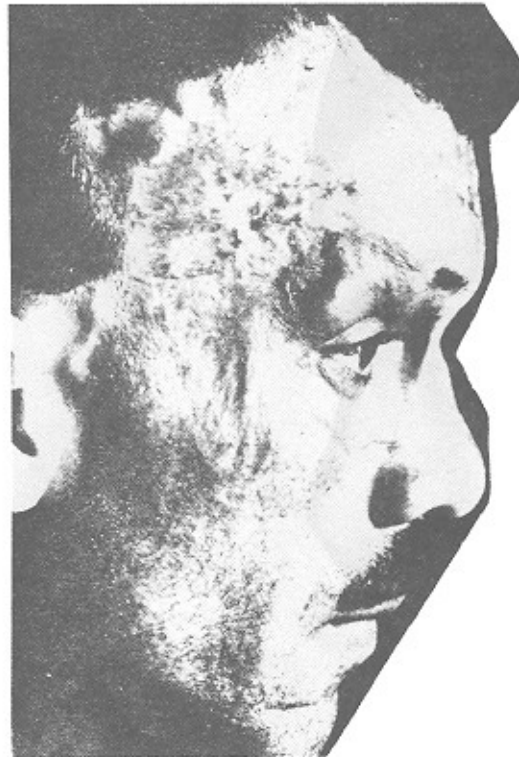
فیبروم توسط متخصص جراحی اعصاب (تصویرهای ۶ و ۷ و ۸).

۳- آقای (الف - ن) ۳۰ ساله اسکار سوختگی ناحیه

پیشانی و ابروی راست (تصویرهای ۹ و ۱۰ و ۱۱).







بحث و نتایج

هدف تمام جراحی های جایگزین مو ، ایجاد پوشش مناسب و دائمی همراه با فولیکول های مو می باشد. اتساع پوست مودار موجب ایجاد توسعه بافتی شده که از نظر قوام ، رنگ و وجود مو کاملاً مشابه پوست مجاور می باشد. با توجه به افزایش خون رسانی در خلال اتساع، استفاده هر گونه فلاپ عروقی پایه دار امکان پذیر است . مهمترین مزیت این روش ، ایجاد مقادیر زیاد نسج با کمترین تعداد عمل جراحی و تحویل نتایج زودرس می باشد . حس فلاپ پوستی حفظ شده و محل دهنده با توجه به اتساع پوست بطور کامل و اولیه بسته می شود. به هر حال این روش بظاهر ساده خالی از عوارض نبوده است، بطوریکه سازاکی Sasaki در اوایل کارش، عوارضی در حدود ۴۰٪ گزارش نموده

و با گذشت زمان و کسب تجربه این عوارض را به ۳٪ کاهش داده است . عواملی که این عوارض را به حداقل می رسانند، عبارتند از:

- ۱- انتخاب صحیح بیمار، بیماری که اختلاف تشخیصی دارد و با دستکاری بیجاوبی مورد ، باعث خروج و دفع درون کاشته می گردد.
- ۲- بهتر است که در نقش های متعاقب تروماهای حاد این روش بکار نرود، زیرا خطر قرار دادن یک جسم خارجی در نزدیک کانون آلوده مطرح است .
- ۳- به هیچوجه نباید در زیر اسکارها و رادیو درمیت ها و نواحی که اختلالات عروقی دارند، اتساع کننده نسج قرار داد.
- ۵- هنگامیکه می خواهیم مرحله دوم عمل را انجام دهیم، نایستی مواد آدرنالینه بکار بریم .

References

- 1) Argenta LC, Watanabe MJ, Grabb, WC et al : Soft tissue expanders in head and neck surgery : A new method of reconstruction. Plast surg. 4 : 55, 1981.
- 2) Argental LC, Watanbe, MJ, Grabb WC : the use of tissue expansion in head and neck reconstruction. Ann Plast surg. 11-31 1983.
- 3) Angenta LC, Markes MW, Pasyk, KA : advances in tissue expansion. Clin plast surg. 12- 159, 1985.
- 4) Argenta LC, Dingman, RO : Total reconstruction of aplasia cutis congenita in valving scalp, skull, and dura, plasto reconstr surg. 77R 650 , 1986.

- 5) Argenta LC : controlled tissue expansion in reconstruction surgery Br. J. plast surg. 37 : 520 - 527, 1984.
- 6) Ayses S : Hair transplantation for male pattern baldness anaesthetic considerations and current status. head neck surg. 7 : 272, 1985.
- 7) Bell ML : scalp reduction. Clin plast surg. 9 : 269, 1982.
- 8) Chang T.S., Jin Y - T : Application of tissue expansion in the treatment of post - born skin constructsures and alopecia Eur. J. plast. surg. 9 - 7 , 1986.
- 9) Fleming RW, wayer TG, short VS. long scalp flap in the treatment of male patten baldnes. Arch otolaryngol 107 : 403, 1981.
- 10) Grosman JAL, MC Qraw JB, Me Dougal HD, et al : Histopathology of human skin expansion. plast surg. fowm 7 : 85, 1985.
- 11) Juri J. : use of parieto - occipital flaps in the surgical treatment of baldness. Plast Reconstr surg. 55 : 456 , 1975
- 12) Juni , J. juni, C : temporo - parieto occipital flap for the treatment of baldness. clin. plast . surg. 9 : 241 , 1982.
- 13) Lee, P. squies CA, Bandach J : Enhancement of tissue expansion byu anticontractite agent. plast reconstr. surg. 76 : 605, 1985.
- 14) Leighton WD, Johnson ML, Friedfand JA : use of temporary soft tissue expander in post - traumatic a opecia. plast reconstr surg. 77 : 737 - 743 , 1986.
- 15) Leonadr AG, small Jo : tissue expansion in the treatment of Alopecia. Br. J. plast surg. 39 : 42 - 56, 1986.
- 16) manders EK, schender MJ Furgy JA, et al : soft tissue expansion: concepts and complications. plast reconstr. surg 74 : 493 ,1984.
- 17) Manders EK, Graham WP, schendess MJ, Davis TS : Skin expansion to elimin long scalp defects. Ann. plast surg 12 : 305, 1984.
- 18) Nards from REA, Devine JW : scalp stretching with a tissue expander for closure of scalp defects. plast reconstr. surg. 75 : 578, 1985.
- 19) Pasyk KA, Austad ED, Me Clatchey KD, et al : Electron Microscopic evaluation of guinea pig skin and soft tissues expanded with a self - inflating silicone implant plast reconstr surg 70 : 37 , 1982.
- 20) Radvan C: tissue expansion in soft tissue reconstruction plast. reconstr. surg. 77 : 133 , 1986.
- 21) thobtib JW, Marks MW, Adson M, et al : Burn scar management : the role of tissue expansion. plast surg. forum 9 : 227 , 1986.
- 22) Versaci Ad : soft tissue expansion in reconstructive surgery. university of michigan medical school postgraduate course nov. 1982.