

پنوماتوزیس روده

Pneumatosis cystoides intestinalis (PCI)

دکتر رضا شمس

مقدمه:

فوق العاده حجیم مشاهده می‌گردد (عکس شماره ۳) در حدود ۸ ماه پیش از این مرتبه بستری شدن به علت تومور بال خاصره‌ای راست تحت عمل جراحی قرار گرفته است که گزارش آسیب‌شناسی آن Osteochondroma بوده است - آندوسکوپی قسمت فوقانی دستگاه گوارش نیز انجام گردیده است که استنوز پیلور پیشرفته - که احتیاج به عمل جراحی دارد - گزارش شده است بیمار با تشخیص استنوز پیلور تحت عمل جراحی قرار می‌گیرد. شکم در خط وسط بالای ناف با شکاف طولی باز میشود. معده فوق العاده بزرگ بطوریکه قسمت اعظم جفنه شکمی را اشغال نموده است. (عکس شماره ۴) از ۴۰ سانتی متری ابتدای ژژونوم تا مجاور دریچه ایلئوسکال انباشته‌ای از کپست های و حباب های پر از گاز در محیط و اطراف روده به وفور دیده میشود بطوریکه تمام روده کوچک نمای اسفنجی پیدا نموده است (عکس شماره ۵-۶) که بدون هیچ اسپه‌می تشخیص PCI داده میشود - در سایر احشای داخل شکم عارضه دیگری مشاهده نمیشود. جهت استنوز پیلور بیمار Truncal vagutony و گاستروژونوستومی انجام می‌گیرد و چند عدد از کیست ها جهت بیوسی برداشته میشود که گزارش آسیب‌شناسی آن (gas cyt) pneumatosis

پنوماتوزیس روده، عارضه نسبتاً نادری است که استیولوژی آن هنوز مشخص نگردیده است و معمولاً در موقع اعمال جراحی دیگری که در شکم انجام می‌گیرد مشخص میشود. اخیراً گزارشاتی بیشتر از پنوماتوزیس روده در کولون منتشر گردیده است، بیماری که گزارش می‌شود به علت استنوز پیلور تحت عمل جراحی قرار می‌گیرد که در وی پنوماتوزیس روده تشخیص داده میشود. در این مقاله بررسی نسبتاً "دقیقی" از پنوماتوزیس روده به عمل آمده است.

آقای ع - خ به علت درد شکم، لاغری - استفراغ‌های فراوان با تشخیص استنوز پیشرفته پیلور جهت عمل جراحی در بیمارستان بستری می‌گردد.

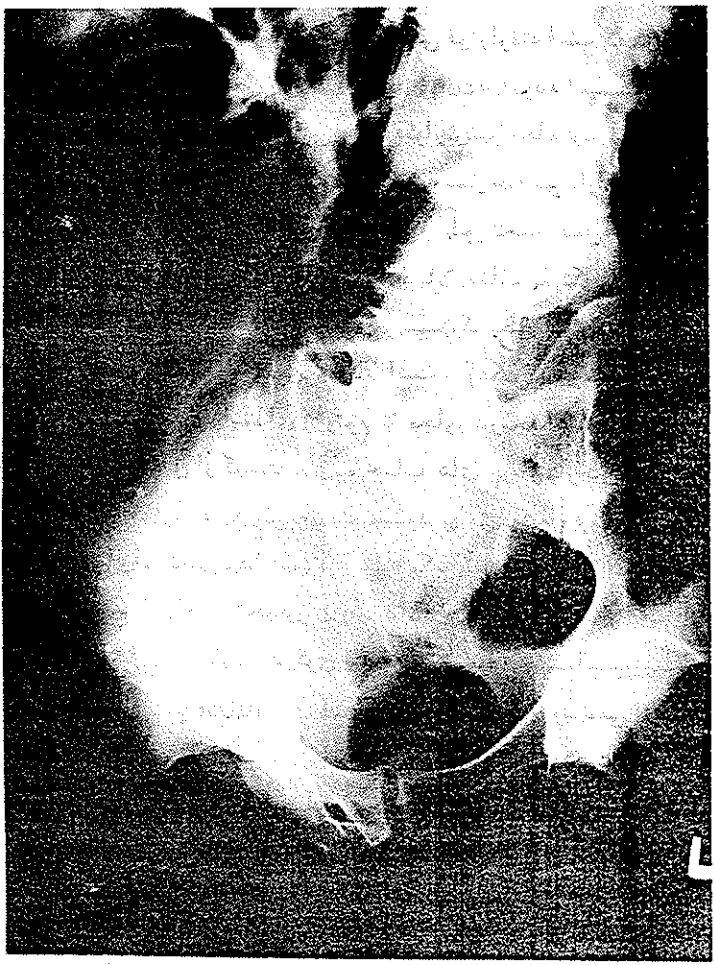
بیمار مردی است ۳۲ ساله فوق العاده لاغر - که به اسکولیوز ستون فقرات پشتی (عکس شماره یک) و آمفییزم ریه (عکس شماره ۲) نیز مبتلا می‌باشد. بنا به گفته خودش از ده سال پیش زخم داوژدهه داشته است که تحت درمان طبی بوده است. در این اواخر درد شکم مداوم گردیده و استفراغ‌های شدید پس از خوردن غذا وجود دارد. در حدود ۱۰ کیلوگرم اخیراً لاغر شده است. در رادیوگرافی قسمت فوقانی دستگاه گوارش استنوز پیشرفته پیلور با معده ای



عکس شماره یک:

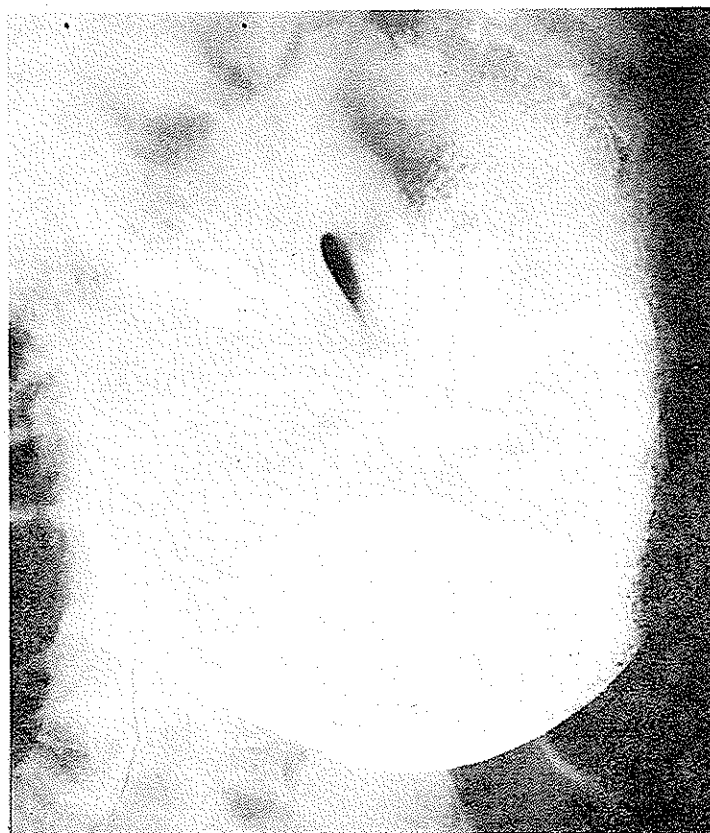اسکولیوز پیشرفته ستون فقرات لومبوساکره را نشان می‌دهد.

در این تصویر، تغییرات در ستون فقرات در ناحیه لومبوساکره دیده می‌شود که با اسکولیوز پیشرفته مرتبط است. این یافته‌ها می‌تواند در تشخیص افتراقی با سایر علل علائم مشابه کمک کند.

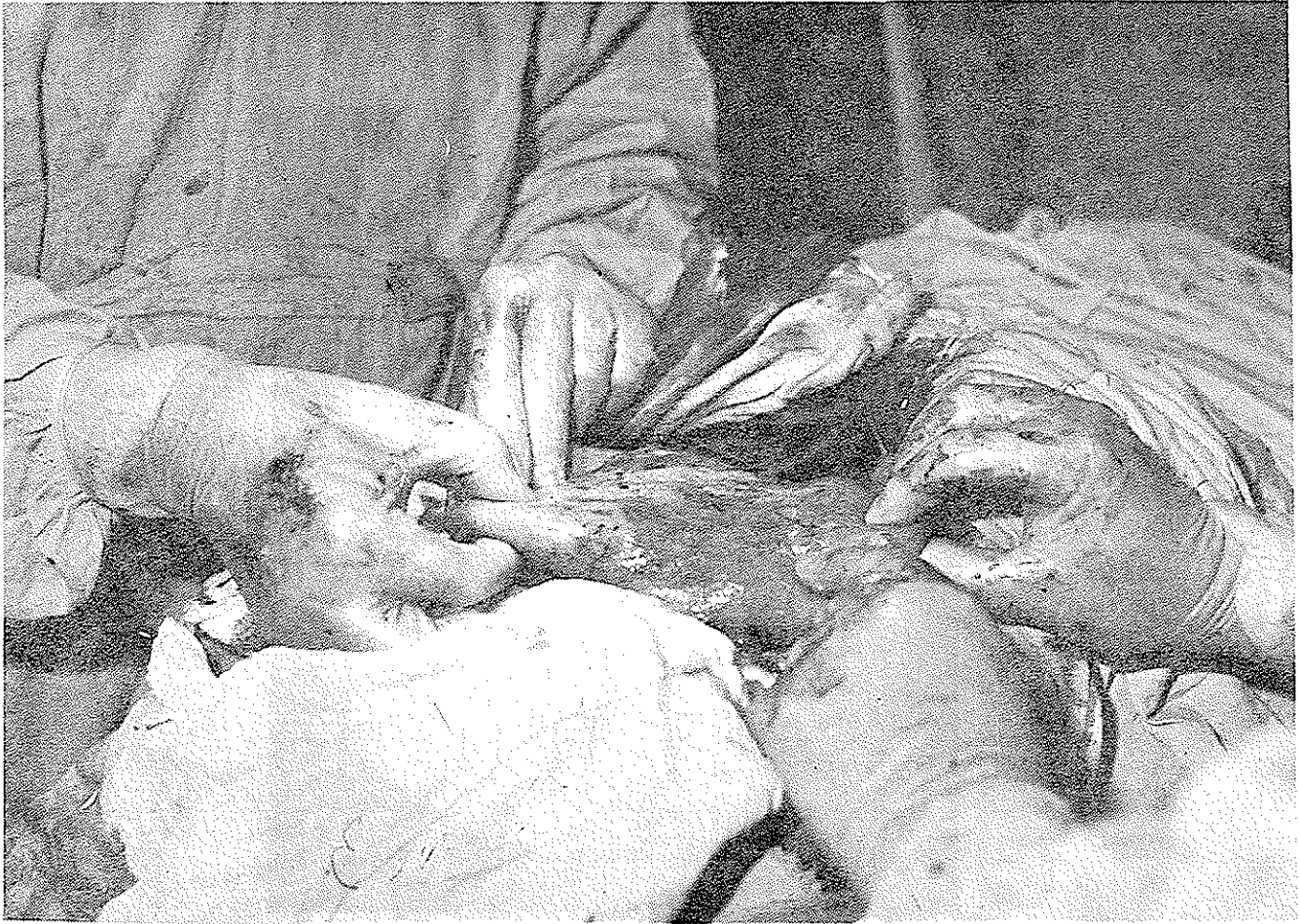


عکس شماره دو:

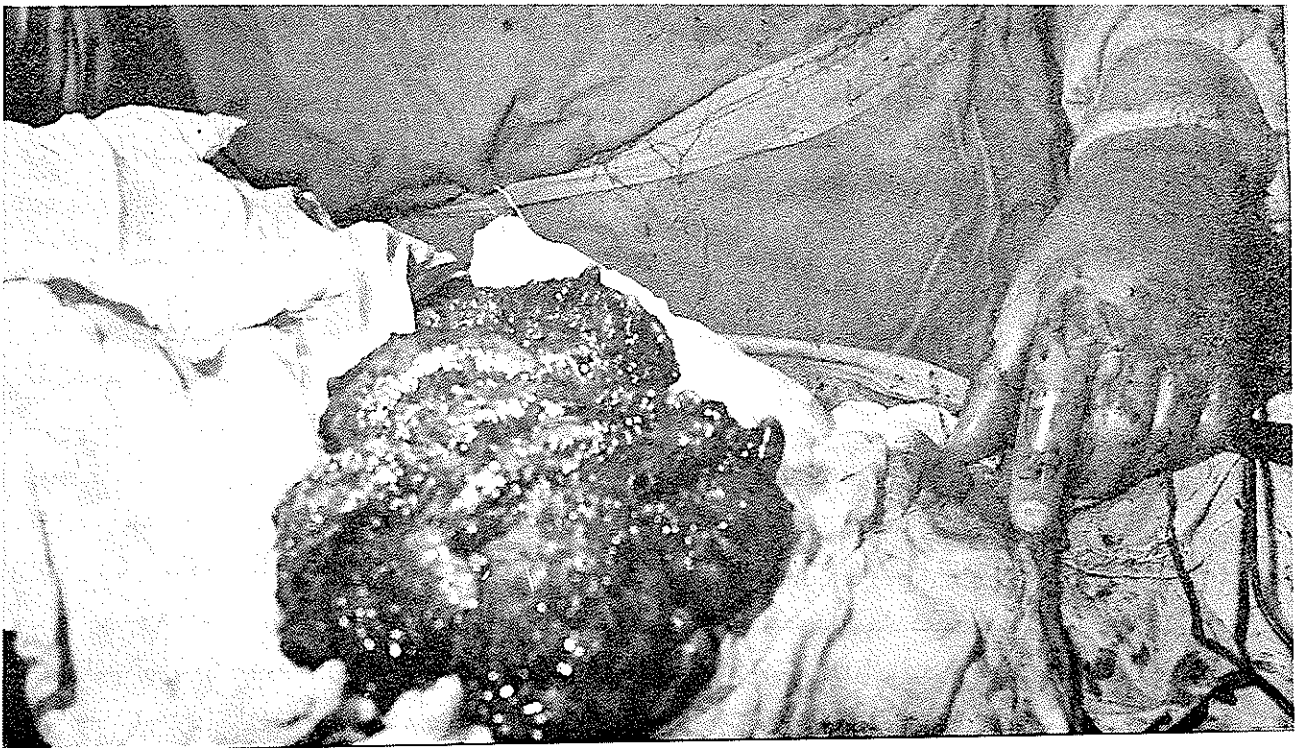
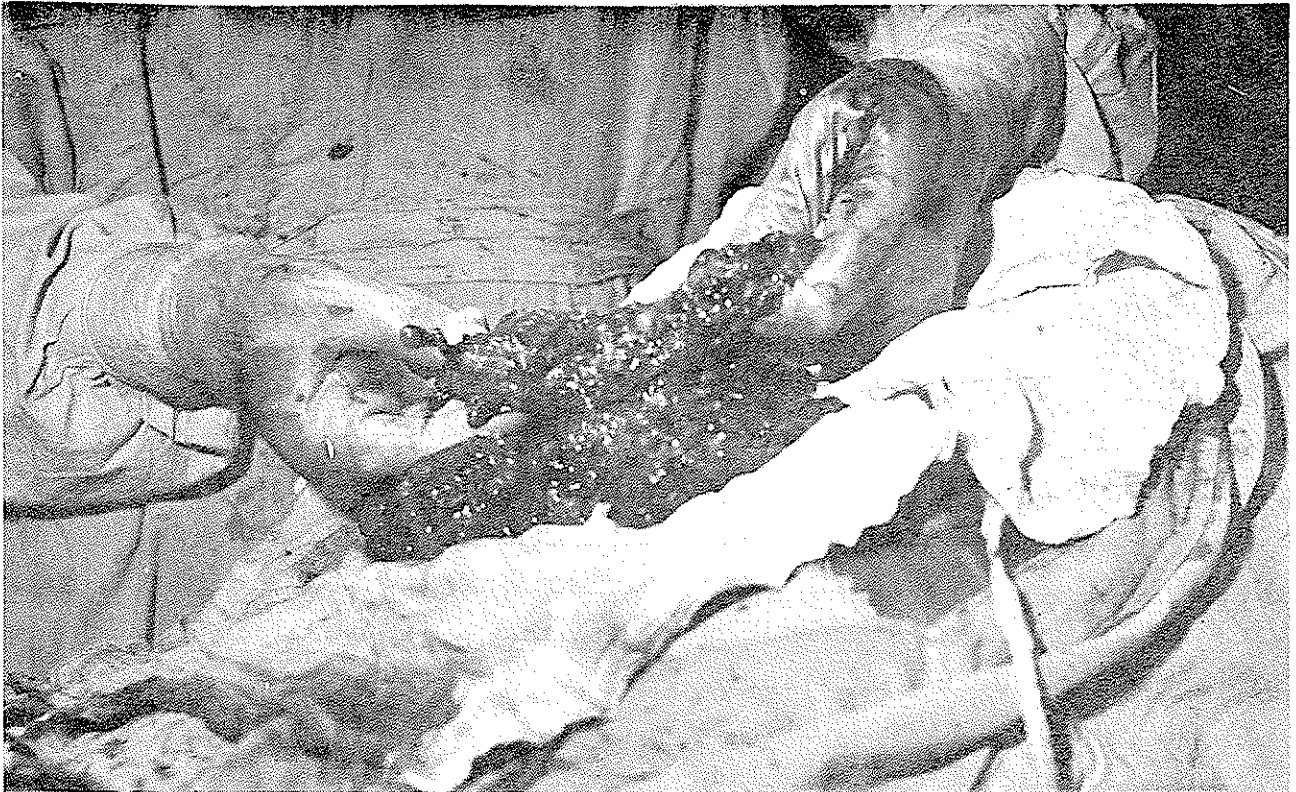آمفیژم ریه را نشان می‌دهد. قابل توجه تجمع چند حلقه روده بین دیاфраگم و کبد می‌باشد (علامت di).



عکس شماره سه: معده فوق العاده حجیم با استنوز پیشرفته پیلور را نشان می‌دهد.



عکس شماره ۴: جدار شکم در خط وسط بالای ناف باز شده است معده فوق العاده بزرگ بطوریکه به خارج از شکاف محل عمل آورده شده است و بزرگی آن را کاملاً نشان می‌دهد.



عکس شماره ۵ و ۶؛ تقریباً "تمام روده" کوچک را نشان می‌دهد که در سرتاسر آن حبابهای پر از گاز به اندازه‌های مختلف وجود دارد و، نمای روده نمای اسفنجی می‌باشد .

می‌باشد (۱۱-۱۳) در اطفال بیشتر در سیاه پوستان و نوزادان دیده می‌شود.

PCI به دودسته طبقه بندی می‌شود. ۱- آیدئوپنوماتیک یا اولیه که بیماری دیگری در دستگاه گوارش و دستگاه تنفسی همراه آن وجود ندارد و ۱۵ درصد این عارضه را شامل می‌شود

اغلب در بزرگسالان بوده و محل آن بیشتر در کولون چپ می‌باشد.

۲- در این گروه PCI همراه با بیماریهای دیگری در دستگاه گوارش و یا دستگاه تنفسی می‌باشد. بیماریهای دستگاه گوارش که همراه PCI است عبارتند از: استنوز پیلور اولسر معده (۱۴-) آنتریت سلی - آپاندیسیت (۱) - بیماریهای التهابی روده (IBD) و آنتریت رژیونال (کرون) (۱۲) انسداد روده - تنگی مری - پارازیت روده‌ای ولوولوس سیگموئید (۶-۸-۱۴) آناستوموز روده کوچک (۳-۱۰) انسداد عروق مزانتر و اختلالات کولازن روده‌ای شبیه فیبروکیستیک پانکراس. بیماریهای دستگاه تنفسی که در این گروه ممکن است همراه PCI باشد عبارتند از: بیماریهای انسدادی ریه - آسم - ضایعات Bullous ریه - آمفیزم و فیروز ریه. اخیراً "گزارشات بیشتری از PCI پس از سیگموئیدوسکوپی به علت پارگی مخاط کولون منتشر شده است، ۸۵ درصد PCI از گروه دوم می‌باشد.

اتیولوژی و پاتوژنی - هنوز دلیل روشنی برای بیان نشده است. سه مکانیسم برای ایجاد آن ذکر کرده‌اند - ۱- نکوپلاستیک ۲- باکتریائی ۳- مکانیکی. مکانیسم نکوپلاستیک به علت عدم دلیل قانع کننده رد می‌شود، تئوری باکتریائی را در غیر از اطفال و نوزادان نمی‌توان آنرا ثابت کرد. در بزرگسالان مکانیسم باکتریائی کنار گذاشته می‌شود چونکه در مواردیکه پنوموپریتون Pneuopritoneum به علت تراکیدگی خودبخود این کیست ها ایجاد شده باشد و در رادیوگرافی هوای زیر دیافراگم نیز آنرا تأیید کند هیچ نوع، تحریک عفونی صفاق دیده نمی‌شود.

بالا رفتن فشار داخل قفسه صدری را در خیلی از موارد عامل این کیست ها می‌دانند. پارگی آلتولها، در بیماریهای ریوی و یا به علت استفراغ های فراوان، تئوری مکانیکی ایجاد این کیست ها را توجیه می‌نماید.

می‌باشد بیمار پس از ۱۰ روز با بهبودی بیمارستان را ترک نموده و شش ماه پس از جراحی افزایش وزنی باندازه ۱۲ کیلو دارد و اکنون نیز هیچگونه ناراحتی

از دستگاه گوارش را بیان نمی‌نماید.

عارضه نسبتاً " نادری است که باکیست‌های محتوی گاز، که در قسمتی از دستگاه گوارش ممکن است وجود داشته باشد، مشخص می‌گردد. در بزرگسالان عارضه‌ای خوش خیم بوده. و پیش آگهی آن بستگی دارد به بیماریهای دیگری که در دستگاه گوارش و یا دستگاه تنفس همراه این عارضه می‌باشد. در اطفال و نوزادان دارای پیش آگهی فوق العاده بدی می‌باشد و در اکثریت موارد در جریان آنتروکلیت‌های نکرزانت بروز می‌کند. این عارضه به اسامی مختلفی نام برده می‌شود.

gascyes of the intestine
peritoneal pneumatosis
intestinal emphysema
cystic lymphomatosis
Bullous emphysema
intestinal intramural gas

وبالآخره pneumatosis cystoides intestinalis تاریخچه و شیوع این عارضه در قرن هیجدهم بوسیله DuVernoy شرح داده شده است در ۱۸۷۶ اولین مورد آن در انسان در اتوئوسی توسط Jenner و John hunter گزارش گردیده است. در ۱۸۸۹ Hahn اولین مورد آن را در انسان زنده مشاهده و منتشر کرده است.

در ۱۹۰۸ finney اولین مورد در آمریکا گزارش نموده است و تاکنون حدود هزار مورد آن در لیتراتور جمع آوری شده است (۲-۱۱). اغلب در مردان بزرگسال دیده می‌شود و نسبت مردان به زنان ۳/۵ به یک می‌باشد. در مردان بین سنین ۳۰ سالگی تا ۵۰ سالگی و در زنان در دهه ششم زندگی دیده می‌شود. بنا به گزارش smith و welter سن متوسط نوزادان مبتلا به PCI ۱۲/۷ هفته پس از تولد

نمی‌باشد.

خونریزی شدید دستگاه گوارش به علت PCI نیز گزارش شده است. علائم بالینی مختلفی ممکن است در نتیجه ضایعات و بیماریهای دیگری که همراه PCI است تظاهر نماید. خیلی از بیماران از انسداد مزمن ریه (آمفیزم - آسم مزمن - برونشیت مزمن و آتلکتازی) رنج می‌برند. در این گونه بیماران استفاده از اسپرهای تنفسی (Nebulizer) ممکن است همراه با درد شکم، کرامپ شکمی، نفخ، بیبوست و همترا چیزیا باشد. بنابراین بایستی دانست که این کیست‌ها علائم بالینی خاصی را بوجود نمی‌آورند مگر آنکه انسداد روده (۱۰) و یا پیچش روده‌ها و ولولوس (۶-۸-۱۴) بوجود آورند. اختلالات جذب مواد غذایی را نیز به PCI نسبت داده‌اند (۱۷).

علائم فیزیکی: علائم شکمی خاصی ممکن است در این عارضه نمایان نباشد. امکان دارد حساسیت مختصری در ناحیه شکم وجود داشته باشد. بندرت توده‌های کیستی حساس نسبتاً "مقاوم در جدار شکم لمس می‌گردد. در ساک فتق‌های جدار شکم امکان لمس این کیست‌ها وجود دارد (۳).
تشخیصی: گاهی این عارضه تنها در موقع عمل جراحی که به دلیل دیگری انجام گرفته و یا در هنگام اتوپسی مشخص می‌شود - ممکن است با توجه به علائم رادیوگرافی و یا توسط سیگموئیدوسکوپی و یا کولونوسکوپی این عارضه را تشخیص داد. البته در اغلب موارد فرد مبتلا آنقدر بیمار بنظر نمی‌رسد که درخواست رادیوگرافی و یا آندوسکوپی شود.

علائم رادیوگرافی - رادیوگرافی ممکن است توده‌های رادیولوسنت در اطراف ستون فقرات و در محیط روده‌ها را نشان دهد. (۷-۸) در رادیوگرافی ساده شکم I.V.P. - باریوم انما ترانزیت روده کوچک که به دلایل دیگری درخواست شده است ممکن است این علائم دیده شوند. در رادیوگرافی دیده شود. (۷) در رادیوگرافی روده‌ها امکان دارد تمام جدار روده از باریوم پر نشده و Filling Defect های در روده‌ها دیده می‌شوند. (۷-۸) گاهی این تصاویر با پولیپ‌های روده‌ای مشتبه می‌گردد. اگر پنوموپریتون بدون دلیل واضحی از قبیل پرفوراسیون و یا پریتونیت ظاهر شود بایستی در تشخیص افتراقی آن PCI مطرح گردد. گاز در سیستم وریدی باب در یک مورد PCI در فرد مسنی گزارش شده است.

هوایی که در محل پارگی الوتولها خارج می‌شود ایجاد پنومودیاستن فشاری نموده و این هوا همراه با فشار به قسمت تحتانی در اطراف آئورت در فضای خلف صفاقی وارد می‌شود و از آنجا به اطراف عروق روده‌ها نفوذ کرده و کیست‌های اطراف روده را به وجود می‌آورد.
پاتولوژی: در ماکروسکوپی PCI شبیه خوشه‌هایی از حباب‌ها در زیر سرور دیده می‌شود. نمای روده در این حالت نمای اسفنجی می‌باشد. اندازه حبابها از چند میلیمتر تا چند سانتی متر می‌رسد. ممکن است این کیست‌ها بصورت تک تک و یا انباشته‌ای از کیست‌ها در اطراف روده باشند. جدار کیست‌ها نازک و خیلی شکننده می‌باشد. کیست‌ها ممکن است خود بخود پاره شده و پنوموپریتون را ایجاد نمایند (۸-۱۲) - هیچ زمانی گاز محتوی یک کیست داخل کیست دیگری نمی‌شود. امکان دارد کیست‌ها در معده - دوازدهه - روده کوچک - کولون - رکتوم - لیگامان گاستروپاتیک - در محل اتصال مزانتریه روده کوچک - مزوکولون - چادرینه بزرگ و بالاخره در صفاق جدار و صفاق ناحیه زیردیافرام دیده شوند. در استوزپیلورکیست‌ها در روده کوچک دیده می‌شوند (بیمار گزارش شده). در فرم ایدیوپاتیک و یا آنتی‌آنتی‌کام همراه با اختلالات تنفسی هستند کیست‌ها بیشتر در اطراف ناحیه ایلئوسکال وجود دارند. پس از سیگموئیداسکوپی اگر PCI ایجاد شود در کولون چپ بروز می‌کند. در اطفال که ثانویه به آنتروکولیت نکرروزانت می‌باشد PCI در ایلئون و کولون پیدا می‌شود. پرفوراسیون و پریتونیت در PCI اطفال برخلاف بزرگسالان فراوان است. از نظر بافت‌شناسی مسئله اختصاصی ندارد. محتویات کیست‌ها به نسبت‌های متفاوت ازت - CO₂ - هیدروژن و حتی اکسیژن می‌باشد. هیدروژنی که در آنها یافت می‌شود احتمالاً از منشاء باکتریهای روده‌ای می‌باشد.

بالینی مشخصه‌ای برای PCI وجود ندارد (۱۵) در سیر بالینی ممکن است اختلالاتی در دستگاه گوارش تظاهر نماید. اسهال برای چند روز یا چند هفته وجود داشته باشد. مدفوع بیمار شل و روزانه گاهی بین ۸ تا ۱۰ مرتبه اجابت مزاج دارند. (۴-۱۵) گاهی بیبوست همراه با کرامپ‌های شکمی و کم شدن قطر مدفوع گزارش شده است (۸-۱۵). همتا توچیزانیز معمول

این روش درمانی می‌توان از رادیوگرافی ساده شکم بطور مکرر استفاده کرد و در PCI کولون از سیگموئیدسکوپی بهره گرفت. از بین رفتن PCI پس از تنفس در چادر اکسیژن به مدت شش روز گزارش شده است. درمان با ماسک اکسیژن نیز نتایج درمانی خوبی داشته است، عدم استفاده از اسپرهای تنفسی در درمان آسم باعث از بین رفتن PCI شده است.

درمان جراحی در مواردیکه عوارض به علت PCI پیدا شده باشد اندیکاسیون دارد. اگر انسداد روده به علت PCI باشد و عارضه در قسمت محدودی از روده باشد رزکسیون روده انجام می‌گیرد (۱۶) در PCI کولون به ندرت احتیاج به رزکسیون پیدا میشود مگر اینکه تشخیص افتراقی این عارضه از پولی پوزیس Polyposis کولون و یاتومورهای بدخیم مشکل باشد. در ولولوس کولون سیگموئید به علت PCI رزکسیون لازم می‌باشد، (۳-۸) PCI رکتوم با برداشتن موضعی این کیست ها بهبودی می‌یابد.

پیش آگهی: پیش آگهی PCI بزرگسالان معمولاً "خوب است ولی عمدتاً" پیش آگهی به بیماریهای که همراه این عارضه می‌باشد بستگی تام دارد. PCI اطفال و نوزادان دارای پیش آگهی خوبی نمی‌باشد (۱۳) مدت زمان زنده ماندن نوزادان پس از ابتلا به PCI و آنتروکولیت نکروزانت که همراه آن است بسیار کوتاه می‌باشد.

خلاصه: شرح حال بیماری که مبتلا به PCI بوده است و به علت استنوز پیشرفته پیلور تحت عمل جراحی قرار گرفته است گزارش گردید. از نظر اینکه گاهگاهی در جریان اعمال مختلف جراحی شکم به این عارضه برخورد میشود و اخیراً " PCI کولون چه اولیه و چه پس از سیگموئیدسکوپی و کولونوسکوپی کم و بیش دیده میشود و در مجلات پزشکی فارسی تاکنون (تأحدی که اینجانب اطلاع دارد) گزارشی منتشر نگردیده است PCI با توجه منابع مختلف بطور مکرر مورد بررسی قرار گرفت.

تشخیص بوسیله رادیوگرافی در PCI روده کوچک خیلی مشکل تر از PCI کولون می‌باشد. در روده کوچک ممکن است تصاویر چند حلقه روده بین کبک و دیافراگم دیده شود. (علامت Chilaidi) این علامت در بیماری که گزارش گردیده است وجود داشت. (عکس شماره ۲) تصاویر رادیوگرافی در PCI با تصاویر رادیوگرافی سایر کیست‌های داخل شکمی، گاستریت‌های آمفیژماتو، پولیپ‌های روده‌ای و کارسینوم‌ها مورد افتراق بایستی قرار گیرد (۷-۱۶) در مواردیکه بیماریهای مزمن ریوی و سایر ضایعات دستگاه گوارش همراه PCI هستند. بایستی در رادیوگرافی به آنها نیز توجه داشت. در مواردیکه گمان به PCI کولون برده میشود بایستی سیگموئیدسکوپی و کولونوسکوپی انجام گیرد (۶-۸). عوارض: پارگی خودبخود کیست‌ها (که با هوای زیر دیافراگم تشخیص داده میشود) ایلئوس - انواژیناسیون - ولولوس (۶-۸-۱۴) انسداد ناقص یا کامل (۱۰) پرفوراسیون روده (۱۴) خونروی از روده‌ها ممکن است در اثر PCI بوجود آیند. PCI ممکن است همراه با آسیت شدید، لوسمی حاد و مزمن باشد، اختلالات شدید مواد غذایی که حتی باعث مرگ بیمار شده است در PCI گزارش گردیده است (۱۷).

درمان: کیست‌ها ممکن است خوب خود از بین بروند - در اکثریت موارد PCI درمان خاصی احتیاج پیدا نمی‌کند مگر درمان بیماریهایی که همراه آن باشد - در مواردیکه اسهال - کرامپ شکمی و بیوست در اثر این عارضه پیدا شود بایستی درمان علامتی انجام گیرد. درمان PCI با تنفس اکسیژن ۷۰ درصد اکنون بسیار مورد توجه می‌باشد - استنشاق اکسیژن ۷۰ درصد با فشار اتمسفریک به مدت نسبتاً طولانی باعث از بین رفتن کیست‌ها گردیده است (۹). این روش برای اولین بار در ۱۹۷۳ منتشر گردیده (۵-۹) و اکنون مورد توجه اکثریت پزشکان می‌باشد. البته عود بیماری با این روش درمانی نیز گزارش می‌گردد و بایستی در موارد عود بیماری درمان تکرار شود. البته به مسمومیت در پنوموپریتون به اثر استنشاق اکسیژن بایستی توجه داشت. ناگفته نماند که درمان با استنشاق اکسیژن در بیمارانی که انسداد تنفسی دارند بسیار مشکل می‌باشد. درمان با اکسیژن در تمام مدت شبانه روز بایستی ادامه داشته باشد و گاهگاهی ۲۰ دقیقه اکسیژن قطع گردد. جهت بررسی اثرات

REFEREWCES

- 1- Andrade s,wh : Intestinal Pneumatosis AM.J.PROCTOL 19 - 39 - 1968
- 2- Baers . Gail , K : pneumatosis cystoides Intestinalis.MEDKLIN 63-1731 - 1972
- 3- Bennett , RA . Bench, RH : confusion on pneumatosis cystoides intestinalis with strangulated hernia JAMA 223 - 920 1973
- 4- Broecher , BH , moore , EF, pneumopritoneum due to pneumatosis cystoides intestinalis in idiopatic mega colon. JAMA 237 - 1963 - 1977
- 5- Down , R.H. oxygen therapy for pneumatosis coli : BR .M.J 1- 493 - 1975
- 6- Ertkin , MG ,pneumatosis coli associated wigmoid Volvulus and colonoscopy : AM. GASTROENTROLOGY : 85 - 209 - 1976
- 7- Frimann - dahl : rontgen exanination in acute abdominal disease 3RD 1974
- 8- Gillon , J . holt , S : pneumatosis coliland Volvulus, Areport of 4 case. BR,J,SURG 66 - 802 1979
- 9- Gillon , J . tadessee,k : Breath hydrogen in pneumatosis intestinalis CUT 20-1008 - 1979
- 10-Jones , AW. cole, fm : Intestinal obstruction due to pneumatosis cystoides intestinalis POSTGRAT . MED,J 43 - 680 - 1967
- 11- Koss,le . abdominal gas cyst pneumatosis cystoides intistinorum Hominis and andlysis critical reveiue of the literature. ARCHPAHIOL 53 - 532 - D52
- 12- Reinhoff, wf :pneumatosis cystoides intestinalis and regional enterites. ANN/SURG 149 - 593 - 1959
- 13- Smith, bh . walter, lh : pneumatosis cystoides intestinalis. AM, J, clin. PATHOL - 48 - 455 - 1967
- 14- Smith , wg : anderson , mj,jr : pneumatosis cystoides intestinalis in volving. left portion of colon . GASTROENT ROLOGY 35 - 538 - 1958
- 15- Thamson , wg . gillespie : th clinical significance of pneumatosis cystoides intestinalis, BR. J.SURG 964 - 590 - 1977
- 16- Yao,ST - Vanecho,RM : Unusual Causes of Acute Abdomen. ARCH SURG 96- 296 1968
- 17- Yunieh, AM Fatal spure syndrom secondry to extensive pneumatosis cystoides intestinalis. GASTROENTROLOGY 35 - 212 - 1958