

"TRAUMATIC COMMON PRONEAL NERVE PALSY"

فلج عصب پرونتال در اثر ضربه و درمان آن بوسیله تاندون ترانسفر و گزارش ۱۰۸ بیمار

دکتر محمود معتمدی

مقدمه:

عصب Proneal nerve یکی از عصب های محیطی اندام تحتانی میباشد که بعلت وضعیت آناطومی مخصوص به خودی که دارد بیشتر در بعضی صدمات کارگری و یا تصادفات ماشینی قرار میگیرد، همچنین با بروز جنگهای جهانی و جنگهای منطقه ای هر روز بر تعداد آزدگی های این عصب افزوده میشود. چون این عصب دارای خصوصیات بافتی مخصوصی میباشد که با کوچکترین ضربه بزرگترین آزدگی در آن بوجود می آید.

بررسی آناطومیکی عصب پرونتال

عصب پرونتال یک قسمت از عصب سیاتیک ( شاخه خلفی) می باشد که از فیبرهای L5-L4-61-62 تشکیل شده است.

انیتولوژی:

ضربه هائیکه به ناحیه مهره های کمری خاجی وارد میشود و بناحیه مفصل ران و یا تنه استخوان ران و ناحیه زانو و اطراف آن و همچنین در نانوهاییکه از تنورهای زیر زمینی برای پختن نان استفاده میکنند که مجبور میشوند بنشینند و دو کف پای خود را به ناحیه کفل بگذارند و فشارهایی به آن

استادیار مجتمع بیمارستانی امام خمینی - گروه ارتوپدی

ناحیه ایجاد کنند و در شکستگی های سرگردن، استخوان نازک نی و حتی گچ گیری برای اندام تحتانی که صدمه به تنه عصب سیاتیک وارد میشود، ممکن است فلج این عصب را به همراه داشته باشد.

این عصب کوچکتر از عصب تی بیالیس خلفی میباشد و از عصب سیاتیک جدا میشود در قسمت فوقانی حفره رکیبی چرخش پیدا میکند به طرف خارج حفره رکنی و سر نازک نی را دور می زند و وارد گردن استخوان نازک نی میشود و بدو قسمت سطحی و عمقی تقسیم میگردد.

این عصب دارای دو شاخه حسی میباشد که یک شاخه آن قسمت خارجی زانو و ساق یا راحس می دهد و شاخه حسی دیگر آن با شاخه ای از حسی عصب تی بیالیس یکی شده و قسمت حسی خلفی ساق و قوزک و پوست خارجی پا و انگشت چهارم و پنجم را حس میدهد. قسمت حرکتی عصب پرونتال دو قسمت است یکی سطحی است که عضلات پرونتوس ها و قسمت عمقی آن اکستاتوزها را به حرکت و میدارد.

از نظر بافتی عصب پرونتال دارای فیبرهای بهم فشردده است با مقایسه با عصب تی بیالیس که فیبرهای عصبی از هم فاصله دارند یعنی با کوچکترین ضربه ای که به

اثر فلج عضلات پرونئوس ها فشار به ناحیه سرمتاتارسی دوم و سوم ایجاد شده بود که باعث Metatarsalgia و Callosite شده بود. (جدول شماره ۱).

### "روش جراحی"

یکی از تاندون ترانسفرهای مفید ناحیه مچ پا تاندون ترانسفری است که بوسیله تاندون ترانسفرتی بیالیس خلفی "به ناحیه کف پای باشد.

### تکنیک عمل

بیماران تحت بیهوشی عمومی بحالت Supine قرار گرفتند.

ابتدا یک تورنیکه در قسمت ران بسته شد و بعد از drap و prap پا ابتدا حدود ۵ دقیقه بالا گرفته شد، تورنیکه آن مناسب تا حدود ۴۰۰ میلی متر جیوه قرار گیرد بعدا یک انستریون کوچک حدود ۲ سانتیمتر در ناحیه استخوان ناوپکولر داده شد تاندون تی بیالیس خلفی با کمی از پرنوست استخوان برداشته شد بعدا "با یک انستریون که در قسمت بالای قوزک داخلی و قسمت داخلی ساق داده شد و تاندون تی بیالیس خلفی بطول ۱۶ تا ۱۸ سانتیمتر آزاد شد بدون اینکه به عروق و اعصاب آن صدمه ای وارد شود.

بعدا "یک شکاف بطول ۲ سانتیمتر در قسمت ۵ تا ۸ سانتیمتری پروگیسمان مچ پا داده و تاندون را از قسمت فضایی دو استخوان عبور داده و به قسمت قدامی مچ پا می بریدیم.

(سوراخی که تاندون از آن عبور میکند گشاد کرده بقطر ۱ سانتیمتر) بطوریکه حرکات تاندون از داخل فضای بین دو استخوان براحتی باشد. سپس بین تاندون تی بیالیس قدامی و اکستانسورها لویس لونگوس در ناحیه سومین استخوان میخی و یا سومین نتاکارپ در قسمت ۳ سانتیمتری مچ پا کاملا "نسوج نرم را آزاد کرده بطوریکه به شریان Dorsalis Pedis صدمه وارد نکرده سپس یک سوراخ در سومین استخوان میخی به کف پا عبور داده (سوراخ را با دریل کلفت انجام داده) که سوراخ گشاد باشد بعدا "سر تاندون را زیر پوست ناحیه پروگیسمان مچ پا به قسمت دیستال مچ پا وارد کرده و سر تاندون را زیر پوست بوسیله دو سوزن

ناحیه این عصب وارد میشود تعداد زیادی از فیبرهای عصبی از بین میروند. نتیجه عمل جراحی بر روی عصب پرونتال اگر بطور حاد انجام شود حدود ۶۰% تا ۷۰% خواهد بود و بیشتر نتیجه بهبودی آنرا روی قسمت حرکتی آن باید منظور کرد. و نتیجه عمل جراحی بر روی این عصب بعد از یکسال بداست.

### "MATERIAL AND METHODS"

بر روی یکصد و هشت بیمار که همگی آنها مرد و صدمات و ضربه در اثر وسایل جنگی بر روی عصب پرونتال بین سالهای ۶۵ - ۱۳۵۹ مورد بررسی و تحت عمل جراحی تاندون ترانسفر قرار گرفتند. قبل از عمل جراحی این بیماران بررسی شدند.

### علائم بالینی:

در سابقه همگی این بیماران ضربه جنگی وجود داشت و از نظر عصبی اختلال حس و حرکت در مسیر این عصب وجود داشت یعنی هم اختلال حسی پوست و هم از نظر اختلال حرکت یعنی عضلاتی که از این عصب متأثر میشدند همگی فلج شده بودند یعنی Active motion ناحیه مچ پا و انگشتان وجود نداشت ولی Passive motion تا حدود نرمال بود (بعضی ها با فیزیوتراپی نرمال شد) همگی این بیماران تحت عمل جراحی عصب پرنثال (بوسیله جراحان اعصاب و ارتوپد) قرار گرفته بودند (بعضی تا سه مرتبه عمل شده بودند) مدت قطع عصب پرونتال بیشتر از یکسال تا ۳ سال بود. برای همگی این بیماران EMG قبل از عمل جراحی انجام شده بود که دلالت بر فلج عصب پرونتال بود، بعضی از این بیماران دارای بريس Foot-drop- brace بودند که جلوگیری شده بود از اکی وانرس پا.

فلج ها در پای راست ۶۳ نفر و ۴۵ نفر در پای چپ بود. پوست ناحیه انگشتان و مچ و ساق پا زخم نبود ولی عضلات ناحیه ساق پا و مچ اتروفیک بود.

در EMG عصب تی بیالیس خلفی نرمال بود و عضله تی بیالیس خلفی از نظر قدرت عالی بود بعضی از این بیماران دارای پای آدماتو و دارای استتوپورژ استخوانهای مچ پا و انگشتان بودند که کاندیدای خوبی برای تاندون ترانسفر نبودند که ابتدا مدت حداقل سه ماه بوسیله بريس و کفش آموزش راه رفتن داده شد تا اینکه استتوپورژ بريس بیماران از بین رفت و بعدا "برای آنها تاندون ترانسفر شد ضمنا" در

داشت که یا EMG و N-C-V شخص گردید .  
این بیماران بعد از بهبودی کامل به دنیای کار روزانه خود را وانه شدند و به مرور علائم بالینی که قبل از تاندون ترانسفر داشتند مانند ادماتوبودن پاها و اختلال حرکت اکتیومچ پا از بین رفت سه نفر از این بیماران دو بار تحت عمل جراحی قرار گرفتند بخاطر اینکه در عمل اول مقدار Tension تاندون قابل قبول برای حرکات اکتیومچ پا ۹ بدست آمد و راه رفتن این بیماران طبیعی شد در این بیماران طبیعی شد در این بیماران عمل اضافی مانند Triple arthrodesis و یا Posterior Bone Block انجام نشد بیشتر (مولفین در تاندون ترانسفر برای دورسی فلکسیون مچ پا عمل های بالا را برای Stable کردن انجام میدهند) .

نتیجه این تاندون ترانسفر خوب است و در بیماران که مسرماه بعد از قطع عصب پرونتال آنها گذشته باشد برای آنها میتوان بصورت Dynamic splint تاندون ترانسفر کرد و معتقدند که با این نوع عمل اگر بهبودی عصب پرونتال در آینده وجود داشته باشد ، مسئله ای نخواهد بود و باید زمان را از دست نداد .

#### عوارض:

درمان جراحی فلج عصب پرونتال با تاندون ترانسفر عوارضی در بردارد ، مانند اینکه در بیماران که از سیم برای عبور دادن تاندون از داخل استخوان پشت پایه کف پا استفاده شده بود در تعدادی از این بیماران حدود ۲۵ نفر بورسیت در کف پا وجود داشت که برای از بین بردن این عارضه در بقیه بیماران از Non-Absorb سوتور استفاده شد و میزان این عارضه کمتر شد . در تعدادی از این بیماران عفونت سطحی کف پا وجود داشت که پانسمان و آنتی بیوتیک درمان شد و فشار گچ بصورت قرمزی در معدودی از بیماران یافت شد . علائم بالینی ( جدول شماره ۲ ) .

مستقیم که بطریق Bunnel سوتور زده شده است از داخل سوراخ به کف پا بیرون آورده و آنرا از داخل تکه عبور داده البته سوتورها Non absorb هستند و در حالتی که مچ پا بحالت دورسی فلکسیون کامل در آورده شده است تاندون را به کف پا ترانسفر کرده و پس از ترمیم پوست برای بیمار یک گچ بلند گرفته در حالت دورسی فلکسیون ۹۰ درجه مدت گچ گیری ۶ هفته است و بعد از بیرون آوردن پا از گچ برای بیمار یک عدد بریس بصورت Foot-Drop-Brace داده بمدت ۶ ماه و در طول این مدت بین بیمار فیزیوتراپی داده میشود که بتواند مچ پا را به حالت دورسی فلکسیون در آورده شود . مدت فیزیوتراپی نیز ۶ ماه بود که بصورت Muscle training است .

#### نتیجه و بحث

بعد از عمل جراحی در بیماران که برای آنها تاندون ترانسفر انجام شده . پس از مطالعه و بررسی حرکات پا بصورت دورسی فلکسیون اکتیومچ پا مشاهده گردیده است . تعداد زیادی از این بیماران دورسی فلکسیون مچ پا بین ده تا بیست درجه بود راه رفتن این بیماران نرمال شده بود و مختل شده بود بعد از تاندون ترانسفر نزدیک به طبیعی گردید نتیجه تاندون ترانسفر مختصری در پای راست بهتر از پای چپ بود و شاید بیشتر مربوط به فیزیوتراپی های بهتری و بیشتری که در پای راست انجام شده بود و در تعدادی دورسی فلکسیون مچ پا بین صفر تا ده درجه بود که راه رفتن قابل قبولی داشتند و همانطوریکه بیان شده بعد از تاندون ترانسفر حدود بیست و پنج تا سی درجه از Tension تاندون کم میشود این بیماران بعد از ۶ ماه که از عمل جراحی آنها گذشته بود و فیزیوتراپی شده بودند و مدتی بریس پوشیده بودند میتوانند بطور نرمال راه بروند بدون پوشیدن بریس .  
در یک نفر از این بیماران بهبودی عصبی وجود

جدول شماره (۱)

تعداد کل بیماران	جنس	پای راست	پای چپ	سن	مدت آزرده‌گی
۱۰۸	مذکر	۶۳	۴۵	حد متوسط ۲۱ سال	۱-۳ سال

(جدول شماره ۲)

علائم بالینی

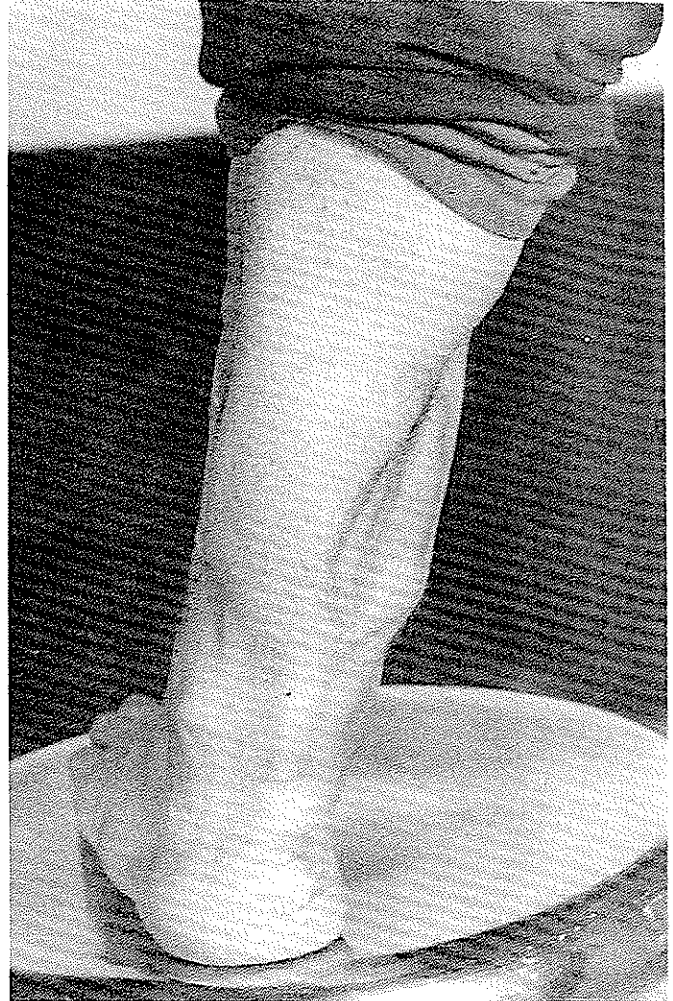
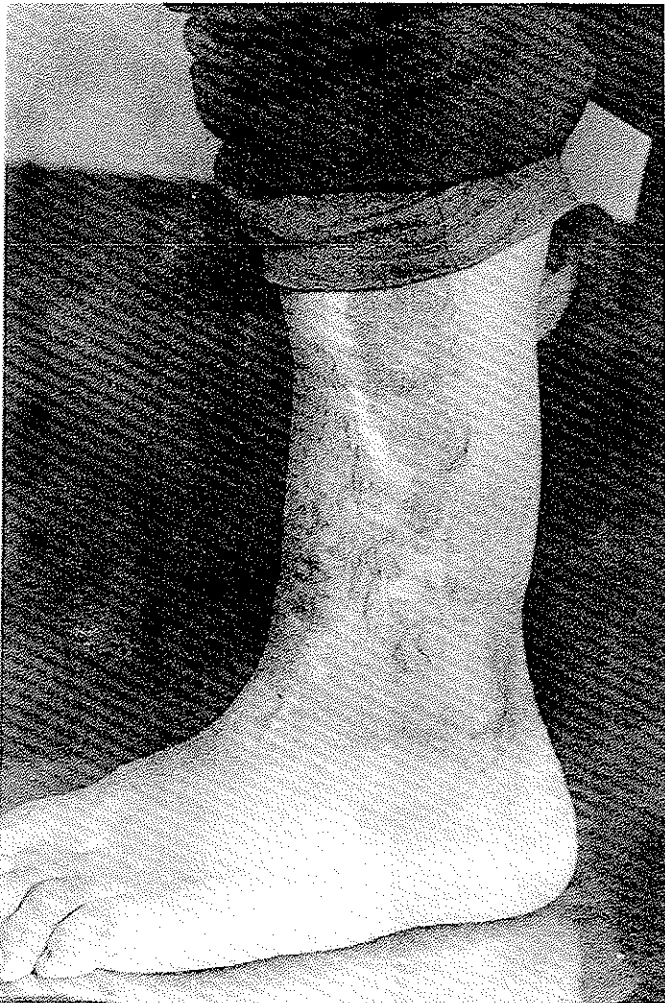
پای راست	پای چپ	
وجود داشت	وجود داشت	سابقه ضربه
وجود داشت	وجود داشت	اختلال حس
وجود داشت	وجود داشت	اختلال حرکت
وجود نداشت	وجود نداشت	حرکات اکتیو میچ پا
داشت مختصری اکسی وانوس دلیل بر قطع عصب	"داشت مختصری اکسی وانوس دلیل بر قطع عصب"	حرکات پاسیو میچ پا

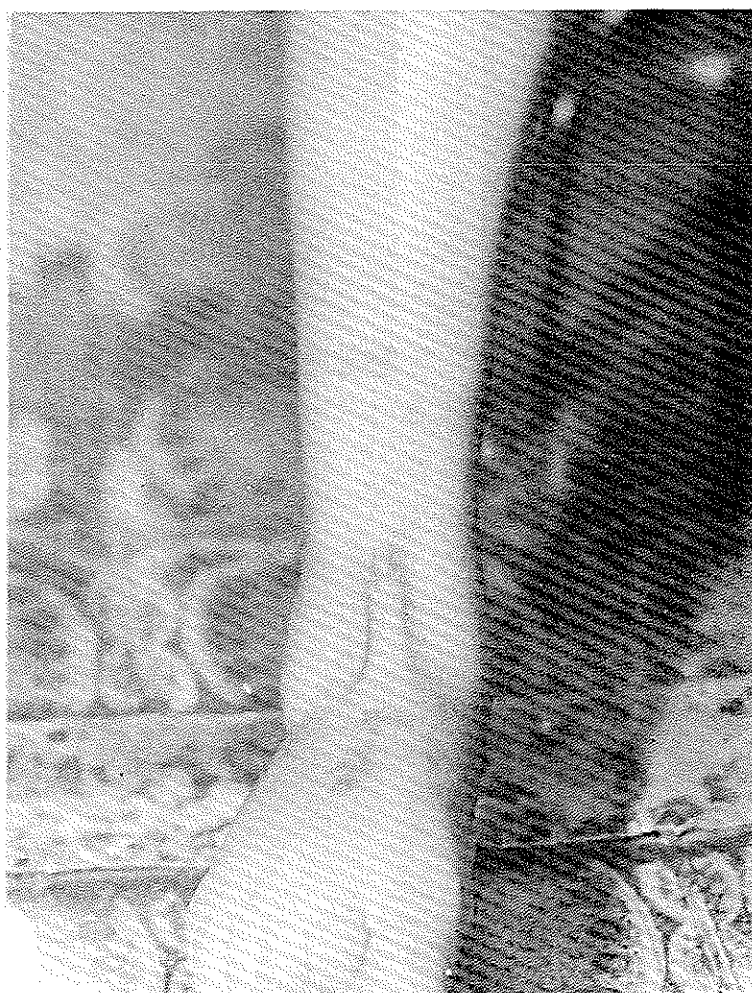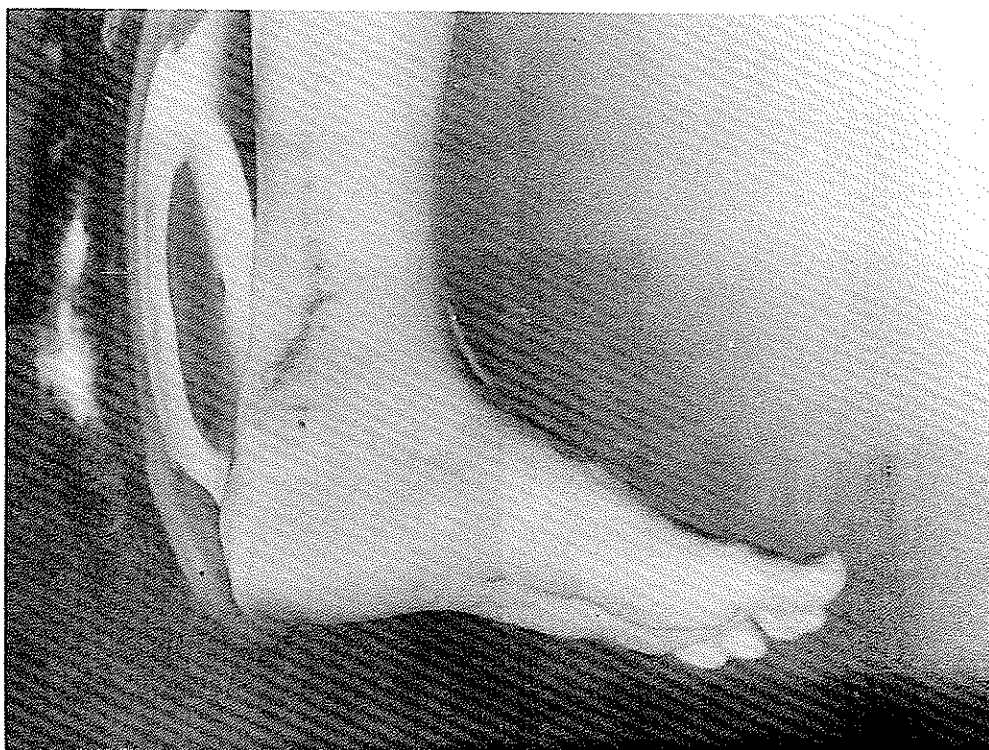
(جدول شماره ۳)

علائم بالینی فلج عصب پرونتال

راه رفتن بیماران gait	۲۵ تا ۲۰ درجه دورسی فلکسیون	۲۰ تا ۱۰ درجه دورسی فلکسیون	۱۰ تا ۰ درجه دورسی فلکسیون	
قبل از عمل این بیماران نمی‌توانستند Heel کنند و بعد از عمل میتوانستند Heel Strike	—	۵۰	۱۳	پای راست
	۱ نفر بهبودی عصبی کنند . بعد از تاندون رترانسفر	۲۹	۱۵	پای چپ

نتیجه درمان بر روی بیمارانی که برای آنها تاندون رترانسفر شده است .





پای چپ	پای راست	
—	—	نکروز
بصورت قرمزی	بصورت قرمزی	فشار گچ
۵	۱۵	بورسیت کف پا
عفونت سطحی	عفونت سطحی کف پا	عفونت
۷	۱۰	
۱	۳	عمل مجدد

عوارض درمانی بر روی بیمارانی که برای آنها تاندون ترانسفر شده است ( جدول شماره ۴ ) .

#### RERERENCES

- 1- Surgery of the Musculoskeletal System (Evarts).
- 2- Principles of Rehabilitation Downey and Low.
- 3- Campbell's operative orthopeadic Edmonson. Crenshaw.
- 4- Newromascular Function and disorders Alan-J-MC.Comas.
- 5- Mercers Book.
- 6- Anatomic For Surgeon.
- 7- Gray's Anatomy.