

معرفی روش M.Gh (Massoud Ghasemi's Style) پیرامون عصب فرنیک در توراکس
(تعمیم روش Zeki Zeren در گردن)

دکتر مسعود قاسمی

خلاصه:

میکنند، سپس در قسمت قدامی این عضله بطرف پایین سیر کرده بطرف قاعده یا ریشه گردن متمایل میشود. مجاورت کلی عصب فرنیک در این مسیر عبارتند از: در قدام یا جلوی عصب: عضله استرنوکلیئیدوماستوئید و ریدجوگرلرداخلی - شریان سوپرااسکاپولار - بطن تحتانی عضله اوموهیوئید (یا فاسیای بین دو بطن) شریان ترانسورس سرویکال.

در حدود تحتانی گردن: در اینجا عصب فرنیک بین ورید و شریان ساب کلاوین قرار میگیرد بطوریکه ورید در قدام و شریان در خلف آن واقع است. پس از عبور از این ناحیه عصب وارد قفسه سینه میشود (عصب فرنیک - چپ غالباً از بین شریان ساب کلاوین چپ و ورید براکیو - سفالیک چپ وارد توراکس میشود).

عصب فرنیک در توراکس:

به محض آنکه عصب وارد قفسه سینه میشود باز هم قدری از خارج به طرف داخل متمایل میگردد (نسبت به محور مرکزی بدن و در حالی که تمایل خود را از قسمت

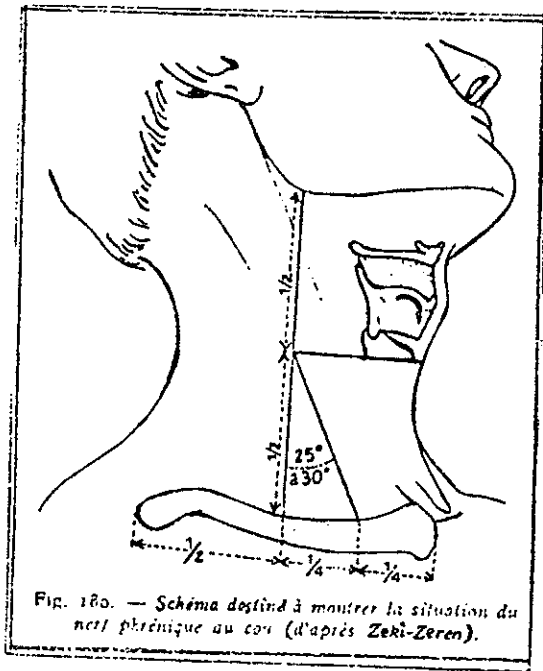ضمن مطالعه ای که در طول ۶ سال بر روی ۵۴ جسد در سالن های تشریح دانشکده پزشکی دانشگاه تهران بعمل آمد نحوه عبور عصب فرنیک راست و چپ با یکدیگر مقایسه شد. در این بررسی ضمن بدست آمدن نتایج یکسان از تحقیقات قبلی پیرامون مقایسه مسیر عصب فرنیک در گردن که به روش Zeki Zeren مشهور است، ادامه حرکت این عصب در توراکس مورد مطالعه قرار گرفت که ماحصل آن تحت عنوان تایید شده "روش M.Gh (Massoud Ghasemi's Style) از طرف مدیریت گروه آناتومی دانشگاه تهران، ارائه میگردد.

کلیات آناتومی عصب فرنیک:

عصب فرنیک در گردن:

تشکیلات اصلی عصب فرنیک از چهارمین عصب گردنی (C4) است. این عصب که تنها عصب حرکتی برای عضله دیافراگم محسوب میگردد در حالیکه شاخه هایی از C3, C5 نیز در تشکیل آن دخالت میکنند در حدود فوقانی طرفی عضله اسکالنوس آنتریور سازمان نهایی خود را پیدا

۵۴ نمونه تشریح شده صورت گرفت مبنای اندازه گیری خطی



شکل ۱ -

روش Zeki Zeren برای مطالعه عصب فرنیک در گردن

است که از وسط استخوان استرنوم بطور عمودی به پایین رسم گردد. نام این صفحه عمود یا خط "Mid sagital plane" میباشد. حال اگر از ابتدای این خط، خطی عمود بر آن رسم کنیم که تقریباً "در امتداد تحتانی ترین قسمت از انتهای استرنال استخوان کلاویکولا باشد و خط اخیر را که در واقع عرضی است (Transverse Line) به اندازه ۳/۵ سانتیمتر امتداد دهیم نقطه حاصله در انتهای این فاصله محل واقعی شروع امتداد یافتن عصب فرنیک راست در توراکس از گردن خواهد بود. به عبارت دیگر خطی که بطور عرضی از بریدگی فوق استرنوم (Supras-ternal Notch) گذشته و در حدود محل مفصل شدن دنده اول با استرنوم و نیز قسمت تحتانی یا لبه تحتانی داخلی استخوان کلاویکولا امتداد یابد، در حدود ۳/۵ سانتیمتری خود با عصب فرنیک راست تقاطع خواهد کرد. در واقع خط عرضی فرض شده فوق، در همین محل خط عمودی و سپس زاویه‌ای فرضی روش Zeki Zeren را که از زاویه استخوان ماندیبولا تا قسمت میانی گردن و سپس از آنجا با زاویه ۲۵ تا ۳۰ درجه به ۱/۴ داخلی

میانی گردن شروع کرده است)، در اینحال در خلف آن عناصر ناف ریه قرار میگیرد و در وضعیتی که بین پریکاردیوم و پلورای مدیاستینال واقع است بطرف پایین سیر میکند. طبیعی است که مقصد نهائی هر دو عصب فرنیک راست و چپ دیافراگم میباشد اگرچه در طول مسیر حرکت و عبور خود تفاوتی قابل توجهی بین آنها در دو طرف وجود دارد. در اینجا ابتدا عصب فرنیک راست و چپ در گردن بر اساس روش "Zeki Zeren" مورد بحث قرار میگیرد و سپس حرکت آنها بر مبنای "روش M.Gh." در قفسه سینه ارائه میگردد.

بررسی منفرد عصب فرنیک راست و چپ در گردن
بر اساس "روش Zeki Zeren"

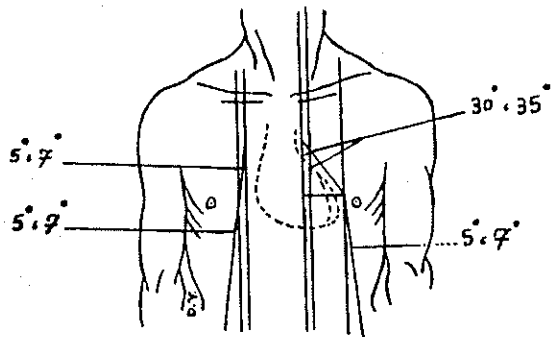
عصب فرنیک راست و چپ طی سازمان خاصی از ریشه تشکیلاتی خود بطرف قاعده گردن حرکت میکنند. با وجودیکه عصب فرنیک راست در گردن قدری کوتاه تر و عمودی تر از عصب فرنیک چپ است ولی بر اساس "روش Zeki Zeren" اگر خطی را از زاویه تحتانی استخوان ماندیبولا به وسط استخوان کلاویکولا رسم نماییم، در حدود میانی این خط (۱/۴ میانی) نقطه اصلی و مشخصه عصب فرنیک خواهد بود. (یعنی جائیکه شاخه C5 راهم دریافت میکند) حال اگر نسبت به خط فرضی رسم شده خط دیگری با زاویه ۲۵ تا ۳۰ درجه از نقطه شروع حرکت عصب متمایل به پایین و قدام گردن (قاعده گردن) رسم نماییم بطوریکه انتهای خط فرضی اخیر درست در انتهای ۱/۴ داخلی استخوان کلاویکولا با این استخوان تقاطع کند چنین خطی مسیر عصب فرنیک در گردن خواهد بود که از روی پوست قابل حدس است. برای عملی شدن چنین محاسبه‌ای باید سر را به وضعیت "Semi Extension" و "Rotation" در آورد (شکل ۱). در چنین حالتی عصب فرنیک در نزدیک قاعده گردن بین سر استرنال و سر کلاویکولار عضله استرنو-کلئید و ماستوئید قرار خواهد گرفت.

بررسی منفرد عصب فرنیک راست در قفسه سینه
بر اساس "روش M.Gh."

در مطالعات انجام شده و مقایسه‌هایی که بر روی

آن میباشد.

استخوان کلاویکولا رسیده است (در صورت امتداد دادن نقطه پایانی این خط بصورت عمودی بطرف پایین) را قطع میکند.



شکل ۲ - " روش M.Gh. در توراکس - مسير عصب فرنيک در توراکس " راست و چپ "

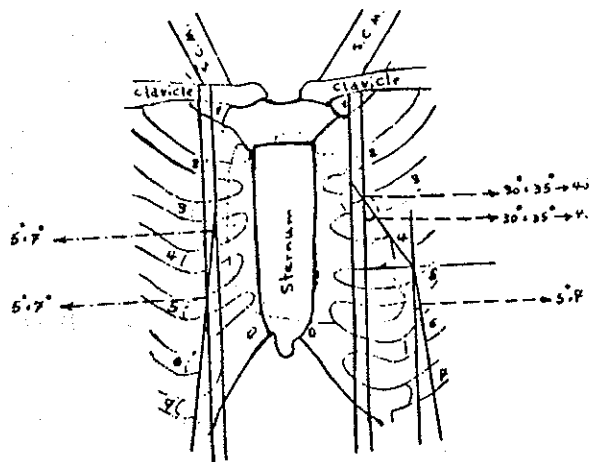
حال اگر در محل تقاطع خط عرضی فرض شده با خطی که بطور عمودی از $\frac{1}{4}$ داخلی استخوان کلاویکو به پائین امتداد دارد تا فاصله بین دنده‌های دوم (بین دنده - های ۳ و ۲) پیش برویم در حقیقت مسیر عصب فرنیک را در طرف راست تا این نقطه (فاصله بین دنده‌های دوم) طی کرده‌ایم. در محل اخیر عصب فرنیک شروع به دور شدن از خط عمودی فرض شده میکند بطوریکه در حدود لبه تحتانی غضروف دنده‌های سوم با زاویه‌ای در حدود ۵ تا ۷ درجه بطرف راست (خارج) متمایل میگردد. خطی که با خط عمودی رسم شده از $\frac{1}{4}$ داخلی کلاویکولا به پائین، در حدود لبه تحتانی غضروف دنده‌های سوم زاویه ۵ تا ۷ درجه با تمایل به راست میسازد، مسیر جدید عصب فرنیک راست خواهد بود. حال اگر خط عمود دیگری به موازات خط عمود رسم شده از $\frac{1}{4}$ داخلی کلاویکولا به پایین، در حدود ۵ تا ۷/۵ سانتیمتری و طرف راست آن رسم کنیم، عصب فرنیک در مسیر جدید و اخیر خود در حدود لبه فوقانی غضروف دنده‌های پنجم به آن تقاطع خواهد کرد و طبیعتاً " با خط عمودی اخیر نیز طبق زاویه ۵ تا ۷ درجه این تقاطع را انجام داده با همان زاویه بر روی دیافراگم رفته و در حقیقت مسیر توراسیک خود را به اتمام میرساند (شکل ۲ و شکل ۳).

نکات قابل توجه:

۱- لازم به ذکر است که اندازه‌های توضیح داده شده براساس میانگین ابعاد توراکس های مختلف محاسبه شده است و قفسه سینه‌هایی که دارای تغییرات غیر معمول اسکلتی بودند در تعیین اندازه‌های ارائه شده دخالت داده نشده اند.

۲- در تعدادی از نمونه‌ها عصب فرنیک در حدود لبه فوقانی دنده هفتم با زاویه ۲ تا ۳ درجه مجدداً "بداخل" (خط وسط) متمایل شده و سپس بر روی دیافراگم می‌نشست که حالت اخیر در کل محاسبات قرار داده نشد.

۳- محل تغییر وضعیت عصب فرنیک از حالت عمودی به خطی با زاویه ۵ تا ۷ درجه معادل با محل الحاق حاشیه فوقانی با حاشیه تحتانی از لبه راست قلب و عناصر پایه ای



شکل ۳ - " روش M.Gh. در توراکس - مسير عصب فرنيک در توراکس " راست و چپ " (دنباله روش Zeki Zeren در گردن)

وفق بر محاسبات کلی میباید .

۳- زاویه تمایل در عصب فرنیک چپ در تعدادی نمونه ها بجای ۵ تا ۷ درجه بطرف چپ (خارج) ، معادل خط سوم یعنی بطور عمودی تاروی دیافراگم بوده و یا حتی در تعدادی از جسد های مورد مطالعه تا منهای ۴ درجه (یعنی با زاویه ۴ درجه تمایل به داخل یاراست) قابل مشاهده بوده است .

۴- تغییرات مسیر عصب فرنیک چپ حاصل زوایایی است که بین حاشیه فوقانی و میانی و سپس میانی و تحتانی از لبه چپ قلب و عناصر پایه ای آن وجود دارد .

مزایا و موارد استفاده " روش M.Gh.

- از نظر آناتومی:

پرواضح است که آشنایی با این روش بعنوان یک معرفی که صرفاً جنبه تشریحی داشته باشد مانند مباحث دیگر آناتومی مثل شناسائی شاخه های شریانی، شبکه های عصبی، انواع عضلات و... خواهد بود. مطالعه و شناسایی مسیر عصب فرنیک در قفسه سینه (طبق روش M.Gh.) و یا در گردن (طبق روش Zeki Zeren) برای مطالعه کننده امکان تسلط بیشتر به فهم و تجزیه و تحلیل مجاورات عصب و تخمین وضعیت آن نسبت به سایر عناصر داخل توراکس را خواهد داد. بعلاوه میتوان با این روش مسیر عصب را قبل از انجام تشریح حدس زده با دید وسیع تر و آگاهی بیشتر اقدام به تشریح نمود.

- از نظر تروماتولوژی:

هنگامیکه فرد مصدومی به یک مرکز درمانی آورده شود و احتمال ضربه و آسیب بر روی قفسه سینه برای وی مطرح گردد، در صورت آشنائی با این روش میتوان حدس زد که نسبت به محل ورود عامل تروما عصب فرنیک آسیب دیده است یا نه. در چنین حالتی با معاینات مشاهده ای و سمعی قفسه سینه و تعیین و تخمین وضع دیافراگم طرف آسیب دیده بطور مناسبی با بیمار برخورد شده است چرا که در صورت ورود عامل ضربه (مثلاً یک جسم برنده) به خطوطی که بر اساس "روش M.Gh." در حدود آنها عصب فرنیک میگذرد فوراً با دیدی که در این زمینه وجود دارد با مطرح کردن احتمال از کار افتادن دیافراگم در همان طرف، اقدام به انجام روشهای تشخیصی تکمیلی از جمله رادیو -

بررسی منفرد عصب فرنیک چپ در قفسه سینه

بر اساس "روش M.Gh."

برای مطالعه عصب فرنیک چپ در توراکس خط عرضی مشابهی را که بموازات بریدگی فوق استرنوم از Mid Sagital Plane برای طرف راست رسم کرده بودیم بطرف چپ امتداد میدهیم بطوریکه این خط در حدود ۳/۵ سانتیمتری از امتداد عرضی خود بطرف چپ با خط عمودی فرضی کشیده شده از $\frac{1}{4}$ داخلی استخوان کلاویکولار بطرف پائین، تقاطع کند. محل تقاطع، نقطه شروع حرکت عصب فرنیک چپ در قفسه سینه خواهد بود. عصب بطور عمودی بطرف پایین آمده تا اینکه در حدود فاصله بین دنده ای دوم (بین دنده ۲ و ۳ چپ) بطرف چپ (خارج) تمایل پیدا میکند بطوریکه در همین محل با زاویه ای در حدود ۳۰ تا ۳۵ درجه این انحراف را نشان میدهد. عصب در مسیر جدید خود در حدود غضروف دنده ای دنده سوم با خط دیگری که بموازات خط عمودی اول (خطی که از $\frac{1}{4}$ داخلی کلاویکولار بطرف پائین امتداد دارد) و در فاصله ۵/۵ تا ۵/۷ سانتیمتری آن است، تقاطع حاصل کرده و با همان زاویه ۳۰ تا ۳۵ درجه براه خود ادامه میدهد. عصب فرنیک چپ پس از طی مسیری که تا حدود فاصله بین دنده ای چهارم (بین دنده ۴ و ۵) میباشد با خط دیگری که در فاصله تقریبی ۳/۵ سانتیمتر از خط عمودی دوم است تقاطع کرده در اینجا زاویه تمایلش بطرف چپ کاهش چشمگیری پیدا میکند بطوریکه در چنین حالتی با زاویه ۵ تا ۷ درجه نسبت به خط عمودی اخیر بطرف پایین ادامه مسیر داده تا اینکه با همین وضعیت بر روی دیافراگم قرار میگیرد و مسیر داخل توراکس خود را به اتمام میرساند (شکل ۳۰۲).

نکات قابل توجه:

۱- محاسبات فوق برای تعیین مسیر عصب فرنیک چپ همانند عصب فرنیک راست بر اساس میانگین ابعاد توراکسهای مختلف محاسبه شده است و موارد پاتولوژیک از نظر اسکلت بندی در محاسبه گنجانیده نشده است.

۲- اولین تمایل عصب فرنیک چپ بطرف خارج در تعدادی از موارد بین ۳۰ تا ۴۰ درجه بوده که این نیز قابل

گرافی قفسه سینه صورت خواهد پذیرفت .

— از نظر جراحی:

کاملاً " مشخص است که جراح با وقوف کامل از موقعیت عصب فرنیک اقدام به جراحی در داخل قفسه سینه خواهد نمود . خواه جراحی بر روی قلب باشد و خواه هر قسمت دیگری از توراکس . در این میان کسانی که مشغول کسب آموزش جراحی هستند میتوانند با استفاده از این روش محل و مسیرهای حرکتی عصب را راحت تر بخاطر بسپارند . از طرف دیگر اگر بنا بر دلیلی لازم باشد که تنها قسمتی از عصب فرنیک در داخل توراکس مورد بررسی جراحی قرار گیرد با آشنایی از مسیر دقیق آن ، راه جستجو برای پیدا کردن عصب بسیار هموار تر خواهد بود .

— از نظر طب داخلی:

هنگامیکه عوامل خاصی مثل تومورها موجب تغییر در حالت عادی آناتومیک عناصر داخل توراکس گردد ، بسته به موقعیت تومور و محل آن میتوان با انجام رادیو-گرافیهای مورد لزوم از قفسه سینه احتمال فشار روی عصب

را حدس زد . از طرف دیگر در صورت مشاهده علائمی که دال بر از کار افتادن عصب فرنیک راست و یا چپ (به دلیل عدم عمل دیافراگم طرف مربوطه) باشد میتوان احتمال وجود عاملی که سبب فشار روی عصب شده است را مطرح نمود .

نتایج مطالعه

بطور کلی ضمن بررسی بر روی ۵۴ نمونه که از اجساد سالن های تشریح بوده اند ، مسیر عصب فرنیک راست و چپ محاسبه شد و تغییرات حرکتی هر عصب نسبت به عناصر تشریحی مجاور آن (دنده ها ، استخوان استرنوم و قلب) تعیین گردید که نتایج این بررسی بصورت گزارش حاضر اعلام میگردد . شکلهای ۳ و ۲ ماحصل تمام اشکال و محاسباتی است که در این زمینه انجام شده و سعی بر این بوده که تا حد ممکن سهل تر و قابل استفاده تر گردد .

REFERENCES

1. Arlas de Anatomia Humana, 1978.
2. Rouvier H. *Precis D' Anatomie*, 8eme Edition.
3. Gray's Anacomy, 56th Edition, 1980.
4. *Introduction to Human Anatomy*, Carl C. Francis, Alexander H. Martin, 7th Edition, 1975.
5. *Cunningham's Manual of Pracitcal Anatomy* 14th Edition, 1979.
6. *Sobto Atlas of Human Anatomy*. 15th Edition, 1982.
7. *The Johns Hopking Atlas of Human Functional Antomy*, 1977.
8. *Atlas of Clinical Anatomy*, Richards Shell, 1979.
9. *Text Book of Surgery*, Devis-Christopher, 1978.
10. *Physical Signs in Clinical Surgery*, Hamilton Bailey's, 1980.
11. *Atlas of Human Anatomy*, Lopes-Antunez, 1971.
12. *Fundamentals of Radiology*, Mcy Frank Squie, 4th Edition, 1982.