

بنام خدا

دیورتیکول مادرزادی پیشابراه همراه با دیورتیکول پارا ارترال

دکتر غلامرضا پورمنند

نسبت به قبلی نادرتر است، بیشتر در ناحیه پیازی (BULBOUS URETHRA) دیده می شود (۱۶-۳). یک مورد دیورتیکول مادرزادی مجرای قدامی در پسر بچه سه ساله که همراه با (HUTCH DIVERTICULUM) در سمت چپ بوده، ضمن بررسی گزارشات مربوط به دیورتیکولهای پیشابراه ادرار معرفی می گردد.

علائم:

دیورتیکولهای کوچک غیر عفونی علائمی ایجاد نمی کنند ولی وقتی بزرگ می شوند بیمار از بی اختیاری ادرار شکایت خواهد داشت، بخصوص اگر بر روی پینه فشار آوریم. هنگامیکه دیورتیکول حجم قابل توجهی می یابد، بویزه پس از ادرار کردن توده ای بزرگ دیده می شود، که در صورت عدم وجود عفونت و سنگ، ترانسایلومیناسیون داشته شبیه کیست می باشد. شایع ترین علامت قطره قطره ادرار کردن می باشد (۱۶-۱۵-۳)، کاهش جریان ادرار، سوزش ادرار، تب، کاهش رشد دیده شده و گاهی اوقات عارضه بقدری شدید است که در شیرخوارگی اورمی عارض می گردد (۶). هنگامیکه عفونت بوجود می آید، حملات درد همراه با اشکال در هنگام ادرار کردن، تکرار ادرار و سوزش دیده می شود. دیورتیکولهای مجرای قدامی معمولاً اثری بر روی دستگاه ادراری فوقانی ندارند گرچه در نوع ساکولر ممکنست

دیورتیکول پیشابراه همانند کیسه ایست که به پیشابراه ارتباط دارد. دیورتیکول ممکنست مادرزادی (حقیقی) و یا اکتسابی (کاذب) باشد. دیورتیکول مادرزادی به مراتب نسبت به نوع اکتسابی نادرتر است (۱۵-۲-۱). مطالعات (PATE) و همکارانش در سال ۱۹۵۱ نشان می دهد، که از ۱۹۷ مورد دیورتیکول پیشابراه فقط ۶۳ مورد نوع مادرزادی وجود داشته است (۱۲). در سال ۱۹۵۵ (WARREN) در مطالعات وسیع خود نشان داد، که از ۲۳۶ مورد دیورتیکول گزارش شده، فقط ۹۶ مورد مادرزادی بوده اند (۱۲). بین سالهای ۱۹۶۵-۱۹۴۵ فقط سه مورد دیورتیکول مادرزادی پیشابراه از (MAYO - CLINIC) گزارش شده است (۷). دیورتیکولهای مادرزادی معمولاً "در پیشابراه قدامی دیده می شوند (۱۴ و ۳ و ۵ و ۱۲). نوع مادرزادی درجنس، مؤنث بایستی با شک تعلق گیرد. فقط (Silk) در سال ۱۹۶۹ یک مورد گزارش نموده است (۱۳). دیورتیکولهای مادرزادی پیشابراه بدو دسته تقسیم می شوند.

۱- دیورتیکول بادهانه گشاد (ساکولر): در این نوع پس از ورود ادرار به دیورتیکول، لبه دیستال حالت انسدادی ایجاد نموده و موجب هیدرونفروز می گردند. (۱۶-۳).
۲- دیورتیکول بادهانه تنگ که ایجاد کیسه ای کروی می نماید، بوسیله یک کانال باریک با پیشابراه ارتباط دارد. در این نوع بعلت توقف ادرار سنگ ایجاد می شود. این نوع که

سلولهای واحدی در جدار دیورتیکول پیشابراه ملاحظه می‌شوند (۴-۱۰).

شرح حال

بیمار پسر بچه‌ای است سه‌ساله اهل و ساکن کرمانشاه در تاریخ ۵۹/۱۰/۲ مراجعه‌نموده و بستری شد. در موقع تولد ختنه‌شده و از همان زمان قطره‌قطره ادرار می‌کرده است، همیشه لباس زیر خود را خیس می‌نموده‌است و غالباً " طفل آلت خود را در دست می‌گرفته‌است. با فشار بر روی آلت قطراتی ادرار خارج می‌شده‌است. از نظر دستگاه تناسلی خارجی، بیضه‌ها طبیعی است طول آلت طبیعی بوده در نگاه به زاویه طبیعی (PENO-SCROTAL) توده‌ای به قطر تقریبی ۳ سانتیمتر وجود داشت، که در لمس نرم بوده و با فشار بر روی آن از ادرار پیشابراه جاری می‌شد و درون این توده سفتی‌هایی بدست می‌خورد، که کربپیتاسیون داشت نور از این توده عبور می‌نمود (TRANSILLUMINATION)، در معاینه سایر دستگاهها نکته مرضی وجود نداشت پهلوها حساس نبودند.

آزمایشات خون و ادرار بقرار زیر بود:

میزان هموگلوبین هماتوکریت، فرمول و شمارش طبیعی بوده. گلوکز خون ۸۵ میلی‌گرم درصد. اوره خون ۳۰ میلی‌گرم درصد. کراتینین خون ۰/۶ میلی‌گرم درصد. تجزیه کامل ادرار (ادرار اسیدی، طبیعی) و کشت ادرار، منفی بود. اروگرافی داخل‌وریدی: فیلم ساده شکم طبیعی بود، فیلمهای بعد از تزریق، کلیه و حالب سمت راست طبیعی بوده ولی هیدروآرترونیفروز شدید چپ وجود داشت. سیستم اروگرافی در حال ادرار کردن بعلت عدم همکاری طفل مقدور نبوده ارتروگرافی رتروگرا (RETROGRADE URETHROGRAPHY) دیورتیکول پیشابراه قدیمی را نمایان ساخت که (DEFECT) (FILLING) های کوچکی در دیورتیکول دیده می‌شود (سنگهای درون دیورتیکول)، ضمناً در سمت چپ مثانه دیورتیکولی ملاحظه می‌شد که نزدیک سوراخ حالب چپ بود، در تاریخ ۵۹/۱۰/۴ برش عرضی در بالای عانه داده شده. مثانه باز شد، سوراخ حالب راست طبیعی بوده قرینه آن در سمت چپ

هیدرونیفروز ایجاد گردد، ولی نوع خلفی موجب عفونتهای صاعد گشته و اختلالاتی در دستگاه ادراری فوقانی بوجود می‌آورند. دیورتیکول پیشابراه ممکنست به پوست راه یافته و ایجاد فیستول ادراری نماید، و یا به رکتوم راه یافته و فیستول وریکوکتسال بوجود آورد.

دیورتیکولهای مجرای خلفی ممکنست علائم پرستاتیت مزمن، اشکال در هنگام ادرار کردن، سوزش و تکرار ایجاد کنند، گاهی اوقات درد پشت و یا احساس سنگینی در میان‌دوره‌ای ایجاد می‌کنند، همچنین ممکنست علائم سیستیت عودکننده ظاهر نمایند، ممکنست بعلت اشکال در انزال، ناباروری عارض گردد (۱)، مواردی از تانسین حاد نیز گزارش شده‌است (۱۵).

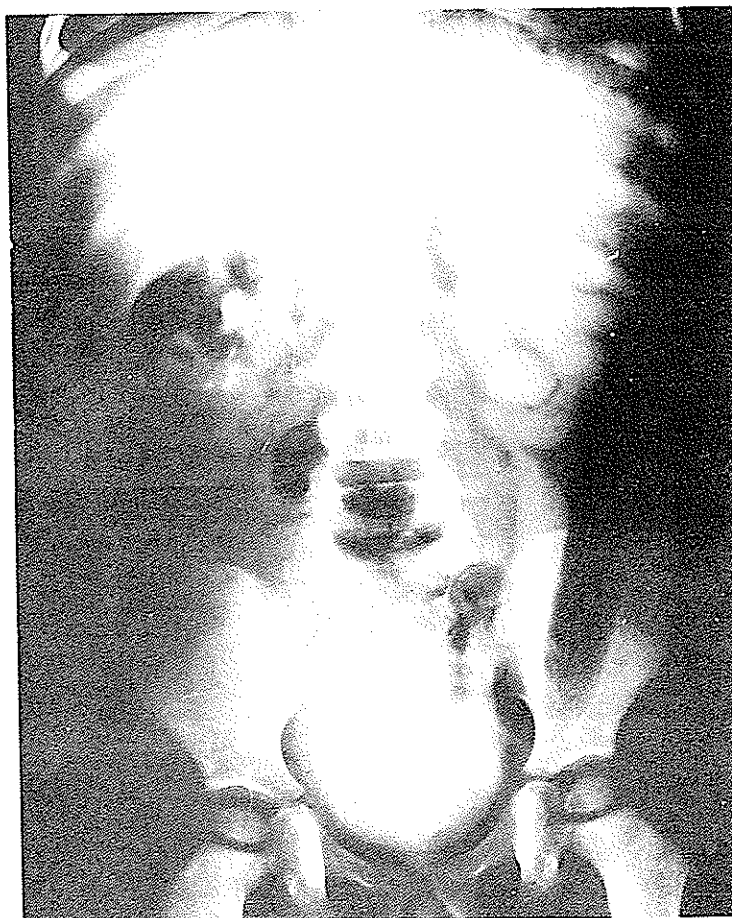اتیولوژی:

تئوریهای مختلفی در زمینه تشکیل دیورتیکول پیشابراه تاکنون پیشنهاد شده‌است. در سال ۱۸۶۸ Voillomier برای اولین بار مسئله فقدان نسبی بافت اسفنجی را در ارتباط با تشکیل دیورتیکول پیشابراه مطرح نموده‌است (۴-۶-۱۲)، و بتدریج نظریه‌های دیگری مطرح گردید، مثلاً Huter این عارضه را ثانویه به دریچه‌های مادرزادی پیشابراه می‌داند (۳)، ولی بطور کلی دو تئوری زیر بخصوص تئوری دوم اکنون مورد قبول است.

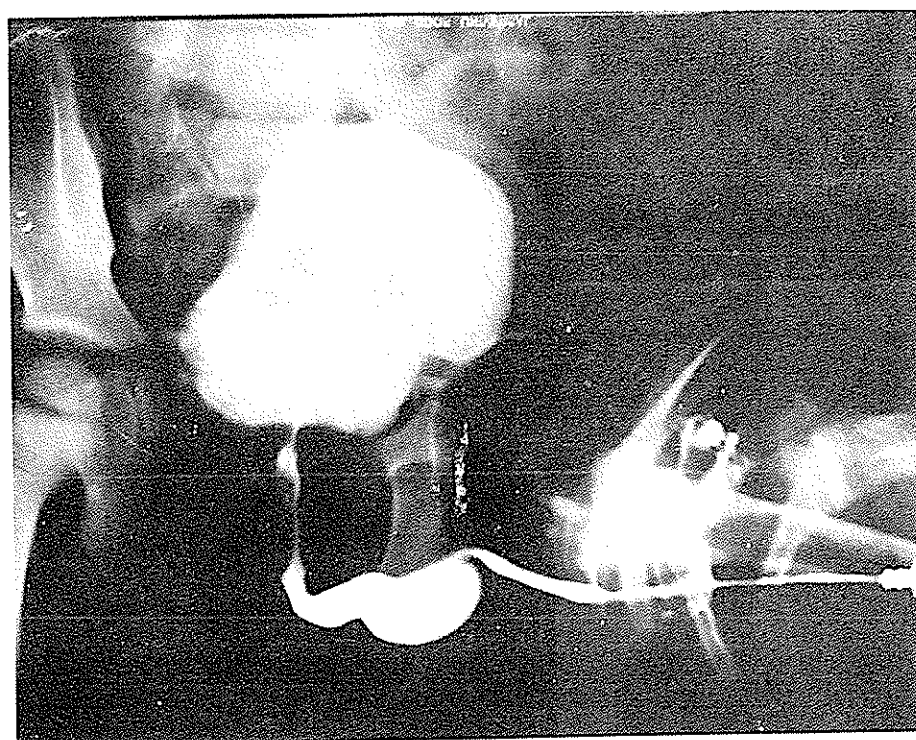
۱- بسته شدن ناقص قسمت وانترال (VENTRAL) پیشابراه در دوره جنینی:

این نقص در نقطه‌ای از طول مجرای آلتی ممکنست بوجود آید و مجموعه‌ای از آتروفی بافت‌های این ناحیه، و اشکالات عروقی مسئول آن می‌باشند. طبق این نظریه می‌توان گفت این عارضه درجه خفیفی از هیپوسپادیا است (۴-۶-۱۲-۳).

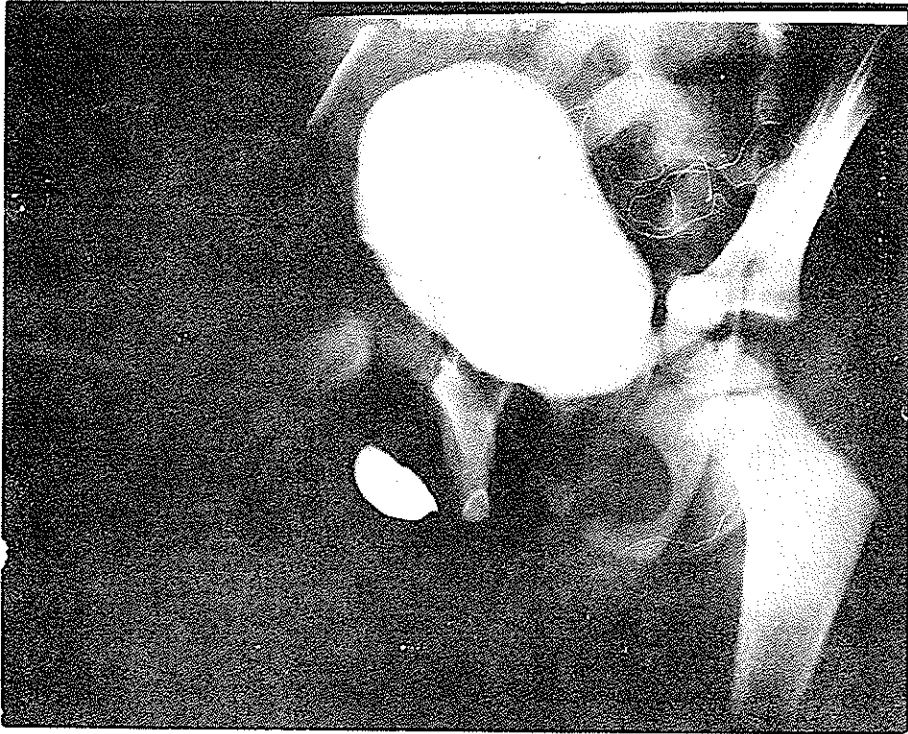
۲- ایجاد کیستهای پاراآرترال: Routh در سال ۱۸۹۰ ادعا نموده است که عفونت و انسداد غدد (PARAURETHRAL) باعث کیستهای احتباسی می‌شود، در سال ۱۹۲۳ Johnson توانست در جنین ۸۸ میلیمتری وجود این کیستها را ثابت نماید. این کیستها بهرعلتی (چرکین شدن یا فیستولیزه شدن) ممکنست به پیشابراه سرباز نموده و ایجاد دیورتیکول پیشابراه نمایند. چون جدار این کیستها از نظر سلولی همانند پیشابراه می‌باشند، در امتحان بافت‌شناسی



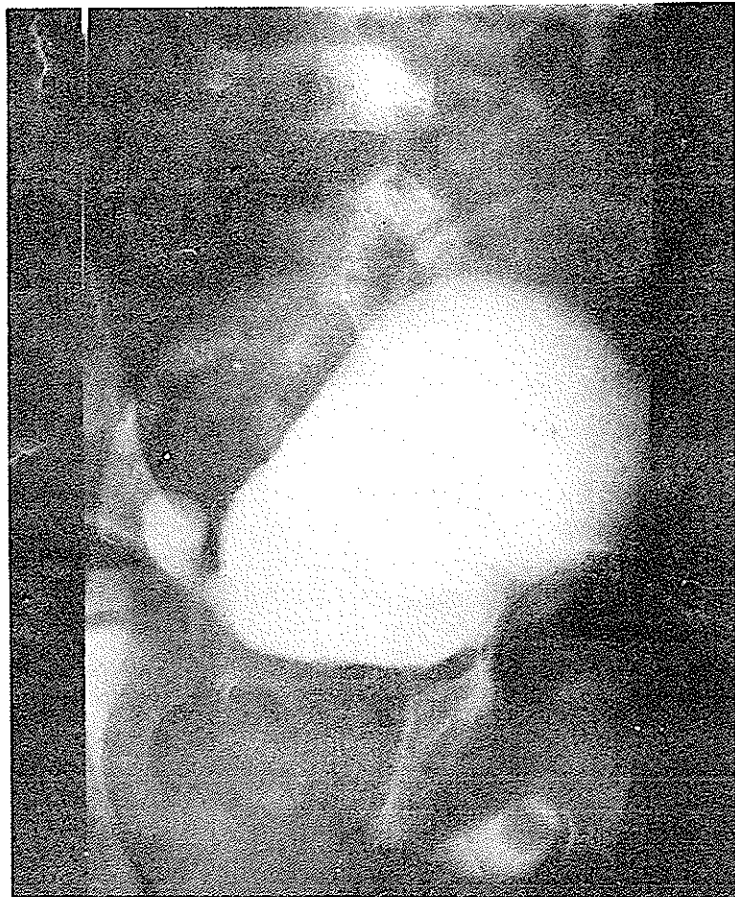۱- آروگرافی داخل وریدی هیدروارترو
نفروز در سمت چپ را نشان میدهد



۲- ارتروگرافی ارتروگراف - دیورتیکول
پیشابراه را نمایان ساخته است



۳- دیورتیکول ممانه در سمت چپ مشخص می باشد



۴- دیورتیکول ممانه و بیشابراه مشخص می باشد .

دیورتیکول وجود داشت ولی سوراخ حالب دیده نشد از پشت مثنانه حالب مشخص گردید، سوند حالب نمره سه از راه حالب وارد مثنانه شد و ملاحظه شد که سوراخ حالب در جدار فوقانی دیورتیکول می باشد.

دیورتیکول برداشته شد و پیوند مجدد حالب به مثنانه بروش (Politamo-leadbetter) انجام شد، سوند نولی نمره ۲۰ در مثنانه گذاشته شد و جدار مرمت گردید، سپس حالت لیتوتومی به بیمار داده شد و برش دیگری در خط وسط در ناحیه (PENO-SCROTAL) داده شد و دیورتیکول پیشابراه دیسکسیون شده درون آن سنگ کوچک به اقطار تقریبی ۲ میلیمتر وجود داشت. در عمق دیورتیکول کانال باریکی وجود داشت که با پیشابراه ارتباط داشت. دیورتیکول برداشته شد، سوند نلاتون نمره ۱۰ از راه مه ای خارجی پیشابراه وارد مثنانه

شده و بسا کاتگوت کرمیک چهار صفر مجرا دوخته شد.

نتیجه:

دیورتیکولهای مادرزادی پیشابراه خیلی نادرند چون ممکنست از نظر دورنمانند و عوارض شدیدی ایجاد کنند و در صورت وجود علائم ادراری در نوزادان و شیرخواران بایستی به آن توجه گردد. همچون سایر ناهنجاریهای دستگاه ادراری ممکنست با ناهنجاریهای در سایر قسمت های دستگاه ادراری و همراه باشند، در نتیجه بررسی کامل کلیه اعضاء بطور اعم و دستگاه ادراری بطور اخص لازمست، با توجه به متون علمی پزشکی اولین مورد گزارش شده از ترکیب دیورتیکول مادرزادی پیشابراه همراه با دیورتیکول پارارترال است که معرفی گردیده است.

SUMMARY

A case of 3 year old male with a urethral diverticulum along with a Hutch diverticulum is described. Attention is drawn to the occult nature of this disease which may eventually present with uremia in adulthood.

Presentation, complications and treatment along with a reivev of the literature are described.

REFERENCES

- 1- Pate Virgil A., J.Urol., 1:65, Jan. 1951.
- 2- Majed Aly, British J.Urol., 37:560, 1965.
- 3- Williams D.I. British J.Urol. 41: 228, 1969.
- 4- Boissonnat Pierre, British J.Urol. 34:59, 1962.
- 5- Nesbitt, Tom.E., J.Urol. 73:5. May 1955.
- 6- Meiraz David, Am.J.Dis. Child. 122:271, 1971.
- 7- Patrick C. Freeny, Radiology, 111: 173, Apr. 1974.

- 8- Khoury, N.E., J.Urol. 69:2, Feb. 1953.
- 9- Martin J.E., J.Urol., 98: July 1967.
- 10-Davis Hugh J., J.Urol. 80: 1958.
- 11-Masih, Bimal K., J.Urol., 109: May 1973.
- 12-Mandler John I., J.Urol., 96: 1966.
- 13-Silk M.R., J.Urol., 101: Jan 1969.
- 14- Mills, W.G. British J.Urol., 27:292, 1955.
- 15-Enriquez, G. Ann, Rad., (2-3): 207, 1978.
- 16-Casimir F. Urologic Clinics of North. Amer 5:1, 31 Feb. 1978.