

## گزارش دومورد تشخیص و درمان بیمار مبتلا به الکاپتینوریا

### دکتر روحاله اقراری

#### مقدمه:

مختصری در باره الکاپتینوریا: الکاپتینوری در نتیجه اختلال متابولیسم تیروزین بعلت کمبود آنزیم اسید هموزانتزیک اکسیداز است. الکاپتینوریا عامل و مقدمه اکرونوزیس است که این حالت مربوط به رسوب دانه‌های اکسیده قهوه‌ای متمایل سیاه اسید هموزانتزیک در نسوج هم‌بندی است که باعث اسپوندیلوزیس و آرتروپاتی میشود. اسید هموزانتزیک در کبد و کلیه اکسیده شده و به اسید مالیل استواستیک تبدیل میشود. در صورت نبودن این فعل و انفعال اسید هموزانتزیک در نسوج تجمع یافته و بصورت مواد الکاپتینوریک از ادرار دفع میشود. تجمع این اسید در خون مشاهده نمیشود زیرا سرعت از راه کلیه و از گلومرولها دفع میشود. صدمه آن بنسوج همبندی که مشخص اوکرونوزیس است نتیجه تماس ممتد با اسید هموزانتزیک است. پیگمانهای اکسیده شده آن مثل اسید بنزوکینان استیک پولمریزه میشود و پیگمانهایی شبیه به ملانین درست میکند که بطور ثابت بنسوج کلاژن میچسبند و معتقدند که چسبیدن همین دانه‌های رنگی بدور رشته‌های کلاژن باعث تغییر صفات فیزیکی و شیمیایی نسج کلاژن میشود و مسؤل تغییرات دژنراتیو در اوکرونوزیس است. گرچه الکاپتینوریا در بچه‌های نوزاد ممکنست دیده شود ولی تغییرات نسج ملتحمه تا زمان بلوغ ظاهر نمیشود.

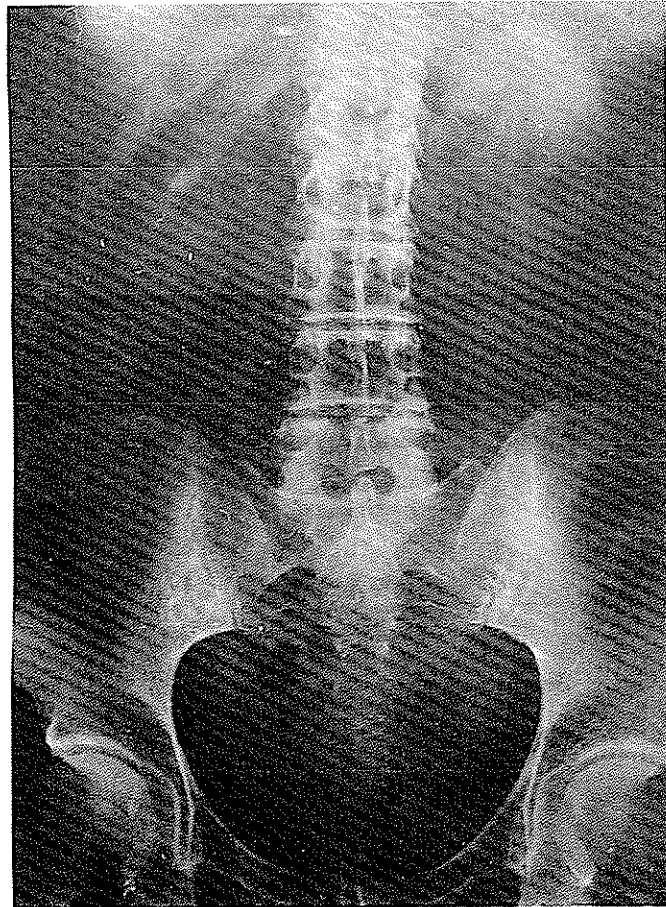
در تشخیص الکاپتینوریا باین نکات باید توجه داشت: ادرار تازه منظره طبیعی دارد ولی در مجاورت هوا از سطح شروع سیاه شدن میکند و این خاصیت در محیط قلیائی ادرار تشدید میشود. معرف بندیک را اسید هموزانتزیک برنگ قهوه‌ای تیره تبدیل میکند و با معرف فریک کلراید Ferric Chloride برنگ ارغوانی سیاه درمی‌آید. مصرف اسید اسکوریک بمقدار فراوان سیاه شدن رنگ ادرار را ممکن است زایل کند که باعث جواب کاذب با معرف‌های فوق‌الذکر خواهد شد. تغییر رنگ ادرار بعلت وجود مواد صفراوی، پورفیرین‌ها، میوگلوبین باید با آزمایش‌های مخصوص خود شناخته شوند تا در تشخیص الکاپتینوریا اشتباه نشود.

#### شرح حال بیماران ما:

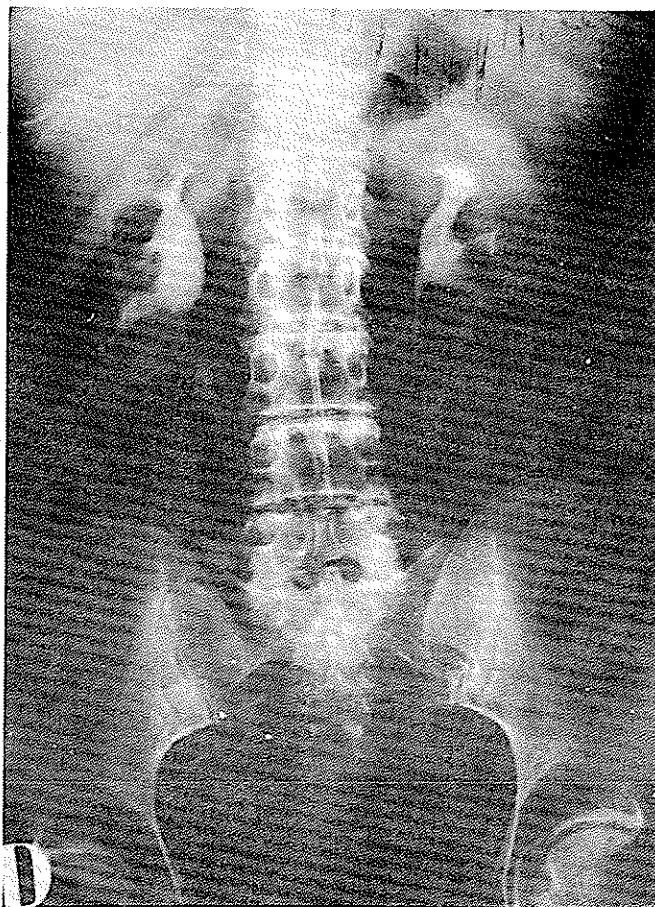
بیمار زنی است بنام خ - ح ۴۶ ساله مدیره یک دبیرستان اهل تبریز و ساکن تهران بعلت درد پهلوی چپ شش سال قبل بیکی از همکاران متخصص بیماریهای داخلی مراجعه میکند و در عکسبرداری سایه سنگی در لگنچه کلیه چپ مشاهده میشود که تحت عمل جراحی قرار میگیرد پس از برداشتن سنگ آرامش نسبی در وضع بیمار پدید می‌آید ولی دردها بطورکلی برطرف نمیشود. در حرکات و هنگام فعالیت درد در ناحیه پشت وجود داشته مدتی درمانهای

راست مشاهده میشود. توجه به رادیوگرافیهای بیمار که نشان میداد از فاصله بین مهرها کاسته شده و دیسکهای بین مهرهای دکالسیفیه است ما را بدنبال تشخیص الکاپتینوریا برد (کلیشه ۱ - ۲). که علت ادامه دردهای بیمار و ساختن سنگهای متعدد را توجیه میکند. از اختلالات ادراری گذشته و از بیماریهای دوران کودکی بیمار سؤال شد چیزی بخاطر ندارد و چون به بیمار راجع به تغییر رنگ ادرار توجه داده شد بخاطر آورد که در دوران کودکی بنا گفته مادرش ادرارش بملافه سفید لکهای سیاه بجای میگذاشته. قوه شنوائی بیمار از دهسال پیش بتدریج کاهش یافته و دچار سنگینی گوش است.

روماتیسمی انجام میشود که با قطع داروهای مسکن درد شدت یافته تا سه سال قبل که ناراحتیهای هاضمهای مثل درد در ناحیه معده، ترش کردن غذا، نفخ شکم عارض بیمار میشود و چون هنگام معاینه ناحیه کیسه صفرا دردناک بوده اقدام به کوله سیستوگرافی میشود و چون بتعداد زیاد سنگ در کیسه صفرا داشته از اینرو اقدام بعمل جراحی وکله سیستکتومی میشود. ناراحتیهای اخیر بیمار برطرف میشود ولی دردهای سابق در پشت بیمار ادامه مییابد. تا آنکه در چند ماه قبل بیمار بعلت درد و سوزش هنگام ادرار کردن مراجعه میکند و با تشخیص ورم مثانه تحت درمان قرار میگیرد و بهبود مییابد ولی چند هفته بعد مجدداً "ورم مثانه تکرار میشود اینبار اقدام به I.V.P. میشود و سایه سنگی در لگنچه کلیه طرف



شکل ۱



شکل ۲

گویچه یک هسته‌ای بزرگ ۲ لنفوسیت  
 (۲۳) . مرفولوژی گلبولهای قرمز طبیعی  
 است .  
 هموگلوبین ۱۴ گرم  
 اوره خون ۳۴ میلی‌گرم درصد  
 سدیمانتاسیون ساعت اول ۵ میلی‌متر  
 ساعت دوم ۱۵ میلی‌متر  
 رادیوگرافی قلب و ریتمین طبیعی است .

در این بیمار تشخیص الکاپتینوریا داده شد و تشخیص مبتنی  
 است بر:

۱ - کاهش فاصله مهره‌ها و دکالسیفیه شدن دیسک بین  
 مهره‌ها .

#### آزمایشهای پاراکلینیکی بیمار:

آزمایش اسید هموزانتزیک ادرار + + + (آزمایشگاه  
 سرم شناسی دانشکده پزشکی تهران) .  
 آزمایش میکروسکوپیک ادرار:  
 گلبول قرمز ۵ - ۳ عدد در هر شان میکروسکوپیک .  
 گلبول سفید ۳ - ۲ عدد در هر شان میکروسکوپیک .  
 البومین تراس - سیلندر ندارد .  
 سلول اپی تلیال ۲ - ۱ عدد در هر میدان میکروسکوپیک .

#### فرمول شمارش:

گلبول سفید ۴۶۰۰  
 گلبول قرمز ۵۰۰۰۸۰۰ (سگمانته ۶۰ باتونه ۶ اعوزینوفیل ۳

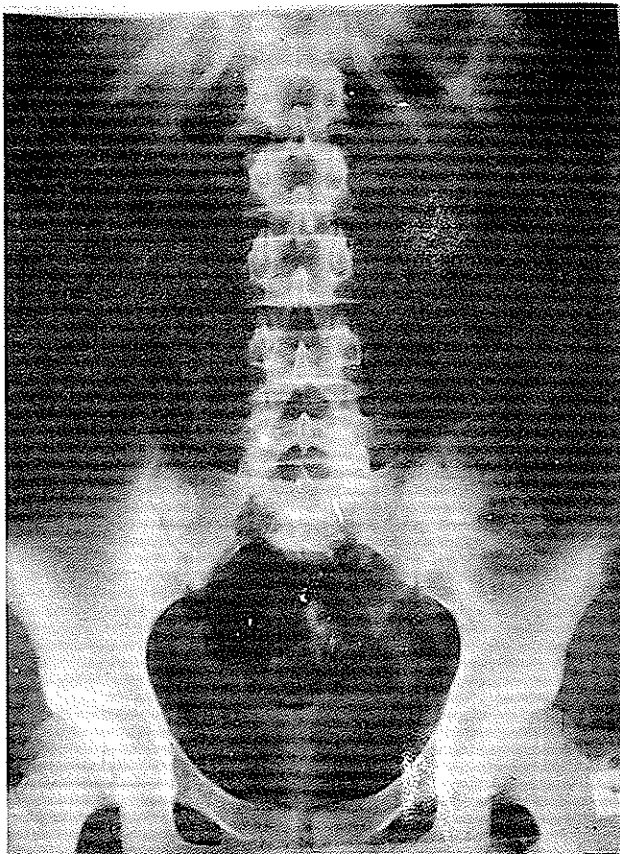
هموگلوبین ۱۶ گرم درصد

رادیوگرافی از استخوانهای ساعد طبیعی است اوروگرافی و رادیوگرافی ستون فقرات بعمل آمد ضایعه‌ای مشهود نبود ولی هنگام معاینه بیمار دو لکه تیره در روی شورت سفید رنگ بیمار دیده شد و از بیمار توضیح خواسته شد بیان داشت که گاه گاهی این لکه‌ها را میبیند و تصور میکند مربوط به ترشح واژن باشد ولی با جلب توجه بیمار به پیدایش آنها اظهار داشت که بعد از ادرار کردن غالباً دیده است از اینرو آزمایش اسید هموزانتزیک بعمل آمد که مثبت بود و تشخیص الکاآپتینوریا داده شد.

در بیمار دوم، علائم دردهای ستون فقرات وجود داشت با انتشار به اطراف کلیه‌ها که علت اصلی مراجعه بیمار بود ولی همانطور که ذکر شد هنوز آثار رادیولوژیک در ستون فقرات مشهود نیست. (کلیشه ۳)

باین بیمار نیز روزانه یک گرم ویتامین تجویز شده و دردها آرامش نسبی دارد.

شکل ۳



۲ - وجود آزمایش اسید هموزانتزیک مثبت.

۳ - سابقه سنگهای متعدد و شرح حال کلینیکی بیمار.

بیمار تحت عمل جراحی برای خارج کردن سنگ کلیه راست قرار گرفت و بعد از مرخص شدن تاکنون (۳۷ ماه) بطور متناوب روزانه یک گرم ویتامین C تجویز شده و دردهای پراکنده بیمار نسبتاً بهبود یافته.

### بیمار دوم

ت - م دختری است ۱۸ ساله که بعلت درد کمر مراجعه نموده دهساله بوده که پدر خود را از دست داده و در یازده سالگی مادرش را بعلت عارضه قلبی از دست داده است و نزد خاله خود زندگی میکند. بعد از حرکات ورزشی، راه‌پیمایی و آنطور که خود بیمار ذکر میکند سرماخوردگی درد در ستون فقرات و کمر بیمار عارض میشود و استراحت در بهبود درد بیمار چندان موثر نیست.

در معاینه بیمار ظاهراً سالم است وزن ۴۸ کیلو و قد متوسط. در معاینه ستون فقرات علامت ظاهری بچشم نمیخورد و با فشار درد در ناحیه ستون فقرات و عضلات لومبوساکره بطور پراکنده محسوس است. رفلکسها طبیعی است. در معاینه قلب و ریتمین طبیعی است.

### آزمایش پاراکلینیکی

سدیمانتاسیون ساعت اول ۸ میلیمتر  
ساعت دوم ۱۸ میلیمتر  
اوره خون ۳۶ میلی‌گرم درصد  
در آزمایش میکروسکوپیک ادرار:  
گلبول قرمز ۵ - ۲ عدد در هر میدان میکروسکوپیک  
گلبول سفید ۳ - ۱ عدد در هر میدان  
سیلندر ندارد الیومین تراس  
فرمول شمارش: گلبول سفید ۴۹۵۰  
گلبول قرمز ۶۰۰۰۰۰۰ (سگمانته ۵۸  
باتونه ۷ ائوزینوفیل ۴ یک  
هسته‌ای ۲ - لنفوسیت  
۰ (۲۳)

نتیجه:

دیسک بین مهره‌ها توجه داشت تا مواردی از الکاپتینوریا را یافت. تجویز ویتامین C بمقدار یک گرم در روز در کاهش تغییر رنگ ادرار این بیماران موثر است و دردها را نسبتاً تخفیف میدهد.

باید در دردهای ستون فقرات به الکاپتینوریا توجه داشت. علامت تغییر رنگ ادرار را با آزمایش اسید هموزانتزیک تحقیق کرد و به کم شدن فاصله مهره‌ها و دکالسیفیه شدن

## References

1. UROLOGY CAMPBELL
2. Duncan G.G. Disease of metabolism P. 168 and 675
3. Galdston M steelej-M, and Dobrines K: Alcptonuria and ochronosis
4. Garrad A.E. Inbovn Errors of metabolism ended. London Henry Frowde
5. Lernes. A.B. Metabolism of Phenylalamine and Tyrorine in Advance in Enzymology Vol 14, New York Interseuie press
6. Oppenheimes B.S. and Kline B.S. 1935 Ochronaris with study of an additional eare Arch Int. Med, 27: 732.
7. Partington, M, Scriver, C.R, and Sass-Kortsak. A. (EDS.) Conferance on heredity Tyrosinemia Canad M.A.J. 97: 1045, 1967
8. Perry, T.B, and othres: Carnosinemia, New England, Med, 277: 1219, 1967.
9. Neubaver, O: Handbuch Der Normalen. Uno Patholocischen Physiologie Vol. 5. Berlin, Julius Springer 1968, P. 851.