

فیبروز دیسپلازیا و استحالہ سارکومی آن

✦ دکتر سعید عباس زاده

مقدمه

نشریات پزشکی بطور کلی با مسئله استحالہ بدخیمی فیبروز دیسپلازیا روی موافق نشان نمیدهند. گرچه چنین عارضه‌ای نادر است ولی مطالعه دقیق نشریات گزارش ۲۹ مورد از این استحالہ را نشان میدهد. در این مقاله بطور مختصر اهمیت کلینیکی فیبروز دیسپلازیا و امکان استحالہ بدخیمی آن مطالعه و یک مورد دیگر از این استحالہ گزارش میشود. در ضمن از فرصت استفاده نموده معالجه فیبروز دیسپلازیا و سارکوم استخوان نیز تا حد امکان بحث خواهد شد.

گزارش یک مورد

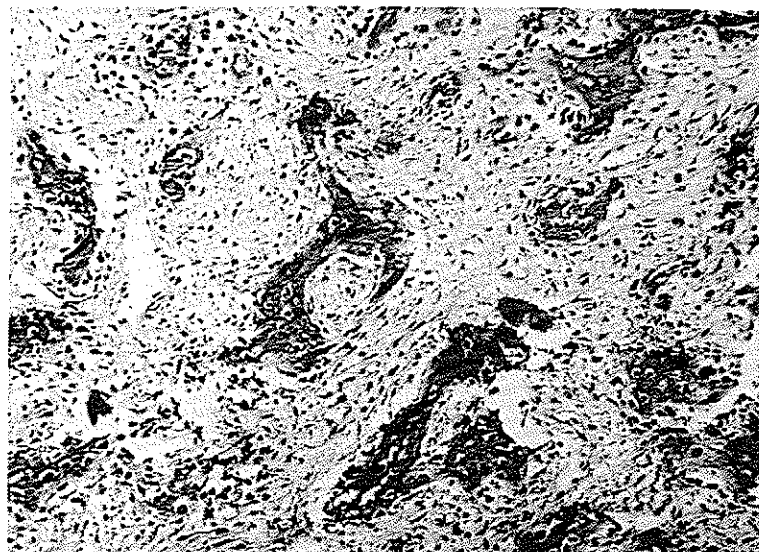اختر - م - زن ۲۳ ساله‌ایکه در تاریخ ۱۲/۲/۵۰ بعلت تورم دردناک ناحیه گونه راست به تشکیلات گوش، حلق و بینی به بیمارستان امیراعلم مراجعه و بستری شد. بیمار در ده سالگی در نتیجه سقوط از بلندی دچار تورم و کبودی صورت میشود که بعد از مدتی برطرف شده تا اینکه در ۱۸ سالگی احساس تورم در ناحیه گونه همان سمت می‌کند و با مراجعه بیکی از بیمارستانهای تهران بطریقه CAIDWEL - LUC تحت عمل جراحی قرار میگردد.

از یکسال قبل مجدداً بیمار متوجه تورم و برجستگی پیشرونده ناحیه عمل شده میگردد بطوریکه در موقع مراجعه بدرمانگاه توموری بدرشتی ۷ × ۷ سانتی‌متر تمامی ناحیه گونه راست را فرا گرفته بود ضایعات حاصله در نتیجه این تومور عبارت بود از تنگ شدن شکاف پلکی چشم راست. تغییر یافتن شکل استخوانهای بینی سمت تومور. و در داخل دهان فشار تومور باعث جابجا شدگی حدود لثه و دندانهای آسیای فک فوقانی گشته و سقف دهان به پائین رانده شده بود.

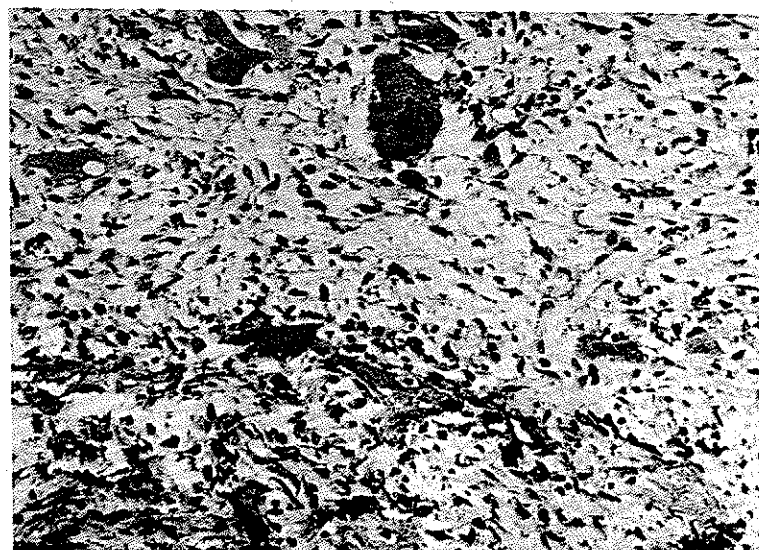
حفره راست بینی بعلت فشار تومور تنگ‌تر شده و در لمس ناحیه گونه، بیمار احساس درد می‌کرد. اما سابقه خونریزی از بینی نداشت تشخیص پاتولوژی ضایعه در عمل انجام شده قبلی FIBROUS DYSPLASIA نشان میداد. (شکل ۱ و ۲)

در آزمایشات تعداد گلبولهای سفید ۷۸۰۰، گلبولهای قرمز ۴۳۰۰۰۰۰۰ - نوتروفیل ۵۰٪ - ائوزینوفیل ۴٪ - لنفوسیت ۴۴٪ - منوسیت ۲٪ - هموگلوبین ۱۳ گرم درصد - هماتوکریت ۳۸٪ - آلكالین فسفاتاز ۵۵ واحد بین‌المللی، قلب و ریستین و سایر دستگاه‌ها در معاینه طبیعی و سالم بوده و در رادیوگرافی ریه آثار مرضی دیده نشده. رادیوگرافی جمجمه و استخوانها و اندامها و لگن نیز طبیعی و آثاری از ضایعه مشابه ناحیه گونه دیده نشده.

گروه حلق و بینی دانشکده پزشکی رازی - دانشگاه تهران



شکل ۱



شکل ۲

بطور کلی نوع منوآستاتیک را ضایعه جداگانه‌ای میدانند اسمیت بر حسب وضع فعالیت کلینیکی، ضایعه را به سه دسته تقسیم میکند در حالیکه به عقیده سایر مولفین این تقسیم بندی منطقی نیست زیرا در یک فرد ضایعه ممکن است بشکل فعال تظاهر نموده و بتدریج با بالا رفتن سن از فعالیت آن کاسته شود در حالیکه مواردی از ضایعه وجود دارد که سالها تومور غیر فعال بوده و بعدا فعال گشته. روی این اصل معلوم است که نمیتوان در این ضایعه تقسیم بندی اسمیت را از نظر نحوه فعالیت پذیرفت. ولی آنچه ثابت شده اینست که هر تومور نحوه فعالیت متفاوت بر حسب سن بیمار میتواند بخود بگیرد.

اتیولوژی بیماری کاملا ناشناخته است. لیختن اشتاین فکر میکرد که ضایعه در نتیجه دگرگونی در فعالیت مزانشیم استخوان ساز است. احساس عده دیگر این بود که علت ایجاد تومور عیب تکاملی استخوان است و برخی نیز تروماتیس را بعنوان یک عامل اتیولوژیک بازگو می کنند.

مشخصات کلینیکی که توسط JAFFE گزارش شده بطور مختصر عبارتست از: (۲) و (۳)

(۱) ضایعه در زنها بیشتر از مردان دیده میشود (به نسبت ۳ به ۱)

(۲) معمولا شروع ضایعه استخوانی از زمان کودکی است گرچه تظاهر کلینیکی آن ممکن است تا دیروقت آشکار نشود. پیرترین بیماری که توسط ZONIS گزارش شده ۷۲ ساله بوده است.

(۳) استخوانهای صورت، فمور، تی بیا، دنده‌ها استخوانهای هستند که بیشتر گرفتار ضایعه میشوند. (۴) تومور معمولا با رشد بطئی و بدون علامت بوده که بعد از بلوغ ممکن است رشدش متوقف و یا بطور واضح کند شود.

(۵) از نظر تشخیص آزمایشگاهی علامت مشخصه‌ای وجود ندارد جز در بیمارانیکه تومور دوران فعال و یا رشد خود را میگذرانند در تعداد الکالن فسفاتاز سرم آنها افزایش دیده میشود.

(۶) منظره رادیولوژیک نشان دهنده جانشینی نسوج استخوان از داخل بطرف سطح خارجی تومور است

در سابقه فامیلی بیمار نیز سابقه مرضی مشخص و یا مشابه بیان نمیشد لذا بیمار تحت بیهوشی عمومی بـا انسیزیون پارالترونازال تحت عمل جراحی قرار گرفت تمامی تومور با حاشیه‌ای از نسج سالم استخوانی و نسج نرم و حتی قسمتی از ناحیه سخت گاهی نیز درین برش برداشته شد. پاسخ پاتولوژی نسج ارسالی LOW GRADE FIBROUSARCOMA گزارش شد و این تشخیص پاتولوژی در بررسی بیشتر در مراکز پاتولوژی دانشگاه تهران و انگلیس و آمریکا مورد تاکید قرار گرفت. (شکل ۳ و ۴) اینک بعد از ۵ سال با وجود کنترل مرتب سالیانه نه هیچ نوعی آثار از عود تومور در ناحیه صورت و یا آثار متاستاز در ریه و نقاط دیگر دیده نشده است.

بحث

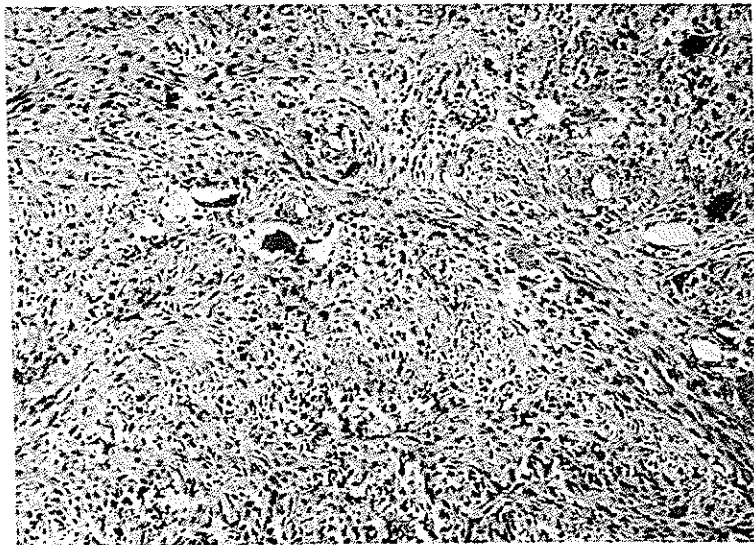
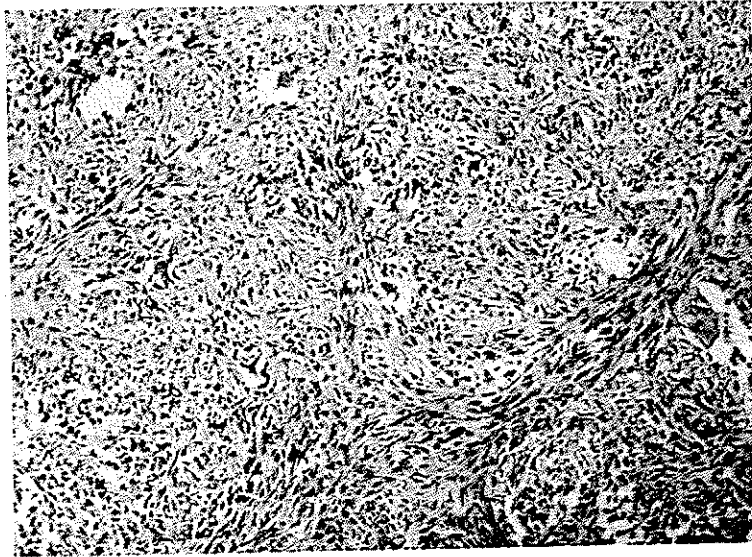
برای اولین بار در سال ۱۸۹۱ رکلین هاوزن فیروز - دیسپلازیا را شرح داد و اتفاقا او از روی اشتباه دومورد فیروز دیسپلازیای پلی استاتیک را با مواردی از استتیت - فیبروکیستیک هیبرپاراتیروئیدیسم بطور مخلوط گزارش داده بود. مدتی چند توجه لازم باین مسئله نشد تا اینکه در سال ۱۹۳۷ ALBRIGHT و همکاران سندرم فیروز - دیسپلازیای پلی استاتیک را که شامل:

گرفتاری استخوانهای دیگر اسکلت، پیگمانتاسیون جلدی و اختلالات غددی (نظیر بلوغ زودرس که مخصوصا در زنها بیشتر مشخص است) شرح داد (۱)

چندی بعد از این گزارش LICHTEN STEIN, JAFFE بطور کلی این بیماری را بررسی نموده و طرح جامعتری نسبت به وضع کلینیکی ارائه نموده و وضع آناتوموپاتولوژیک این بیماری را روشن نمودند و اسم فیروز دیسپلازیا را بآن اطلاق کردند.

امروزه بخوبی روشن است که شکل جالب فیروز دیسپلازیا (یعنی ضایعه منوآستاتیک) اولاً با تغییرات شناخته شده فیزیولوژیک همراه نبوده و درثانی نسبت به نوع پلی استاتیک شایعتر است بطوریکه نسبت چهل به یک را در منوآستاتیک مشاهده میکنیم.

حتی بعضی از مصنفین پا را از اینهم فراتر گذاشته



بطوریکه منظره مشخص لیوان گلی) GROUND

GLASS بخود میگیرد.

در استخوانهای صورت از نظر رادیولوژیکی تومور منظره اسکروتیک و رادیواپیک نشان میدهد.

(۷) اگر ضایعه متعدد باشد معمولا یک طرفه است.

نکته‌ایکه از نظر متخصصین گوش و حلق و بینی حائز اهمیت میباشد این حقیقت است که ضایعه در استخوان فک اعلاء بیشتر از فک اسفل دیده میشود و معمولا در فک اعلاء رشد سریع از خود نشان میدهد و بعد از برداشتن عود فوری نیز در آنها گزارش شده است. از سوی دیگر همانطور که انتظار میرود فیروز دیسپلازیای استخوانهای صورت مخصوصا فک اعلاء علائمی نظیر گرفتگی بینی و مجاری سینوسهای پاراناژال و مخصوصا نقائصی در زیبایی صورت بوجود میآورد. عاقبت بیماری خویست برداشتن کامل تومور امر ضروری است و میتواند تضمین کننده درمان کامل باشد در حالیکه عود تومور پاداش جراحی است که تومور را ناقص برداشته باشد.

گرچه مواردی نیز گزارش شده که با وجود برداشت ناقص تومور، سالهای سال بیمار بزندگی ادامه داده بدون اینکه علائمی از عود یا رشد تومور دیده شود.

اگر تومور فیروز دیسپلازیا در فرد بالغی مشاهده شود که بدون علامت کلینیکی بوده و از نظر حجم در حال رشد نباشد. همانطور که در کلیه تومورهای خوش خیم مرسوم است با در نظر گرفتن مسائلی نظیر موضع تومور، وسعت عمل جراحی لازم، نقائصی که اعمال جراحی میتواند بوجود آورد و همچنین سن بیمار ارزیابی کامل صورت گرفته و فقط بصرف وجود تومور نبایستی فوراً اقدام بعمل جراحی نمود، زیرا همانطور که میدانیم اغلب موارد این تومور با افزایش سن بیمار رشدش کمتر یا متوقف میشود.

در مقابل همواره بایستی اطباء متوجه این نکته باشند که افزایش ناگهانی حجم و یا سرعت رشد تومور و یا وجود درد مسئله استحالہ بدخیمی را باید در نظر گرفت.

این حقیقت که استحالہ بدخیمی در فیروز دیسپلازیا رخ میدهد هنوز بطور متحدالشکل از سوی کلیه محافل پذیرفته نشده. گزارشات اخیر نشریات نشان میدهد که تکذیب و یا مخالفت با مسئله استحالہ بدخیمی فیروز دیسپلازیا بیمورد

است.

تا به امروز ۲۹ مورد استحالہ بدخیمی فیروز دیسپلازیا گزارش شده که ما نیز یک مورد بآن اضافه می‌کنیم تمام این ۲۹ مورد بخوبی اثبات شده است و چندین مورد آن بطور هیستولوژیک مورد تاکید قرار گرفته است.

ALPERT, SCHWARTZ اخیرا تجزیه

و تحلیل دقیقی در مورد ۲۹ مورد یاد شده انجام داده‌اند^۴ و نتیجه گرفته‌اند که نسبت استحالہ بدخیمی این مورد ۴% یا تقریبا ۴۰۰ مرتبه بیشتر از استحالہ خودبخودی سارکوم استخوانی است.

تفاوت محسوسی در انسیدانس استحالہ بدخیمی فیروز دیسپلازیای منو استاتیک و پلی استاتیک وجود ندارد زیرا از این ۲۹ مورد گزارش شده ۱۵ مورد نوع منو استاتیک و ۱۴ مورد از نوع پلی استاتیک بوده است.

تاثیر رادیوتراپی قبلی بر روی این ضایعه کاملا روشن نیست ولی بنظر میرسد که رادیوتراپی یک اثر مستعد کننده در استحالہ بدخیمی دارد (۵). بطوریکه ۱۲ مورد از این ۲۹ مورد قبلا (بطور متوسط ۱۴ سال قبل) اشعه دریافت کرده‌اند. از سوی دیگر میشود گفت که برعکس دریافت اشعه شرط حتمی استحالہ بدخیمی فیروز دیسپلازیا نیست، مسئله ۱۷ مورد از ۲۹ مورد یادشده اصلا اشعه درمانی دریافت نکرده بودند.

این مسلم است که در مورد این تومور حتی الامکان از رادیوتراپی باید پرهیز نمود زیرا همانطور که استنباط میشود در استحالہ بدخیمی تومور عامل مشکوکی جلوه‌گر شده است. ضمنا رادیوتراپی در بعضی از انواع فیروز دیسپلازیا که دفعته دارای رشد سریع میشود اثر کند کننده مشی تومور دارد. در این موارد خاص و یا هنگامیکه عمل جراحی مشکل یا میسر نباشد میتوان در درمان بیمار مبتلا مورد استفاده قرار گیرد.

بنابراین نکته خیلی مهم اینست که در درمان فیروز دیسپلازیا در هر مورد بطور انفرادی بایستی تمام عوامل را بررسی نمود.

هر ضایعه فیروز دیسپلازیا که دفعته علائم تسریع رشد یا افزایش حجم نشان دهد و یا ایجاد درد کند و یا در موقع لمس موضع تومور درد ایجاد گردد همچنین در تومورهای

سیر و راههای درمانی جراحی و رادیوتراپی آن در حد امکان به تفصیل مورد بحث قرار گرفت. گرچه در نشریات پزشکی به موارد استحالہ بدخیمی این تومور کمتر برخورد میشود ولی مرور دقیق مقالات منتشر تا سال ۱۹۷۶ گزارش ۲۹ مورد از استحالہ بدخیمی فیبروز دیسپلازی نشان میدهد در این مقاله یک مورد دیگر از استحالہ فیبروز دیسپلازی گزارش شد و علائمی که تومور در حین شروع به استحالہ بدخیمی بخود میگردد و راه درمان مورد بحث قرار گرفت.

نوع فک اعلا، داده درد و خوریزی از بینی و سینوزیت بایستی فوراً ما را بیاد استحالہ بدخیمی تومور بیندازد. وقتی که تشخیص مسجل شد درمان همان است که در تمام سارکوم‌های استخوان انجام میشود. یعنی برداشتن کامل تومور با حاشیه وسیعی از سوج محاور استخوانی و نرم که هنوز گرفتار نشده و این روش درمان جراحی انتخابی این نوع تومور است.

خلاصه

در این مقاله مشخصات کلینیکی فیبروز دیسپلازی و

References

1. Albright, F., et al: Syndromes characterized by osteitis Fibrosa Disseminata, Areas of pigmentation and Endocrine Dysfunction, with precocious puberty in femaeles. New Engl J Med 216: 727, 1937
2. Jaffe, H.L.: Tumor and Tumorous Conditions of the Bones and Joints, Philadelphia: Lea and febiger, inc., 1958, PP 117-142.
3. Pisani, A., and caprotti, M,: Clinical, Radiological, and Anatomophological CONsideration on a case of Jaffe-Lichtenstein fibrous Dysplasia, Aural Radial Diag.
4. Schwartz, D., and Alpert: Malignant Transformation of fibrous Dysplasia, Amer J Med Sei 247: 1, 1964.
5. Sabgras, A.O., et al: Postradiation Sarcoma of Bone, Cancer 9: 528, 1956.