

## رماتیسم فی‌زینتر - لروا - رایتر

\* - دکتر فیروز پناهی \* - دکتر پرویندخت متحده

### مقدمه

در چند شماره قبل راجع به روابط ویروس با رماتیسم در این مجله دو مقاله درج گردید، همانطوریکه وعده دادیم یکی دیگر از بیماریهائی که احتمالاً عامل آن ویروس می باشد رماتیسم فی‌زینتر - لروا - رایتر می باشد.

اولین بار در یک زمان در آلمان بوسیله رایتر و در فرانسه بوسیله فی‌زینتر و لروا در ۱۹۱۶ سندرمی تحت بررسی قرار گرفت که از نظر بالینی به سه علامت عمدهٔ ورم ملتحمه - اورتریت و همچنین ضایعات سینویال مشخص می شد و بهمین مناسبت نام سندرم کنژنکتیو و اورتر و سینویال نیز بهمین سندرم اسم گذاری کردند.

از ۱۹۱۶ تا ۱۹۵۵ تحقیقات دیگری در مورد این بیماری صورت گرفت مخصوصاً در جنگ بین‌المللی دوم گونل Gounelle و مارش Marche در فرانسه و پارون Paronen در فنلاند مطالعات مهمی از نظر بالینی و پروتستیک بیماری نموده‌اند.

از ۱۹۶۵ بعد مطالعات عمیقی در مورد این بیماری مخصوصاً در فرانسه و ایالات متحده آمریکا صورت گرفت اغلب این تحقیقات علاوه بر مطالعه بالینی از نظر عوارض و مخصوصاً اتیولوژی و بیولوژی بیماری مورد بررسی قرار گرفت تا اینکه

در سال ۱۹۶۷ یکی از بزرگترین تحقیقات مرکز تحقیقات رماتیسمی بیمارستان کشن Cochin پاریس منجر به کشفیات مهمی در مورد این بیماری گردید که در جای خود از آن سخن خواهیم گفت و بالاخره شاشتر Schachter و همکارانش از یک طرف و دلبر Delbarre و کست Coste و آمور Amor از طرف دیگر موفق شدند که مایع مفصلی را در این بیماری در روی تخم جنین کشت بدهند و همچنین اجسامیکه احتمالاً عامل آن ویروس از نوع بدزونیاست Bedsonia بمعرض نمایش بگذارند و بدین ترتیب اغلب مؤلفین امروزه علت این بیماری را یک نوع ویروس گروه بدزونیها می دانند ولی از همه مهمتر تحقیقات بیولوژیک در مورد این بیماری در همان بیمارستان کشن Cochin انجام گرفته است که مهمترین آن وجود انکلوژیون‌های احتمالاً ویروسی در مجرای ادرار و یا در مایع مفصلی بیماران مبتلا باین سندروم می باشد که باز ما در موقع خود در این مورد بحث خواهیم کرد.

این علائم بیولوژیک یکی از مهمترین عوامل تشخیصی در این بیماری می باشد و بطوریکه در اشکال بالینی این بیماری خواهیم دید اغلب اوقات ممکن است اورتریت و یا کنژنکتیویت وجود نداشته باشد و فقط بیماری بوسیله علائم مفصلی تظاهر

\* - بخش داخلی روماتولوژی - بیمارستان دکتر اقبال - دانشکده پزشکی پهلوی دانشگاه تهران

۲ - دردهای ستون فقرات که باید از همین لحظه در فکر آن بود که بیماری بطرف اسپوندیل آرتريت آنکیلوزانت که یکی از عوارض شایع آنست سیر نماید. آتروفی عضلانی زودرس اغلب اوقات با آرتريت هاتوأم می باشد، علائم رادیولوژیک در این مرحله بصورت تورم نسوج نرم و مخصوصاً کولدوساک زیر عضله ۴ سر خود نمائی میکند و اغلب اوقات دکلسیفیکاسیونهای اپی فیزهای مفصلی نیز مشاهده میگردد ولی اغلب اوقات خط بین مفصلی طبیعی است.

در بعضی مواقع یک منظره نامنظم در کورتیکال با ضایعات بصورت اپین یا (خار) مخصوصاً در استخوان پاشنه پا و هم چنین در شاخه ایسکیوپوبین دیده میشود از همین لحظه باید رادیوگرافی سیستماتیک مفاصل ساکروایلیاک را درخواست نمود تا در صورت وجود ابتلاء این مفاصل عارضه اسپوندیل آرتريت این بیماری را هرچه زودتر تشخیص داد.

علائم بیولوژیکی بیماری که فوق العاده اهمیت دارند و بعداً مطالعه خواهد شد.

مدت ابتلاء مفصلی معمولاً متغیر و از ۶ هفته تا ۳ ماه بطور متوسط میباشد و بهبودی معمولاً در اشکال الیگوآرتیکولر بدون هیچگونه یادگاری مشاهده میشود ولی در بعضی مواقع گرفتاری مفصلی ادامه پیدا میکند و این پلی آرتريت حاد به سیر خود ادامه داده و ۶ تا ۱۲ ماه طول میکشد و عود بیماری در ۵۰٪ موارد امکان پذیر است و در این اشکال طولانی بیماری است که همیشه باید بیم از آن داشت که بیماری بطرف یک روماتیسم التهابی مزمن و مخصوصاً بطرف یک اسپوندیل آرتريت آنکیلوزانت کشیده شود که این کیفیت برحسب آمار مؤلفین مختلف بین ۳۰ تا ۵۰ درصد موارد دیده میشود و مخصوصاً گرفتاری مفاصل ساکروایلیاک و سیر بطرف اسپوندیل آرتريت آنکیلوزانت در یک سال اول بیماری نسبتاً شایع می باشد.

مهمترین عارضه بیماری ایجاد اسپوندیل آرتريت آنکیلوزانت میباشد که امروزه شایعترین علت این بیماری را همین سندرم فی زینئر - لروا - رایتر تشکیل میدهد. مطالعاتی که در مورد ۵۲ بیماری مبتلا به سندرم فی زینئر - لروا - رایتر

نماید و در اینجاست که برای تشخیص قطعی علائم بیولوژیکی و مخصوصاً تجسس ویروسی در مجرای ادرار و یا در مایع سینوویال ارزش سمیولوژی مهمی را خواهد داشت.

### اتیولوژی

بطور کلی این بیماری در ۹۰٪ موارد در پیش مردان جوان دیده میشود و بطور کلی در انواع شرایط مختلف ممکن است دیده شود.

۱ - در جریان انتروکولیتها و یا دیسانتری که اکثراً به صورت اپیدمی دیده میشود.

۲ - بعد از یک اورتريت غیر گونوککسی که بعضی مواقع خیلی خفیف و ممکن است جلب توجه نکند.

### مطالعه بالینی

در اشکال آندمی و اپیدمی بیماری معمولاً بعد از اسهال شروع میشود که چند روز بعد از اسهال یک اورتريت و بعداً کنژنکتیویت و بالاخره بعد از همه علائم مفصلی در حدود ۶ تا ۳۰ روز بعد از اسهال تظاهر میکند. ولی در بعضی مواقع اسهال فوق العاده خفیف و مخصوصاً در اشکال اسپورادیک بیماری فقط با اورتريك شروع شده و ممکن است این اورتريت فوق العاده کوتاه و از ۴۸ ساعت تجاوز نکند و حتی جلب نظر بیمار را ننماید و خود بخود ظاهراً بهبودی پیدا کند.

ما قبل از همه علائم مفصلی این بیماری را که با سم رماتیسم رایتر نیز نامیده میشود مورد بررسی قرار میدهم.

علائم مفصلی معمولاً بصورت یک پلی آرتريت حاد و یا تحت حاد که اغلب بطور ناگهانی شروع میشود جلب توجه میکند که بیشتر مفاصل بزرگ اندام تحتانی مخصوصاً زانوها و مچ پاها را فرا میگیرد در بعضی مواقع بیماری فقط بصورت آرترالژی ساده می باشد ولی در اکثر مواقع بصورت آرتريت با علائم التهابی موضعی و تورم سینوویال میباشد در بعضی مواقع بیماری فقط دو مفصل را فرا میگیرد.

ندرتهای ممکن است بیماری فقط بصورت منوآرتريت باشد ولی در این بیماری دو علامت مهم را باید یاد آور شد:

### ۱ - درد پاشنه پاها

تابلو ۱

مورد ۵۲	مطالعه ستون فقرات
مورد ۲۶	ستون فقرات نرمال
مورد ۲۶	تغییرات پلوی اسپوندیلیت
مورد ۱۸	تغییرات کلینیکی و رادیولوژی
مورد ۵	ضایعات کلینیکی بدون علائم رادیولوژی
مورد ۵	تغییرات رادیولوژی بدون علائم کلینیکی

در کلینیک روماتولوژی بیمارستان کشن مورد بررسی قرار گرفته است و در تزیکي از ما منتشر شده است نشان داده شده است که در پیش ۲۶ بیمار (یعنی ۵۰%) نشانه‌های بالینی و رادیو-لوژیکی پلوی اسپوندیلیت روماتیسمی (اسپوندیل آرتريت آنکیلوزانت) وجود داشته است که در تابلو ۱ دیده میشود. و در تابلو ۲ سن متوسط شروع سندرم رایتر و سن متوسط شروع ضایعات اسپوندیل آرتريت آنکیلوزانت و مدت متوسط بیماری ذکر گردیده است.

و در تابلو ۳ تظاهرات تغییرات پلوی اسپوندیلیت با مقایسه شروع سندرم رایتر جمع آوری و نشان داده می‌شود. علائم رادیولوژیکی و اختصاصات گرفتاری ساکروایلیاک در سندرم فی زینتر - لروا - رایتر و اسپوندیل آرتريت آنکیلوزانت اولیه عبارتند از:

۱ - ضایعات در مفصل ساکروایلیاک کمتر قرینه‌اند.  
 ۲ - کنداناسیون در اطراف مفصل ساکروایلیاک شدیدتر میباشد.

۳ - سندسوفیتها در ستون فقرات اغلب اوقات زود-رس و نسبتاً ضخیم و تا حدی منظره رادیولوژیکی آن نسبت به اسپوندیل آرتريت آنکیلوزانت اولیه محوتر میباشد. نکته مهم گرفتاری مفاصل محیطی است که در اسپوندیل آرتريت آنکیلوزانت سندرم رایتر فوق العاده شایع در صورتیکه در اسپوندیل آرتريت آنکیلوزانت اولیه ابتدای مفاصل محیطی نادر می‌باشد.

مطالعاتی که ما در ایران در مورد ۶۰ بیمار مبتلا به اسپوندیل آرتريت آنکیلوزانت کردیم علت ۱۲ مورد اسپوندیل آرتريت آنکیلوزانت سندرم رایتر میباشد در تمام این ۱۲ مورد ضایعات مفصلی محیطی علاوه بر علائم ستون فقراتی و ساکروایلیاک اسپوندیل آرتريت آنکیلوزانت وجود داشته‌اند.

تظاهرات غیرمفصلی بیماری:

۱ - اورتریت: در اشکال اسپورادیک اورتریت یک علامت نسبتاً ثابتی است و این علامت در اشکال اپیدمیک نیز در ۸۰% موارد نیز دیده میشود که بصورت ترشح سرو پور ولانت که با یک دیزوری خفیف توأم می‌باشد باید در معاینه دقیق توجه بطرف یک زخم خفیف Meat معطوف شود که در

تابلو ۲

سال ۲۲	سن متوسط شروع سندرم رایتر
سال ۲۸	سن متوسط در موقع شروع ضایعات
سال ۶	مدت متوسط بیماری

تابلو ۳

مورد ۱۳	در طول اولین سال
مورد ۲	در طول دومین سال
مورد ۱	در طول سومین سال
مورد ۳	در طول چهارمین سال
مورد ۵	در طول پنجمین سال
مورد ۲	بعد از ۱۰ سال و بیشتر

۲ - تجسس آنکلوژیونها، این تجسس که یا در مایع مفصلی و یا در ترشحات مجرای ادرار بعمل میآید یکی از مهمترین علائم بیولوژیک برای تشخیص سندرم رایتر می باشد.

الف - تجسس در مایع سینویال: تکنیک گرفتن مایع مفصلی و رنگ آمیزی آن که در مقالات مختلف توسط یکی از ما شرح داده شده است در این جا شرح داده نمیشود، فقط متذکر میشویم که آنکلوژیونها در سیتوپلاسم سلولهای یک هسته ای (لنفوسیت های بزرگ و سینیوسیتهای) باید تجسس شوند که بصورت یک توده قرمز رنگ که بطور ظریف گرانولوز می باشد که هسته خود سلول را با فشار بمحیط رانده است. آنکلوژیونهای مایع سینویال شکل ۱ شبیه آنکلوژیونهایی است که در مجرای ادرار این بیماران یافت میشود. شکل ۲ تجسس در مجرای ادرار که باز با صرف نظر از تشریح تکنیک این آنکلوژیونها بصورت های مختلف زیر دیده میشود بصورت واکنش سیتوپلاسمی که با دانه های قرمز که با حجم متغیر که گاهی اوقات تمام سیتوپلاسم را گرفته است. شکل ۳

صورت بودن این علامت ارزش سمیولوژیک آن فوق العاده مهم است و باید حتما" در این مورد تجسس آنکلوژیون های این بیماری بعمل آید که ارزش تشخیص آن فوق العاده مهم می باشد که بنوبه خود مورد بررسی در این مقاله قرار خواهد گرفت.

۲ - کنژنکتیویت که بصورت فتوفوبی و ترشح اشک ممکن است جلب توجه کند که اغلب اوقات با احتقان شدید ملتحمه چشم توأم می باشد که در عرض چند روز بطرف بهبودی کامل سیر می کند ولی احتمال عود بیماری همیشه وجود دارد، ندرتا" ممکنست علائم دیگر چشمی مانند ایرید و سیکلیت و ندرتا" کراتیت دیده شود.

۳ - علائم جلدی مخاطی

الف - ضایعات اطراف ما<sup>۴</sup> Meat که بصورت یک زخم قرمز کدر دیده میشود.

ب - بالانیت که اغلب بدون درد بوده و ارزش تشخیصی مهمی را دارا می باشد.

ج - انانتم دهان که بصورت ماکولهای قرمز کدر در دهان و گونه ها دیده میشود.

د - در بعضی مواقع کراتودر می پالموپلانتر مشاهده میگردد، ندرتا" ممکنست ضایعات اریتماتواسکوماتوز شبیه پسوریازیس در اطراف ناخنها دیده شود.

#### تظاهرات احشائی:

تظاهرات احشائی استثناء ممکن است در این بیماری مشاهده شود که ما فقط بذکر نام آنها اکتفا خواهیم کرد.

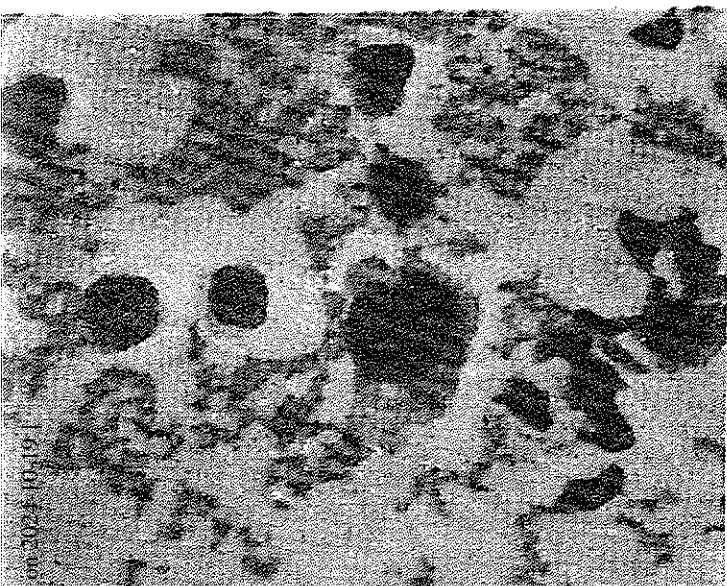
الف - تظاهرات قلبی بصورت پریکاردیت و نارسائی آئورت.

ب - تظاهرات ریوی

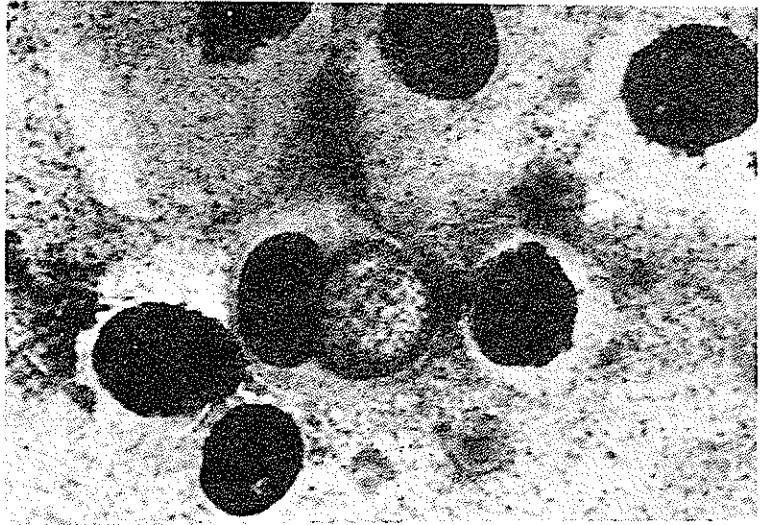
ج - تظاهرات عصبی

#### علائم بیولوژیکی بیماری:

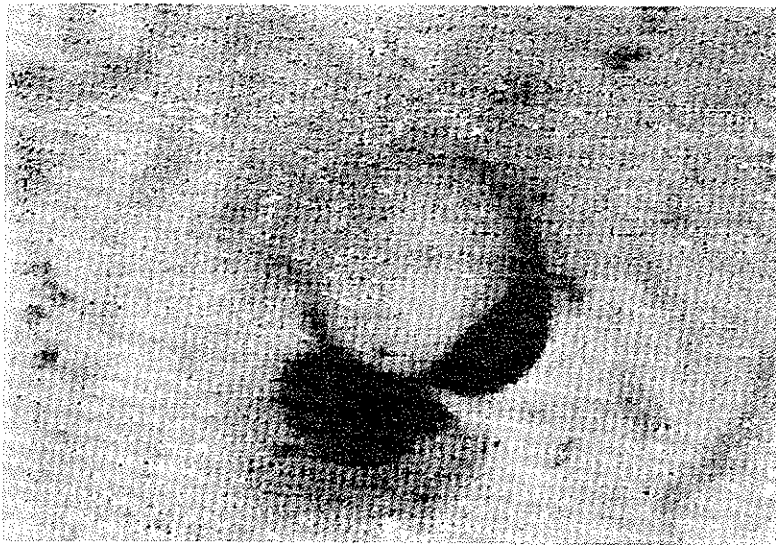
۱ - علائم بیولوژیکی التهاب که در تمام رماتیسماهای التهابی مشاهده میگردد مانند زیاد شدن سرعت سدیمان تاسیون و هیپرلوکوسیتوز و هیپرآلفا ۲ گلوبولینمی و غیره که اختصاص به این بیماری نداشته و از نظر تشخیصی کمک مهمی نخواهد کرد.



شکل ۱



شکل ۲



شکل ۳

پیشنهاد شده عبارت است از تست ترانسفورماسیون لنفوپلاستیک بوسیله آنتی ژن بدزونیا است که بنظر میرسد که این تست نسبتاً اختصاصی بوده است.

۵ - تجسس آنتی ژن HLAW 27

مطالعات جدید نشان داده است که بیماران مبتلا به پلوی اسپوندیلیت روماتیسمی در ۹۰٪ موارد حامل آنتی ژن HLAW27 هستند.

بنابراین در اشکالی از سندرم رایتز که عارضه اسپوندیل آرتزیت آنکلیوزانت را ایجاد کردند حتماً باید این تست نیز درخواست بشود.

در بعضی مواقع واکنش کندانسسیون پیدا میکند که این کندانسسیون از محیط ایجاد می شود و بالاخره در بعضی مواقع کندانسسیون کاملاً خاتمه یافته و بصورت یک توده قرمز رنگ که هسته سلول را بمحیط رانده است مشاهده میگردد.

این اشکال گوناگون ممکن است در پیش یک بیمار پشت سرهم دیده شود که در فواصل مختلف سیر بیماری مشاهده میگردد.

۳ - زیاد شدن کمپلمان در مایع مفصل که یک علامت نسبتاً مهم این بیماری است.

۴ - تست سروایمونولوژیک که این تست که جدیداً

#### References

1. AMOR (B), Syndrome de Fiessinger-Leroy-Reiter (oculo-uretro-synovte) in: F. COSTE; Progres en Rhumatologie, Paris, Flammarion Ed. (1968)
2. AMOR (B), KAHAN (A), LECOCQ (E), DELBARRE (F). Le test de transformation lymphoblastique par les antigenes bedsonies (TTL bedsonien). Son interet nosologique et diagnostique dans le syndrome de Fiessinger-Leroy-Reiter. Rev. Rhum., 32 641.
3. AMOR (B), DELBAREE (F), COSTE (F), Le problème des inclusions cellulaires de nature virale dans certaines affections rhumatismales. (1966). Sem. Hôp. Paris, 42. 785.
4. COSTE (F), AMOR (B), DELBARRE (F), Mise en évidence, par culutre, d'agents du genre bedsonia dans le liquide articulaire en cas de rhumatisme de Fiessinger-Leroy-Reiter. (1967). C.R. Acad. Sci. (paris), 264, 1365.
5. DELBARRE (F), AMOR (B), PANAHI (F), pelvi-Spondylitis beim Fiessinger-Leroy-Reiter-Syndrom)' Ankylosierende Spondylitis Rheumadokumentation, neue Rheumheilmittel Kongress der Deutschen Gesellschaft fuer Rheumatologie (1968) Seite 195 bis 200.
6. DELBARRE (F), AMOR (B), PANAHI (F), L'atteinte pelvispondylarhritique dans le rhumatisme de Fiessinger-Leroy-Reiter. (1969), Sem. Hôp. Paris, 45. 563.

7. DOURY (P), PATTIN (S), DUROSOIR (J.L.), Le test de transformation lymphoplastique avec l'antigène bedsonien dans le syndrome de Fiessinger-Leroy-Reiter ancien et récent et dans les spondylarthrites ankysantes. (1973). *Rev. Rh7m.*, 40. 643-649.
8. PANAHİ (F), L' etteinte de l'axe pelvi-rachidien au cours du rhumatisme de Fiessinger-Leroy-Reiter; à propos de 46 cas. Mémoire pour l'obtention du Titre de Maître-es-Sciences médicales de la Faculté de Médecine de paris (1967).
9. PANHAHI (F), FARROKHI (P), Ankylosing Spondylitis in 60 Iranian Patients. *R(Rheumatologie)* (1974), IV, 4 Page 307-312
10. PELTIER (A), AMOR (B), KRASSININE (G), Les modifications du liquide synovial au cours des rhumatismes inflammatoires: description et valeur disgnostique. (1967). *Gaz. méd. France*, 74, 3471.
11. SCHACHTER (J), BARNES (M.G.), JONES (J.P.), ENGLEMAN (E.P.) et MEYER (K.F.), Isolation of Bedsonia from the joint of patients with Reiter.s syndrome. (1966). *Proc. Soc. Exp. Biol. (N.Y.)*, 122, 283.