

تومور ویلمز و Aniridia مادرزادی

(گزارش یک مورد)

دکتر داریوش سامی - دکتر محمود کبیری - دکتر محمد پیراسته - دکتر حسن زمانی - دکتر حسن خوشنویس *

شرح حال بیمار:

حسن ج ۲ ساله اهل تهران در تاریخ ۲۵/۳/۵ بعلت برجستگی قسمت راست شکم بستری گردید. این توده یکماه قبل از بستری شدن در بیمارستان ایجاد شده و بتدریج بزرگتر شده بود.

بیمار فرزند سوم خانواده است فرزند اول پسر در سن دو ماهگی متعاقب ختنه خونریزی کرده و فوت نموده است. فرزند دوم ۶ ساله پسر و مبتلا به هموفیلی است.

پدر بیمار ۳۳ ساله و مادرش ۲۶ ساله و سالم هستند. نسبت فامیلی با یکدیگر ندارند. در فامیل بیمار سابقه بیماری مشابه ذکر نمیشود والدین بیمار در ابتدای تولد متوجه وضع غیرطبیعی چشمهای بیمار شده بودند در ۴ ماهگی بعلت برونکوپنومونی در بیمارستان بستری گردید و تحت درمان قرار گرفت. یافته‌های بالینی و آزمایشگاهی بیمار در آنموقع بشرح زیر بوده است. از نظر رشد قد و وزن زیرمنحنی ۳٪ سن استخوانی طبیعی در معاینه چشم میکروفتالمی هر دو چشم - کاتاراکت چشم چپ Aniridia دوطرفه و

تومور ویلمز در تمام سنین گزارش شده است. با توجه به پیشرفتهای درمانی در تومور ویلمز تشخیص سریع این عارضه حائز اهمیت فراوان است (۱۳ و ۱۸)

تومور ویلمز عارضه‌ایست که بطور فامیلی و اسپورادیک دیده میشود (۶). همراه بودن تومور ویلمز با مالفورماسیونهای دیگر مانند آنومالیهای دستگاه ادراری (اکتوبی کلیه، کلیه نعل اسبی، هامارتوم)، همی هیپرتروفی و Aniridia و نیستاکموس مادرزادی - فقدان ایریس - هیپوسپادیاس - کریپتوکیدری گزارش شده است (۲ و ۱۱ و ۱۵ و ۱۷).

طیب اطفال و متخصصین چشم در برخورد با هر یک از آنومالیهای فوق باید بیمار را از نظر امکان بروز تومور ویلمز تحت نظر بگیرند و نسبت به تشخیص و درمان زودرس بیماری اقدام نمایند.

در این گزارش بشرح حال بیماریکه در موقع تولد فقدان عنبیه و نیستاکموس مادرزادی داشته و در سن ۲ سالگی به تومور ویلمز مبتلا شده است میپردازیم.

* بخش کودکان دانشکده پزشکی پهلوی دانشگاه تهران

بیمار هر دو هفته یک مرتبه تحت درمان با انکوین قرار دارد
تومور ویلمز پس از رادیوتراپی و شیمیوتراپی فوق‌العاده کوچک
شده بسختی قابل لمس می‌باشد و حال عمومی بیمار نسبتاً
خوب است.

بحث:

شیوع تومور ویلمز یک در ۵۰ هزار در صورتیکه ابتلای
Aniridia یک در ۱۰۰ هزار نفر می‌باشد (۱۶) تومور
ویلمز تقریباً در $\frac{1}{3}$ کودکان مبتلا به Aniridia
مادرزادی اسپورادیک دیده شده است و لیکن شیوع آن در
Aniridia فامیلیال نادرتر است (۱۴) اولین مرتبه
میلربروزتومور ویلمز را در Aniridia مادرزادی
اسپورادیک گزارش کرد (۱۰) در یک بررسی از ۲۶ کودک
مبتلا به Aniridia که ۲۰ نفر آنها مبتلا به
Aniridia اسپورادیک و ۶ نفر آنها دچار نوع
فامیلیال بیماری بودند تومور ویلمز در ۷ نفر از آنها که
مبتلی به نوع اسپورادیک بودند بوجود آمد.

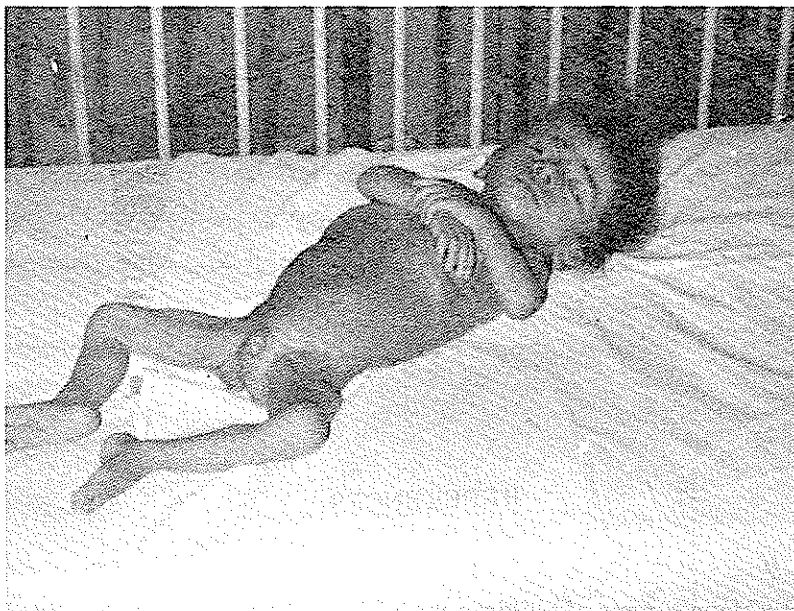
بیمار مورد بحث در این مقاله بنظر میرسد مبتلی به
Aniridia اسپورادیک می‌باشد چون مورد مشابهی در
فامیل او مشاهده نشد نوع فامیلیال Aniridia بصورت
صفت غیر وابسته به جنس غالب منتقل میشود اغلب دوطرفه
و در موارد نادری یکطرفه گزارش شده است در بیش از ۵۰
درصد موارد گلوکوم مادرزادی شدید با بیماری همراه است
گاهی تیرگی قرنیه، کاتاراکت، اکتیوپی عدسی - آپلازی ماکولا
فتوخوربی - نیستاگموس - استرابیسم و ضعف دید چشم
مشاهده میگردد (۱۶) و (۱۰) با پیشرفتهای جراحی رادیو
تراپی شیمیوتراپی - امروزه تومور ویلمز براحتهای بخصوص در
ابتدای بیماری قابل درمان می‌باشد و حتی نتیجه درمانی در
بیماران مبتلا به تومور ویلمز دوطرفه نیز رضایتبخش است
(۱ و ۵ و ۷) در یک گزارش سه کودک مبتلی به تومور ویلمز
دوطرفه $\frac{1}{3}$ و ۲ و ۷ و ۹ سال بعد و در بررسی دیگر ۳۷ بیمار که
با رادیوتراپی و اکتینومایسین - D درمان شده‌اند ۶ سال
است که زنده هستند (۱۵ و ۳) امتحان بیوسپی در تومور
ویلمز از نظر پیش‌آگهی نهایت اهمیت را دارد ابتلای کپسول
و عروق پیش‌آگهی را بدو امکان عود را زیاد می‌کند همچنین

نیستاگموس در تمام جهات داشته است.
از نظر آزمایشگاهی - تست سرولوژیک سرخجه مادر -
زادی سیفیلیس مادرزادی و تست فنیل کتینوری منفی بوده
است. تستهای تیروئید طبیعی بودند.
در رادیوگرافی جمجمه‌زین ترکی طبیعی و کالسیفیکاسیون
مشاهده نگردید بعلت Aniridia و احتمال تومور ویلمز از بیمار
I.V.P. بعمل آمد که فقط کلیه طرف راست پتوتیک و سیستم
جمع کننده ادراری دوبل داشته است. حالب و کلیه طرف
چپ و حالب طرف راست طبیعی بودند. بیمار با حال عمومی
خوب مرخص گردیده پس از ۱۸ ماه بعلت وجود توموری در
شکم در بخش اطفال بیمارستان پهلوی بستری گردید. در
معاینه کودکی بود با رشد کم که نمیتوانست بنشیند یا بایستد
رشد قد، وزن زیر منحنی ۳٪ بود. چشمهای بیمار نیستاگموس
شدید داشت. بیمار مرتباً "سر خود را در جهات مختلف
حرکت میداد شکم برآمده و در سمت راست توده‌ای وجود
داشت که تا حدود ناف کشیده میشد و در لمس سفت و
دردناک بود. کبد و طحال قابل لمس نبودند فشار خون
بیمار $\frac{80}{40}$ بوده است.
یافته‌های آزمایشگاهی: آزمایش کامل ادرار - فرمول
شمارش، تستهای کبدی طبیعی بودند. در عکس ساده شکم
یک توده نسج نرم متراکم بدون کالسیفیکاسیون در طرف
راست دیده میشد.

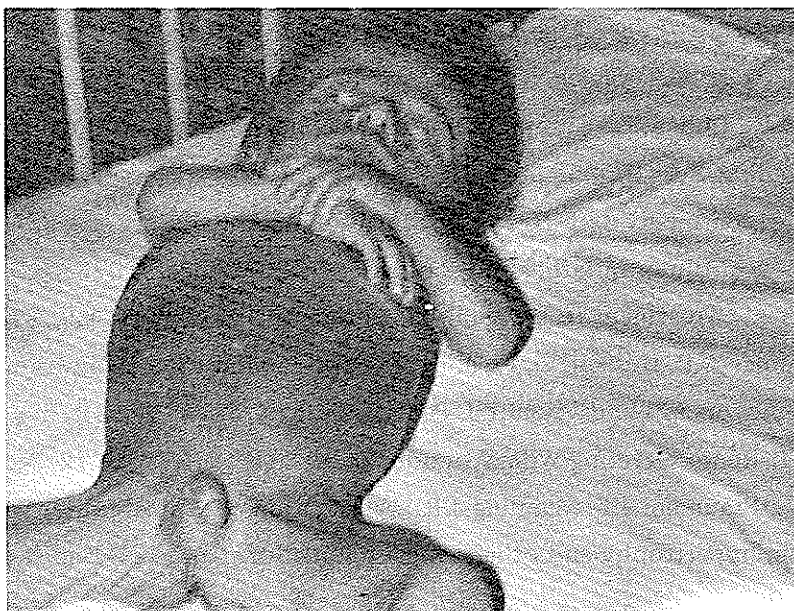
در I.V.P. پس از تزریق ماده حاجب کلیه طرف چپ
طبیعی بنظر میرسید. در طرف راست نوار باریکی از ماده
حاجب در کنار فوقانی توده مشاهده شد. کالیسهای کلیه
طرف راست نامنظم بوده و بطرف چپ رانده شده بود. این
توده روی حالب چپ نیز فشار آورده و آنرا منحرف کرده بود
یافته‌های فوق حاکی از توده هیپروواسکولر داخل کلیه راست
و احتمالاً "تومور ویلمز می‌باشد رادیوگرافی از ریتین طبیعی
بود. بیوسپی باز از کلیه انجام شد که از نظر آسیب شناسی
تومور ویلمز تأیید گردید بعلت بزرگی تومور و چسبندگی
به اطراف و بدی حال بیمار تومور برداشته نشد بیمار تحت
درمان با رادیوتراپی و شیمیوتراپی قرار گرفت اکتینومایسین
D در دسترس نبود بنابراین فقط Oncokin تجویز
گردید پس از یک دوره درمانی اکنون بمدت ۶ ماه است که

که به استخوان و مغز استخوان و پاراتیید و لوزه‌ها متاستاز داده بود گزارش شده است (۱۲) تومور ویلمز ممکنست ACTH ترشح کرده و سندرم کوشنیک بوجود آورد و نیز رنین ترشح کرده و ایجاد فشار خون کند (۴ و ۹).

بنظر میرسد رادیوتراپی ناکافی بعد از نفروکتومی و متاستاز کبدی از عوامل بد پیش‌آگهی هستند (۸).
تومور ویلمز معمولاً "به غدد لنفاوی مجاور وریه و کبد متاستاز می‌دهند متاستاز به مغز استخوان نادر ولیکن یک مورد



شکل ۱



شکل ۲

بررسی و تعقیب بیماران:

نظر باینکه بیماری ویلمز بطور فامیلی گزارش شده است لازم است خواهان و برادران بیمار مبتلی به تومور ویلمز تحت نظر گرفته شوند. بعلت شیوع تومور ویلمز در مبتلایان به فقدان عنبیه مادرزادی باید از بیماران بمدت ۵ سال هر ماه معاینات فیزیکی و Ultrasound بعمل آورد و هر سه ماه یک مرتبه معاینات چشم I.V.P. رادیوگرافی ریه انجام داد و هر سال یک مرتبه بررسی کارکبد - کلیه - اندازه گیری الکترولیت آزمایشات خون مثل شمارش پلاکت، رتیکولوسیت، آسپراسیون مغز استخوان باید انجام شود و از نظر رشد قد و وزن ارزیابی بعمل آید. این بیماران بعلت ترشح اریتروپوئیتین از تومور ممکنست پلی سیتمی داشته باشند بنابراین اگر کودکی سیانوز ندارد ولیکن پلی سیتمی دارد باید از نظر وجود

تومور ویلمز بررسی گردد، اگرچه تومور ویلمز در مبتلایان به Aniridia مادرزادی غالباً در ۴ سال اول عمر گزارش شده است ولی ظاهر نشدن تومور در اولین سالهای عمر یا بعد از آن نبایستی پزشک را از دنبال کردن بیمار منصرف کند چون ممکنست در سنین بالاتری مشاهده گردد (۱۴).
خلاصه: بیماری که مبتلی به Aniridia مادر-زادی بوده و پس از ۱۸ ماه تومور ویلمز در او مشاهده شده است معرفی میگردد.

لزوم بررسی تمام بیماران مبتلی به Aniridia و مالفورماسیونهای دیگری که با تومور ویلمز همراه هستند جهت تشخیص زودرس این عارضه مورد بحث قرار گرفت تشخیص بموقع تومور ویلمز در این بیماران بدرمان این عارضه کمک زیادی خواهد کرد.

REFERENCES

1. Amzlo G.J.: Management of children with Wilms' tumor cancer 30-128/33 Dec. 1972.
2. Berant. M. Jacob E.T, and Pevzner S: Wilms' tumor in the crossed Ectopic kidney J. Pediatr. Surg 10(4)/553-4 Aug. 1975.
3. Hazra T.A. Bretz. G.T. Sigler, A: Wilms' tumor. Br. J. Radio 47-305 - 307 Jun 1974
4. Cummin G.E., Cohen, D: Cushing syndrome secondary to A.C.T.H. Secreting Wilms' tumor J. Pediatr Surg 9/535 - 9 Aug 1974.
5. Garrett R.A., Battershy J. S: Bilateral Wilm's tumor Am. J. Surg. 122/275 Aug 1971.
6. Jolles B: Wilms' tumor in father and son Lancet 1/207/27 Jan 1973.
7. Lorimier A.A.: Treatment of Bilateral Wilms' tumor Am. J. Surg. 122/275 Aug 1971
8. Mahesh Kumar A.P. Huston, O, Fleming. I: Capsular and vascular invasion important prognostic factors in Wilms' tumor J. Pediatr. Surg. X/3/301 Jun 1975
9. Marosvari I: Renin secreting Wilms' tumor Lancet 1/1180/27 May 72.
10. Miller R.W., Fraumeni J.F. Manning J.R.: Association of Wilms' tumor with aniridia hemihypertrophy and other congenital malformations N. Eng. J. Med. 270-922 Apr. 1964.

11. Medows A. T. Lichtenfeld J.L. Koop. C.E. 291-23-4 Jul 1974.
12. Movassaghi. N: Wilms' tumor metastasis to uncommon sites. J. Pediatr 84 - 416-7 Mar 1974.
13. Olsen B.O. Biscoff A.J.: Wilms' tumor in adult cancer 25/21/5 Jan 1970.
14. Pilling G.P. IV: Wilms' tumor in seven children with congenital aniridia J. Pediatr Surg 10: 87-96- Feb 1975.
15. Ragab A.H. Vietti T.J.: Bilateral Wilms' tumor, cancer 30/983-8 Oct 1972.
16. Scheie H.G. Albert D.M.: Adler's textbook of Ophthalmology Abnormalities of the Iris P. 120 1969.
17. Shahikumar V.L. Somers L.A. Pilling G.P. IV and Cresson S.L.: Wilms' tumor in the Horseshoe kidney J. Pediatr. Surg. 9/185/9 Apr. 1974.
18. Strauss R.G.: Wilms' tumor in the newborn Period. J. Pediatr. 81: 1220 Dec. 1972.