

گزارش دو مورد از سرطان نادر مهبل

دکتر محمد رضائی زاده

میباشد که در دسته اخیر انواع نادری چون Paramesonephric Mesonephric (Wolffian; duct) و گاهی Mulleridnduct) که بیشتر در زنهای جوان دیده میشود وجود دارد (۲ و ۳) اخیرا مواردی چند از این نوع سرطان در دختران کمتر از ۲۱ سال گزارش شده است. (۲ و ۳ و ۴) Scully و Herbst (۵) یکصد مورد آدنوم- کارسینومای دهانه رحم و ۷۰ مورد آدنوکارسینومای واژن را بررسی و حد متوسط نسیسی را بین ۷ تا ۲۹ سال یافته اند و در سنین پائین تر بندرت این بیماری گزارش گردیده است. با وجودی که این عارضه تحت عنوان مزونفروما نامیده می شود ولی در اثر تحقیقات زیاد نتوانستند ارتباطی از نقطه نظر موقعیت با بقایای مجرای مزونفروتیک پیدا کنند. در نتیجه مطالعات تعداد ۱۷۰ مورد از این بیماری بعلت وضع خاص سلولها بنام Clear Cell adenocarcinoma نامیده شده اند.

تعداد زیادی از مادران این گونه بیماران در دوران حاملگی انواع استروژن مصرف نموده اند (۵) که البته در مورد مقدار داروی مصرفی و شروع آن هنگام بارداری بین مولفین اختلاف نظر وجود دارد از طرف دیگر بعضی از دانشمندان معتقد به رابطه ای بین سرطانهای از نوع adenocarcinoma

اخیرا در بخش جراحی زنان بیمارستان پهلوی ۲ مورد کانسرواژن مشاهده کردیم که از نوع Clear Cell Carcinoma بود با مطالعاتی که بر روی ۱۷۴۴ مورد کانسر دهانه رحم و ۷۷ مورد کانسر واژن (انستیتو تاج پهلوی) کردیم از این تعداد ۸۴ مورد Adenocarcinoma بود و بقیه Squamous Carcinoma بود که نسبت Adeno به Squamous ۴/۸۱ در صد است که با آمار جهانی مطابقت دارد. از تعداد ۸۴ مورد Adenocarcinoma دو مورد یکی Endodermal Sinus tumor واژن بوده و دیگری Clear Cell Carcinoma بوده که اولی در این آمار برای اولین مرتبه در ایران و چهاردهمین مورد در دنیا و دومی برای اولین بار در ایران میباشد. اهمیت این گزارش یکی بعلت نادر بودن آن و دیگری بعلت بحثی که در باره مصرف استیل بسترول در دوران حاملگی و اثرات آن بشکل کانسر واژن در نوزادان این مادران ظاهر میگردد میباشد.

سرطان دهانه رحم و واژن از نوع

Squamous Cell

میباشد که معمولا ۹۵ در صد از سرطانهای این ناحیه را بوجود میآورد (۱) و ۵ در صد بقیه از نوع adenocarcinoma

گروه جراحی زنان دانشکده پزشکی رضا پهلوی - دانشگاه تهران

استخوانهای لگن-ریه و اوروگرافی نکته مرضی مشاهده نشده و تا مدتی بعد از مرخص شدن بدرمانگاه زنان مراجعه و تحت معاینات عمومی و ژنیکولوژی قرار میگرفته است و حال عمومی خوب و بغیر از دردهای پراکنده ناحیه کمر شکایت دیگری نداشته ولی مدتی است که از وی اطلاعی در دست نیست.

مورد دوم، ن، ح، دختری ۲۰ ماهه که با سابقه ششماه خونریزی واژینال به سرویس زنان دانشکده پزشکی پهلوی مراجعه مینماید و ضمن معاینه توده‌ای در قسمت خلف واژن احساس گردید از ضایعه بیوپسی انجام و نتیجه آن Clear Cell Adenocarcinoma بود با توجه بوجود این

تومور خونریزی در بخش زنان بستری میگردد و بیمار بوسیله سزارین بدنیا آمده و مادر بعلت آمبولی ریوی پس از عمل فوت میکند، مادر در دوران بارداری استروژن استفاده نکرده است، در معاینات انجام شده بیمار آنمیک دستگاه تناسلی خارجی طبیعی- در معاینه از روی شکم در ناحیه هیپوگاستر توده‌ای با حدود نامشخص حس میشد و در توشه رکتال تومری با بعد $3 \times 4 \times 10 \text{ cm}$ قسمت فوقانی واژن و لگن را پر نموده قوام این توده نسبتاً نرم و بیشتر بطرف چپ لگن امتداد یافته بود در آزمایشات بیمار کم خون، آزمایش ادرار طبیعی پس از آماده نمودن جهت عمل جراحی در تاریخ ۲۵/۴/۵۳ تحت عمل جراحی قرار گرفت.

در واژن تومری ورتان و خونریزی دهنده — فوقانی واژن ژا بر نموده و اثری از دهانه رحم مشاهده نشد. (عکس شماره ۱)

واژن و دهانه رحم و مصرف استروژن نمیباشد (۶) و تعداد زیادی مادر که مدت‌ها در هنگام حاملگی استروژن مصرف نموده‌اند فرزندان شان مبتلای به کانسر واژن و دهانه رحم نشده‌اند. مزونفرومای واژن را از نقطه نظر کلینیکی و پاتولوژی بدو گروه مجزا تقسیم کرده‌اند. (۴ و ۵)

۱- Clear Cell adenocarcinoma که معمولاً در دختران و زنان بالغ دیده میشود و عموماً در دیواره قدامی و یا طرفی واژن واقع و از نقطه نظر پیش آگهی رضایت بخش‌ترند و در نتیجه مطالعه مقالات تا کون ۱۷۰ مورد آن دیده شده است.

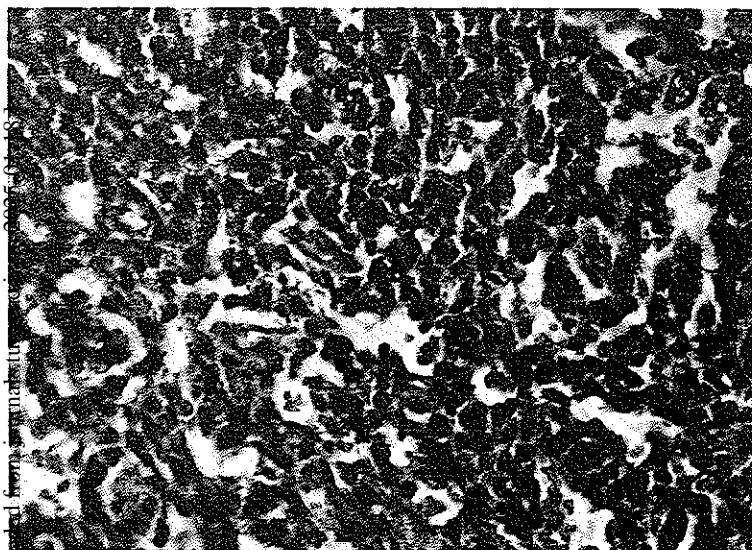
۲- Endodermal Sinus tumor واژن که نادرتر بوده و در شیرخواران یافت شده و معمولاً در خلف واژن یا فورمیکس قرار داشته و پیش آگهی وخیمی دارند تا کون فقط ۱۳ مورد آن گزارش گردیده است. اخیراً در سرویس زنان بیمارستان پهلوی دومورد سرطان واژن مشاهده شده است.

مورد اول. خانم س. ه. ۶۱ ساله متولد وساکن رشت بعلت ۳ ماه لکه‌بینی و خونریزی متناوب به بیمارستان پهلوی مراجعه و بستری میگردد. بیمار در ۱۳ سالگی رگل و در ۴۸ سالگی منوپوز میشود. ضمن معاینات ژنیکولوژی تومری در دهانه رحم گل کلمی شده و همراه با ترشحات متعفن بود جلب نظر مینمود تومر تمامی دهانه رحم و — فوقانی واژن را فرا گرفته از نظر کلینیکی سرطان در Stage III^۳ و غیر قابل عمل بوده از زخم بیوپسی بعمل میاید که جواب پاتولوژی adenocarcinoma دهانه رحم نشان داده ضمن مطالعات بعدی که انجام شد تشخیص Clear Cell adenocarcinoma مسلم گردید.

جهت تأیید این تشخیص لامیهای مربوطه را به دانشگاه جان هاپکینز فرستاده و توسط پروفیسور وودروف مورد مطالعه و نتیجه نهائی مطالعات ایشان بصورت زیر Mesonephroid carcinoma carcinoma of Cervix Uteri largely Clear Cell

گزارش شده است. عکس میکروسکپی شماره ۲

بهر حال بعلت پیشرفته و غیر قابل عمل بودن تومر بیمار تحت درمان را ۶۰۰۰ راد در ۳۰ جلسه متوالی قرار میگیرد و بعد از درمان حال عمومی خوب بوده و در رادیوگرافی



توجه بمطالعات انجام شده بر روی ۲۲۹ مورد کانسر اولیه واژن فقط ۱۴ مورد آن Adenocar بوده و از این ۱۴ مورد فقط یک مورد Clear C.C. پیدا کرده اند (۱۱-۱۰-۹ - Herbst, Scully (۷-۸) و طبق گزارش دیگری از Clear Cell carcinoma (۵) تا سال ۱۹۷۰ حدود ۱۷۰ دیده شده است.

با مطالعه مقالات منتشره فقط ۱۳ مورد آن - Endodermal Sinus Tumour of Vagina تا بحال گزارش شده است که بیمار ما چهاردهمین مورد آن میباشد. (۴)

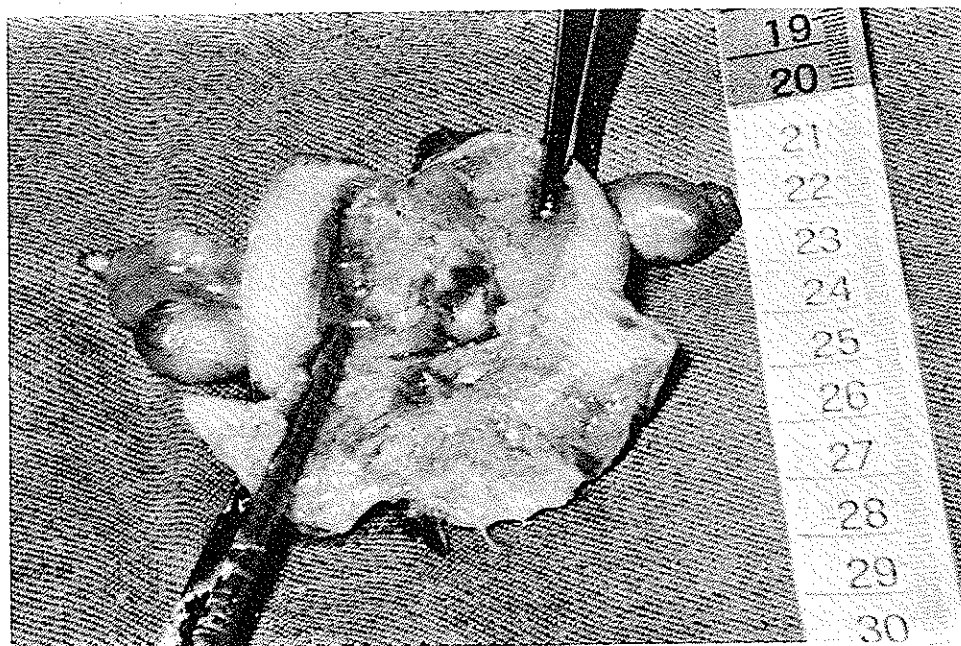
مدارکی موجود است که شیوع این نوع تومر در سالهای اخیر رو به تزاید میباشد و دلیل افزایش سریع این نوع تومرها به عقیده Herbst و همکارانش در افزایش بی حد و حساب مصرف استروژنهای از دسته استیل بسترول و استروژنهای غیر استروئیدی در دوران بارداری میباشد.

رحم به اندازه حاملگی ۴ هفته که در قسمت پائین لگن بطرف چپ چسبندگی داشت ولی تخمدانها طبیعی بودند. (عکس شماره ۲)

پس از هسیتوکتومی تا حدی که ممکن بود واژن همراه با تومر برداشته شد ولی اخبارا قسمتی از واژن و کمی از تومر باقی ماند. نتیجه ای که از آزمایشگاه پاتولوژی دانشکده پهلوی دریافت کردیم تشخیص آن در مال سینوس تومر واژن بود که این تشخیص را آقای پروفیسور Woodrof و دروف از دانشگاه جان هاپکینز تأیید کردند. پس از طی دوران نقاهت بعد از عمل و ۲۰ جلسه رادیوتراپی خارجی بمقدار ۴۰۰۰ رادیما با حال عمومی خوب بدون وجود ناراحتی و نکته مرضی در واژن مرخص گردید ولی ۳ ماه بعد بعلت خونریزی شدید خارج از بیمارستان فوت مینماید.

" بحث "

کانسر اولیه واژن یک تومر غیر شایع دستگاه تناسلی و با



جدول زیر بررسی ۱۷۰ بیمار و داروهای مورد مصرف آنها نشان میدهد

جمع	دهانه رحم	واژن	درمان در دوران بارداری
۸۴	۲۸	۵۶	Hexestrol Dienestrol Stilbestrol
۱۱	۱	۱۰	Progesteron " "
			درمان دارویی نامشخص که جهت پیشگیری از سقط انجام شده
۱۹	۸	۱۱	پرژستون تنها
۱	۱	۰	هورمون تیروئید تنها
۱	۰	۱	بدون استفاده از هورمون
۳۰	۱۸	۱۲	علت نامعلوم
۲۴			
۱۴۶			جمع

بایستی توجه داشت که استعمال هورمون استروژن توسط مادر قبل از هفته ۱۸ حاملگی یعنی زمانی که رشد نمودن دستگاه تناسلی در حال تکوین میباشد ممکن است باعث این عارضه در جنین مونث گردد.

بدقت دیده و لمس گردد و هر نقطه مشکوک سفت اولسره - ندولر یا قرمز بیوسی شوند البته در این جا کولیوسکی نیز میتواند کمک موثری برای تشخیص باشد و اگر در موارد مشکوک نکته مرضی یافت نشد بایستی پی گیری ۶ ماهه یا یک ساله انجام گیرد.

از طرف دیگر وجود متاستازهای ریوی و فوق ترقوه در برگشت بیماری راهنمای خوبی برای انجام رادیوگرافی قفسه صدری در پی گیری و Follow-up این گروه بیماران بعد از درمان اولیه خواهد بود.

گزارشهایی در مورد درمان شیمیائی این عارضه داده شده ولی نمیتوان از آنها نتیجه قطعی گرفت و فقط میتوان گفت با بکار بردن پرژسترون و ترکیبات آن برگشت بیماری کمتر بوده و درمان چشمگیر تر است.

با افزایش اطلاعات و گزارشها و همچنین بایک پی گیری صحیح این امید وجود دارد که اطلاعات محدود ما در این مورد این عارضه و درمان Clear cell adenocarcinoma دختران جوان افزایش یابد.

طبق تحقیق (6) Lanier و همکارانش در میکولینیک در ۸۰۰ دختر که مادران آنها در دوران بارداری از استیل-بسترول استفاده کرده بودند عارضه ای دیده نشده است (۱۱) Heinonen و همکارانش ۱۶۰۰۰۰ دختر آمریکائی را که مادران آنها استیل بسترول مصرف کرده بودند بین سالهای ۱۹۶۰-۱۹۷۰ مورد مطالعه قرار داده ارتباط بین پیدایش سرطان و استعمال استروژن را ۴/۰ درصد گزارش داده اند. همانطور که قبلا بیان شد بیشتر استروژنهای غیر استروئیدی تولید سرطان مینمایند و هنوز گزارشی در ارتباط کانسروازن و استعمال استروژنهای استروئیدی در دختران و همچنین ارتباطی بین تجویز استیل بسترول به مادر و پیدایش کانسردر نوزاد مذکر داده نشد.

سیتولوژی واژن در تمام دخترانی که مادران آنها در دوران بارداری استیل بسترول مصرف کرده اند راهنمای خوبی برای تشخیص وجود این عارضه میباشد.

در مورد مشکوک بایستی واژن و دهانه رحم این دختران

REFERENCE:

- 1-EDWARD C.HILL
Clear cell of the cervix and Vagina in young women A.M.J.Ob. gynecolay, valame 116 No 4 1973.
- 2-FAWCETT K.J. DOCKERY M.B. AM.J. obstet gynecol 94: 1068. 1966
- 3-HART W.R.J.CANCER 29:1,106,1972.
- 4-DONALD.L.ALYN.M. D. Endodermal Sinus tumor of the vagina. J. cancer 29:1231 May 1971.
- 5-ARTHUR L.HERVST M.D.ROBERT E.SCULLY M.D. Clear Cell adenocarcinoma of the vagina and cervix in girls: analysis of 170 Registry cases AM.J.obstet .GYNECOL.VOLUM 119 No.5 1974
- 6-LANIER,A.P.NOLLER,K.L.DECKER.D.G.ET AL.Mayoclinicproc . 48:793,1973.
- 7-DUMM I. J. NAPIER J.G.Primary cacinoma of the vagina AM.J. obstet-gynecoloy 96:112-116 1966
- 8-FRICK .H.C'JACOX H.W. AND TAYLOR H.C. JR. Primany carcinoma of the vagina. AM.J.obstet gynecology 102:695-703 1968
- 9-HERBST A.H. Primary carcinoma of the vagina AM. J.obstet gynecology 106:210-218 1970
- 10-STEVEN G.SILVERBERY M.D.Clear Cellcarcinoma of the vagina Cancer Jane ;1972 .Volam 29 No. 6.
- 11-HEINONEN,O.P.CANCER.31: 573,1973.