

دیورتیکول مجرای ادراری و
گزارش یک مورد دیورتیکول بزرگ مجرای ادراری حاوی ۱۵ عدد
سنگ در یک مرد ۳۸ ساله

دکتر رضا شریف

خلاصه

دیورتیکول مجرای ادراری از عوارض نسبتاً نادر مجرا است که به دو علت مادرزادی و اکتسابی ایجاد میگردد. مطابق آمار منتشر شده از مراکز عملی جهان، روز به روز بر تعداد تشخیص دیورتیکول مجرای ادراری افزوده میگردد که بنظر میرسد علت آن پیشرفت وسائل تشخیصی است.

وجود برجستگی نرم و کیستیک در مسیر مجرای ادراری که در ضمن ادرار کردن بزرگتر میگردد و بر حجم آن در صورتیکه قسمت قدامی مجرا ضمن میکسیون با دست گرفته شود، افزوده میگردد و در موقع فشار بر روی آن مقداری ادراریا محلول چرکی خارج میگردد، علامت وجود دیورتیکول مجرای ادرار است. با این همه تشخیص قطعی و چگونگی وضع و موقعیت دیورتیکول مجرای ادراری مبتنی بر اورتوگرافی و اورتروسیتوگرافی میکسیون میباشند که حجم و بزرگی و موقعیت و چگونگی دیورتیکول را مشخص میسازد.

وجود تومورهای بدخیم در داخل دیورتیکول و وجود سنگ یا سنگهای متعدد در داخل آن از مراکز مختلف علمی جهان گزارش شده است.

بیمار ما با داشتن ۱۵ عدد سنگ در داخل دیورتیکول مجرای ادراری از موارد نسبتاً نادر و جالب دیورتیکول سنگ دار مجرای ادرار است.

شرح حال بیمار

آقای م. ر. س. اهل رشت - ساکن تهران - دبیر دبیرستانها، بعلت عارضه اورتریت مزمن مراجعه و تحت درمان قرار گرفته است. بیمار صاحب همسر و سه فرزند است که همگی سالم میباشند. ناراحتی مجرای بیمار از ۱۴ ماه قبل شروع شده و با وجود تدابیر درمانی ظاهراً کافی، بهبودیهای نسبی و موقتی داشته است.

از بیمار در بدو مراجعه آزمایشات پاراکلینیکی بعمل میآید آزمایشات همگی در حد طبیعی است. در ادرار ۷-۸ لوکوسیت در هر میدان میکروسکوپی دیده میشود و در شرح مجرا تعداد گلبولهای سفید ۲۰ تا ۲۵ عدد در هر میدان میکروسکوپی و در کشت استافیلوکوک سفید رشد کرده است و در ترشحات پروستات بمقدار کم سلولهای چرکی دیده میشود.

با مختصر درمانی علائم عفونت ادراری بکلی از بین میرود و بیمار در آزمایشات کنترل کوچکترین آثار بیماری را نشان نمیدهد. ولی بفاصله ۱۵ روز مجدداً با علائم شدیدتر عفونت ادراری مراجعه میکند. از نظر اینکه این مسئله بکرات اتفاق افتاده بود به بیمار دستور آزمایشات و معاینات کامل تری داده میشود. این بار نیز بیمار از انجام معاینات پاراکلینیکی خود داری و با مراجعه به کلینیکهای دیگر بمداوای بیماری ادامه میدهد چون بنا به اظهار خودش از این طرز معالجه نتیجهای

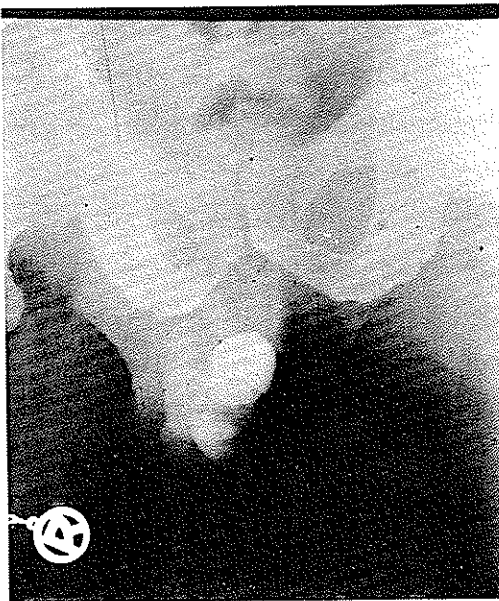سونداژکنار آن حس میگردد از بیمار رادیوگرافی ساده (عکس شماره ۲) و سپس اورتروگرافی در وضعیتهای مختلف بعمل میآید (عکسهای شماره ۳-۴) در مجرا علائمی از تنگی پری اورتریت و عوارض اکتسابی و مادرزادی دیگر دیده نمیشود در مجاری قدامی در فاصله ۱-۱۲ سانتیمتری دهانه مجرای ادراری حفره بزرگی پر از سنگهای کوچک و بزرگ که تقریباً تمام حفره را پر کرده است دیده میشود که با در نظر گرفتن سابقه بیماری و شرح حال مریض تشخیص دیورتیکول پر از سنگ مجرای ادراری مسلم میگردد .

دراور رادیوگرافی عارضه قابل توجهی در مثانه و حالب و کلیهها مشاهده نمیکردد .

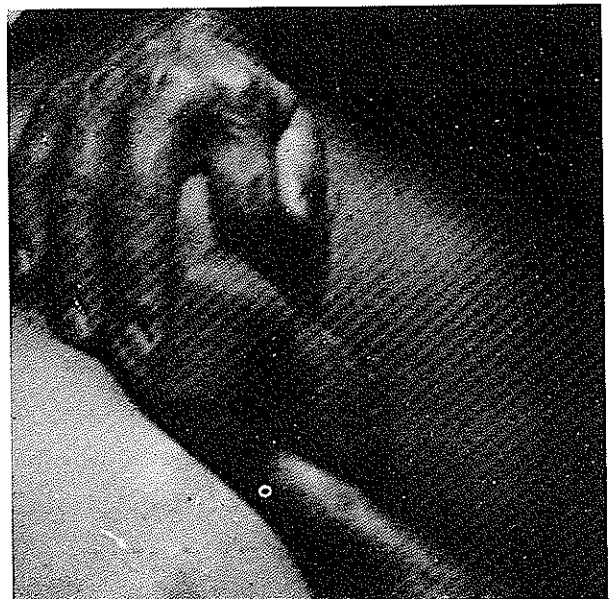بیمار تحت عمل جراحی قرار میگیرد . برش در مسیر طولی آلت داده میشود و بعد از آزاد کردن جلد و نسوج زیرین آن از حفره دیورتیکول ، حفره مزبور کاملاً آزاد میگردد (شکل ۵) و بعد از شکافتن دیورتیکول و بیرون آوردن ۱۵ عدد سنگ کوچک و بزرگ از داخل حفره (عکس شماره ۶-۷) تمام نسوج دیورتیکول از مجرا حذف و مجدداً اورترتومیم میگردد (عکس شماره ۸) سندماندگار پولی - اتیلن که در داخل مجرا گذاشته میشود ، بعد از ۸ روز خارج و بیمار با بهبود کامل مرخص میگردد . وزن ۱۵ عدد سنگ موجود در داخل دیورتیکول (۳۵/۴۰۰) گرم و جنس آن از نوع سنگهای سبک (فوسفات کلسیم) مشخص گردید .

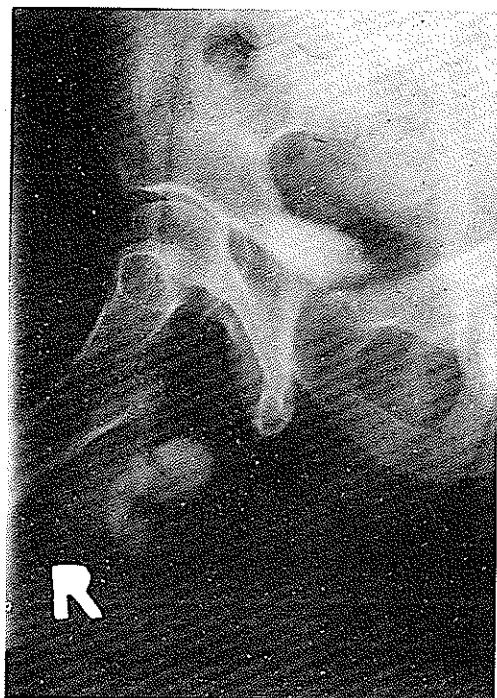نمیبیند ، مجدداً جهت انجام معاینات لازم مراجعه و اظهار میکند که (من سالهاست که ناراحتی مخصوصی دارم که از همه کتمان کرده ام ، از نظر اینکه ممکن است ناراحتی چندین ساله من با بیماری فعلی ام بی ارتباط نباشد تصمیم گرفته ام که موضوع را بیان کنم) سپس بیمار اظهار میکند که سفتی یسا سفتیهای مخصوصی در کنار بیضه راستش داشته که بنظر میرسد در عرض ۱۰-۱۲ سال اخیر ایجاد و بزرگتر شده است . این سفتیها هیچگونه ناراحتی برای بیمار نداشته و بیمار براحتی ادرار میکرده است فقط در موقع ادرار کردن صدای مخصوصی ایجاد میشود که این صدا شبیه " سوت سوتک بچهها " بوده و بیمار را مجبور میکرده است همیشه در خلوت مبادرت به ادرار کردن بنماید .

لمس ناحیه مزبور - تحریکات جنسی و نزدیکی هیچگونه دردی ایجاد نمیکرده فقط بیمار اظهار میکند که اغلب چند دقیقه بعد از عمل نزدیکی مقداری از اسپرم باقی مانده بتدریج دفع میگردد . در لمس کنار مجرا ، سفتی بزرگی با اندازه یک نارنگی در مسیر مجرای ادراری و بالای بیضه راست حس میشود که با کمی فشار و دقت کریبیپتاسیون سنگهای متعدد در داخل حفره حس میگردد (شکل شماره ۱۰) در تفتیش مجرا با سوند نایلنی ، هیچگونه گرفتگی در مسیر مجرا دیده نمیشود فقط در قسمت قدامی مجرای ادراری در قسمتی خشونت سنگ ضمن عبور

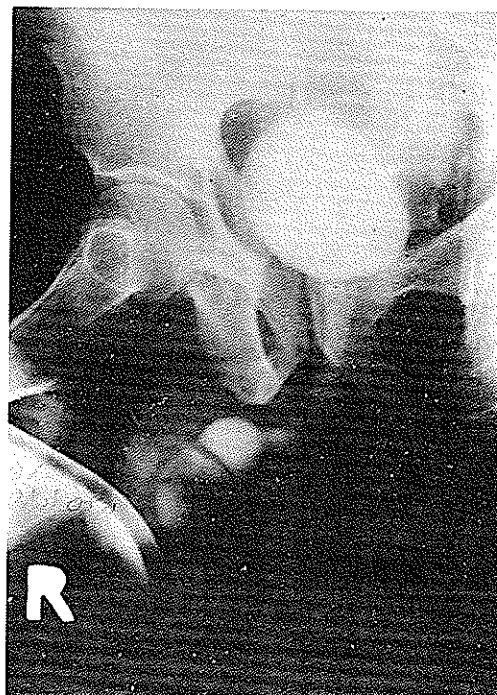


شکل ۲- رادیوگرافی ساده و تصویر سنگها در داخل دیورتیکول

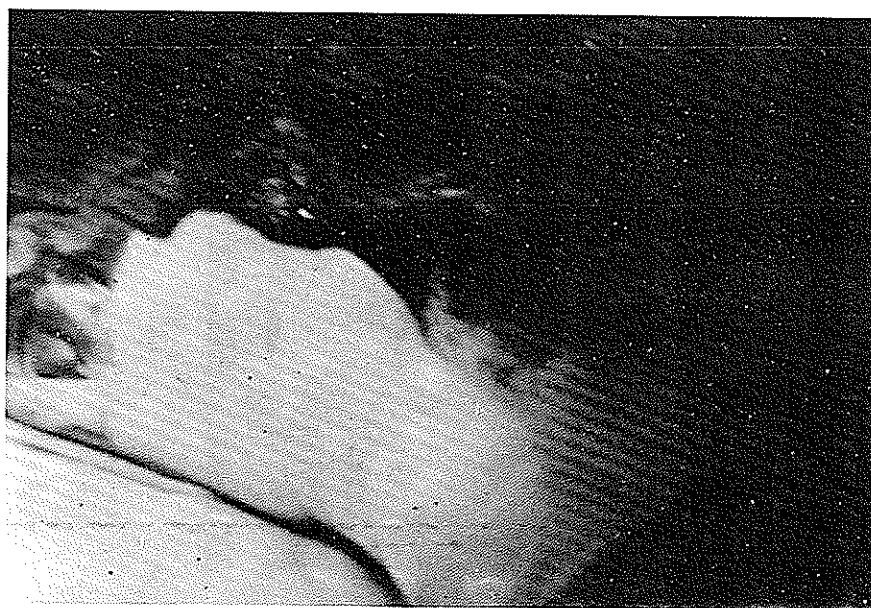



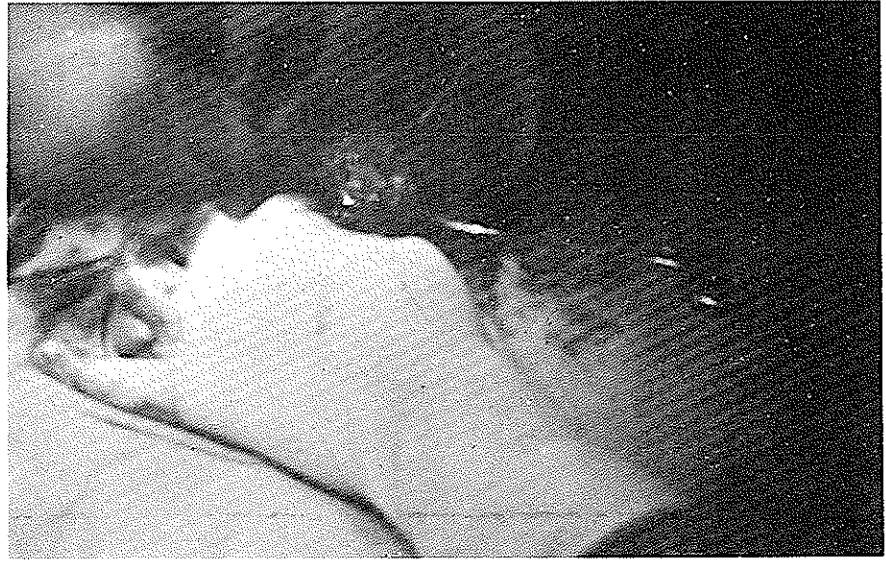شکل ۴- اورتروگرافی بعد از تخلیه و تصویر سنگ های معدد دیورتیکول .



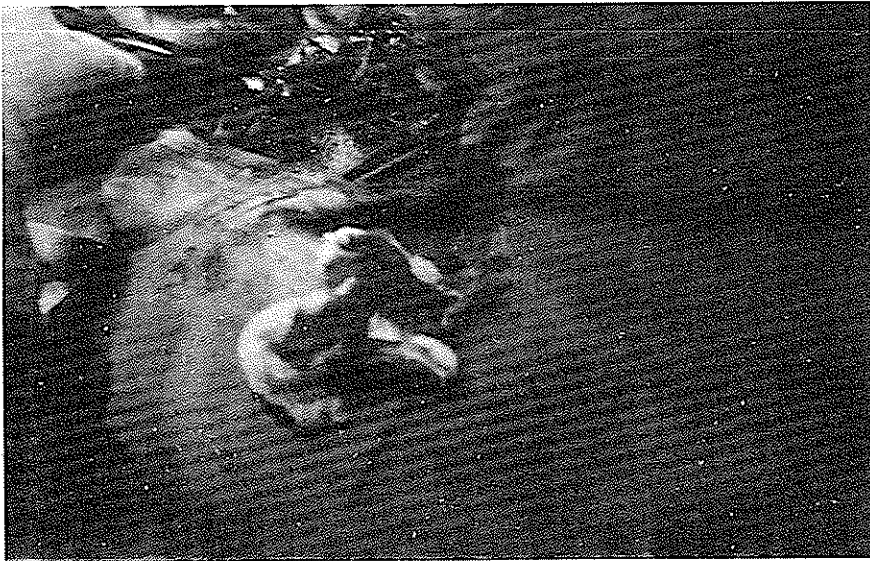شکل ۳- اورتروگرافی در حین ادرار کردن و تصویر مثانه - مجرا - دیورتیکول و سنگ ها .



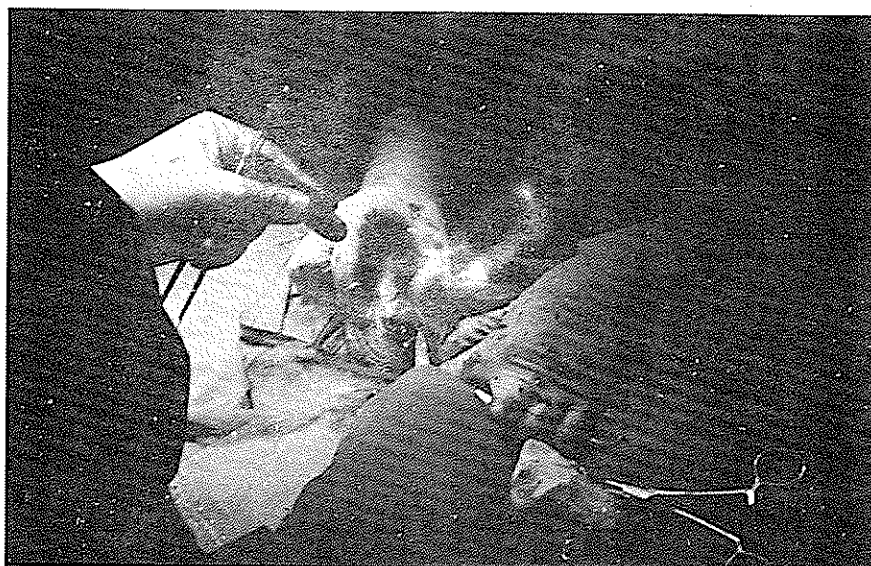
شکل ۵- حفره دیورتیکول مجرای ادراری کاملاً "از نسوج اطراف جدا شده است .



شکل ۶- حفره دیورتیکول باز شده و سنگهای متعدد داخل آن کاملاً نمایان شده است .



شکل ۷- ۱۵ عدد سنگ از داخل دیورتیکول مجرای ادراری خارج شده و حفره بزرگ کاملاً نمایان است .



شکل ۸- بعد از حذف کامل دیورتیکول مجرای ادراری مجرا رمیم و جلد دوخته میشود .

بحث .

دیورتیکول مجرای ادراری از عوارض نسبتاً نادر مجرای ادراری است که با ایجاد اختلال کم و بیش شدید موضعی - عفونت مزمن ادراری و با ایجاد عوارض مختلف دیگر خود نمائی میکند . (۱-۲-۳-۴) آمارها نیکه از مراکز مختلف علمی جهان در مورد این عارضه منتشر گردیده متفاوت و بنظر میرسد که در آمار سالهای اخیر بر تعداد وجود این عارضه افزوده شده است که به احتمال قوی علت آن استفاده از وسایل تشخیصی بهتر و وسایل معاینه کاملتر میباشد (۹) .

در سال ۱۹۳۶ (والترز Walters و تیزن Thiessen) با مطالعه پرونده‌های میوکلینیک در مدت ۱۰ سال فقط ۱۹ مورد را نشان داده‌اند (هر سال ۲ عدد) - ۲۲ سال بعد (Davis) و (Te-Lineh) در پرونده‌های بیمارستان جان‌هاپکینز ۱۲۱ مورد دیورتیکول مجرای ادراری پیدا کردند و مورد توجه آنکه ۶۶ مورد از این ۱۲۱ مورد در عرض ۶۳ سال یعنی مابین سالهای ۱۸۹۴-۱۹۵۶ دیده شده بود (هر سال یک مورد) و در عرض ۱۲ ماه یعنی مابین ژولای (۱۹۵۵) و جان (۱۹۵۶) ۵۰ مورد دیورتیکول دیده شده بود (هر ماه ۴ مورد) و این مسئله در اثر شناخت این عارضه و توجه بآن و استفاده صحیح از وسایل تشخیصی است (۹) .

علل بیماری

دیورتیکول مجرای ادراری در نزد مردها خیلی نادرتر از زن‌هاست . این عارضه بعلت دو دسته عوامل ، مادرزادی و اکتسابی ایجاد میگردد (۱-۲-۳-۴) .

..... در زن‌ها دیورتیکول مجرای ادراری اغلب به علت اکتسابی است و معمولاً در اثر ضربه‌های زایمانهای مکرر و یا پاره شدن کیستها و آبسه‌های موجود در مسیر مجرا بدخل آن ایجاد میگردد (۴) ضربه‌های مکرر زایمانی ، بعلت سستی وضعی که در جدار مجرا ایجاد مینماید و در تعقیب آن بعلت عفونتهای پایدار که بوجود میآید ، زمینه را برای تشکیل دیورتیکول مهیا میسازند (۱-۴) .

در نزد مردها ، اغلب دیورتیکول مجرای ادراری در اورتر قدامی و از نوع مادرزادی است (۱-۴) و مقدار زیادتر از دیورتیکول‌های موجود در اورتر پروستاتیک از نوع اکتسابی میباشد (۱-۲-۴) .

..... مقداری از دیورتیکول‌های مجرای ادراری در نزد مردان در اثر باز شدن کیستهای مادرزادی مجرا بدخل آن ایجاد میگردد (۱-۴) و در مجرای خلفی اغلب دیورتیکول‌ها بعلت مختلف گرفتگی راه دفع ادرار و یا در اثر سنگ مجرا و یا عفونتهای مقاوم و مزمن و آبسه‌های موجود و پارگی کیستها

مطابق شکل شماره (۹) تشکیل و نمو ساختمان مجرا در قسمتی متوقف و مجددا شروع به نمو مینماید و از این نظر مجراهای کاذب ایجاد شده میتواند تولید دیورتیکول مجرا بنماید (۱-۴-۲).

علائم بیماری.

درد دیورتیکول مجرای ادراری در زنها و مردها علائم مختلفی ایجاد میگردد.

..... در زنها وجود یک برجستگی نرم و کیستیک در جدار قدامی مهبل و در مسیر مجرای ادراری که اغلب در موقع فشار دادن بر روی آن مقداری ادرار و یا مایع چرکی خارج میگردد، علامت وجود دیورتیکول مجرای ادراری است که البته دیر یا زود علائم ادراری شدید عطلی بر آن اضافه خواهد شد (۴). در نزد مردان اغلب، علائم ادراری، گاه دیزوری - گاه بی اختیاری نسبی در آخر ادرار، در اغلب موارد پیوری - گاه رتانسیون و علائم تنگی خود نمائی خواهد کرد (۱-۲-۴). اگر چه باید گفت علامت اصلی دیورتیکول ایجاد برجستگی کیستیکی است که در موقع ادرار کردن در مسیر مجرای ادراری ظاهر میشود و این برجستگی در صورتیکه بیمار ابتدای مجرای ادراری را ضمن ادرار کردن با دست فشار دهد خیلی واضح تر خواهد شد. بعد از اتمام عمل ادرار کردن برجستگی کوچک و با فشار انگشت و دفع مقدار کم و بیشی ادرار و یا مایع چرکی تشخیص دیورتیکول مجرای ادراری کاملاً محرز خواهد گردید (۱-۲-۴).

گزارشات متعددی از ناراحتی های جانبی دیگری در بیماران مبتلا به دیورتیکول مجرای ادراری در نشریات علمی منتشر شده است. ناراحتی های کم و بیش شدید جنسی - در چند مورد عقیمی کامل در نزد مردان و در چند مورد نادر دیگر وجود کارسینوم در داخل دیورتیکول مشاهده شده است که احتمالاً در این مورد اخیراً فشار انگشت بر روی دیورتیکول مایع خون آلود از آن خارج خواهد گردید (۷-۸) در مواقع دیگری که در داخل دیورتیکول مجرا سنگ ایجاد شده باشد، در رادیو گرافی ساده تصویر سنگ اغلب بطور واضح مشاهده خواهد شد اگر چه باید مسئله وجود سنگ در داخل دیورتیکول را از ایجاد دیورتیکول در اثر سنگ مجرا از همدیگر تفکیک کرد (۱-۴). در بیماران مبتلا به دیورتیکول سنگ دار مجرای ادراری

و یا در اثر ضایعات و پارگی های عمیق مجرا ایجاد میگردد (۱-۲-۳-۴).

..... استعمال سندهای متمکن و داعمی در نزد بیماران پاراپلژیک و یا بستن قسمت قدامی مجرا با بستهای محکم و کلامپ های طبی در نزد این بیماران و یا بیماران دیگری که بهر علت مبتلا به بی اختیاری ادراری هستند. در ایجاد دیورتیکول مجرای ادراری نقش اساسی را دارد (۱-۴). اگر چه اغلب دیورتیکولهای مجرای خلفی مردان از نوع اکتسابی میباشد، با این همه به انواع دیگری از دیورتیکول از نوع مادر زادی و یا با علل عوارض مادرزادی برخورد مینماییم. از این دسته باید دیورتیکولهای ایجاد شده در اثر تنگی ها و الوهای مادرزادی مجرای خلفی و یا کیستهای مادرزادی موجود در این ناحیه را اسم ببریم (۱-۲-۴).

و در انواع اکتسابی دیورتیکولهای مجرای خلفی، نقش پارگی های مجرای خلفی و یا نقش غدد کوپر و کیستهای موجود در این غدد را در تولید دیورتیکول نباید از نظر دور داشت. (۱-۴). همچنین ضعف تشکیلاتی قسمتی از جدار جسم اسفنجی بعلا اکتسابی و یا عدم تشکیل قسمتی از این جسم اسفنجی بطور مادرزادی در ایجاد دیورتیکول نقش اساسی را بازی میکند (۴) و اصولاً در اغلب دیورتیکولهای مجرای ادراری صد مایل به جسم اسفنجی وارد می آید. و در دیورتیکولهای مجرای ادراری قسمتهای مخاطی مجرا و زیر مخاط از جسم اسفنجی که چون غلافی محکم مجرا را احاطه کرده، تحت فشار هیدرو سیاتیک مکرر و داعمی ادرار بخارج رانده شده و حتی این فشار موجب میگردد که ضعف کم و بیش در غلاف بوک ایجاد گشته و جدار غلاف مزبور را نازک تر نماید. و روی هم رفته چون دیورتیکول مجرا اغلب در کف مجرای ادراری ایجاد میگردد، با تغییر مختصری در ساختمان جدار دیورتیکول بر حسب ایجاد عفونت و علت ایجاد عارضه با حذف جدار جسم اسفنجی بقیه جدار مجرا کم و بیش در ساختمان جدار دیورتیکول مجرا شرکت مینماید. ایجاد دیورتیکول در مجرای بیماران مبتلا به عارضه هیپوسپادیا، با وجود نادر بودن بکرات مشاهده شده است. چه در بعضی از انواع عارضه هیپوسپادیا که بعلا اختلال ترشحات هرمونی ایجاد میگردد و یا در جریان حاملگی در اثر استفاده از داروهای هرمونی توسط مادر این عارضه ایجاد شده باشد

و ترمیم مجدد مجرا و رفع علت ایجاد کننده دیورتیکول خواهد بود که در اغلب مواقع نتیجه خوب و مجراتریم خواهد گردید (۲-۴) و در مواردی ممکن است فیستولهای مجرا بعد از عمل ایجاد گردد.

در اغلب موارد برای منحرف کردن ادرار از محل عمل به انجام سیستوستومی و در موارد کمتری تنها به گذاشتن سوند پلی اتیلین مجرا اقدام خواهیم کرد و در بعضی مواقع بعلت موقعیت خاصی که بعضی دیورتیکولهای مجرا دارند و نزدیکی شدید به اسفنگترغشائی مجرای ادراری پیدا مینمایند بخصوص در نزد زنان، ممکن است بعلت آسیبهای اسفنگترمزبور، بیمار بعد از عمل مبتلا به اختیاری اغلب غیر قابل درمان ادراری گردد (۲-۳-۴).

بطور نادر ممکن است سنگهای متعددی موجود باشد که در این صورت کریپتاسیون سنگها را میشود حس کرد (بیمار ما) علامت اصلی دیورتیکول مجرای ادراری در ضمن معاینات پاراکلینیکی، اندوسکوپی (اورتروسکوپی) - اورتروگرافی ظاهر خواهد شد - کوچکی و بزرگی دیورتیکول - وجود سنگ و یا سنگهای متعدد (نادر) در داخل دیورتیکول در اورتروگرافی و گاهی در رادیوگرافی ساده از مجرا مشخص خواهد گردید. و ممکن است علاوه بر دیورتیکول و آثار ضایعات جانبی ضایعات دور دست دیگری از جمله هیدرو نفروز - عفونتهای پایدار کلیهها - ضایعات مثانه و حالبها مشاهده گردد (۱-۲-۴).

درمان

معالجه نهائی دیورتیکول مجرای ادراری با حذف دیورتیکول

References

- 1- Urology Campbell Volume I (Second Edition), P. 532-535. (Urethral Diverticulum).
- 2- Urology Campbell Volume III, (Second Edition) P; 2750-2751, (Diverticula of the urethru).
- 3- Bailey & Have's "Short Praetice of Surgery", 13th Edition, P. 1242, (Diverticulum of the Male urethra).
- 4- Urological | Surgery: Austin Ingram Dodsom, J.R. (Fourth Edition 1970), P. 456-458, (Diverticula), P. 481-482 (Diverticulum of the Female urethra).
- 5- The Journal of Urology, 101:66, 1969, (Urethra Diverticula).
- 6- The Journal of Urology, 104:850, 1970, (Urethru Diverticulum incidence in negroes).
- 7- The Journal of Urology, 109:638, 1973, (Urethra Diverticulum, Associated with Adenocurb, therapeutic modalities).
- 8- The Journal of Urology, 106:847:1971, (Urethra Diverticulum, containing Adeno Carcinoma).
- 9- Clinical urography (Emmet & Witten), (3rd edition) Volume I, III, P. 581, (Urethral Diversification of the Femalar urethru).